

# Metodologia de ensino de anatomia do globo ocular

## *Methodology of teaching anatomy of the ocular globe*

Ana Paula Amador Pinheiro Cardoso<sup>1</sup> <https://orcid.org/0000-0002-5840-314X>

Hicaro Donato Granhen<sup>1</sup> <https://orcid.org/0000-0002-5412-1129>

Gabriel Felipe Lyra Silva<sup>1</sup> <https://orcid.org/0000-0001-5964-524X>

Rafael de Azevedo Silva<sup>1</sup> <https://orcid.org/0000-0002-1691-8778>

Franklin Coelho Nascimento<sup>2</sup> <https://orcid.org/0000-0003-4005-8250>

### RESUMO

**Objetivo:** O objetivo do presente estudo foi desenvolver uma metodologia que aproxime o discente do conteúdo abordado nas aulas de anatomia do globo ocular. **Métodos:** Foi realizada uma incisão circular na lâmina orbital do osso frontal de um cadáver humano de uma instituição em saúde e, para acessar as estruturas orbitárias, foram dissecadas as estruturas da área criando uma via para a injeção de uma solução de borracha de silicone branca entre o cristalino e a retina com posterior enucleação e dissecação final. **Resultados:** O emprego da técnica permitiu que os discentes do curso construíssem o conhecimento tátil do órgão em questão e transformando o saber teórico em prático, reconhecendo músculos, funcionalidade, vasos sanguíneos e estruturas oculares durante o procedimento de dissecação. **Conclusão:** A metodologia empregada no presente estudo é uma opção viável para o ensino da anatomia do olho.

**Descritores:** Oftalmologia; Educação Médica; Medicina; Dissecação; Cadáver; Olho; Visão Ocular; Destreza motora; Ensino; Metodologia

### ABSTRACT

**Objective:** The objective of the present study was to develop a methodology that approximates the student of the content addressed in the classes of anatomy of the eyeball. **Methods:** A circular incision was made in the orbital blade of the frontal bone of a human cadaver of a health institution and, to access the orbital structures, the area structures were dissected creating a pathway for the injection of a solution of white silicone rubber between the lens and the retina with subsequent enucleation and final dissection. **Results:** The use of the technique allowed the students of the course to construct the tactile knowledge of the organ in question and transform the theoretical knowledge into practice, recognizing muscles, functionality, blood vessels and ocular structures during the dissection procedure. **Conclusion:** The methodology used in the present study is a viable option for teaching the anatomy of the eye.

**Keywords:** Ophthalmology; Health, education; Medicine; Dissection; Cadaver; Eye; Vision, ocular; Motor Skills; Teaching; Methodology.

<sup>1</sup> Curso Acadêmico de Medicina, Centro Universitário Metropolitano da Amazônia, Belém, PA, Brasil

<sup>2</sup> Centro Universitário Metropolitano da Amazônia, Belém, PA, Brasil.

Trabalho realizado: Centro Universitário Metropolitano da Amazônia, Belém, PA, Brasil

**Os autores declaram não haver conflito de interesses.**

Recebido para publicação em 30/01/2019 - Aceito para publicação em 08/05/2019.

## INTRODUÇÃO

O ato de observar, a descoberta de variações, o adestramento manual de instrumentos cirúrgicos e a comparação do normal com o anormal conferem à dissecação anatômica, um ensino de potencialidades únicas possuindo benefícios de aprendizado (sensação tátil de órgãos e anatomia topográfica real por se tratar de um corpo humano) quando comparado com qualquer outra metodologia de ensino, seja modelos industriais artificiais, projeções em sala de aula ou estudo em literatura bibliográfica.<sup>(1-3)</sup>

O aparelho visual possui parte de suas estruturas contidas em cavidades de difícil acesso para o estudo durante uma dissecação anatômica.<sup>(4)</sup> O bulbo do olho está contido em uma cavidade óssea - a órbita - composta de partes dos ossos maxilar, esfenóide, frontal, zigomático, lacrimal e palatino. Com ele estão associadas certas estruturas acessórias, isto é, músculos, fâscias, supercílios, pálpebras, conjuntiva e aparelho lacrimal.<sup>(4)</sup>

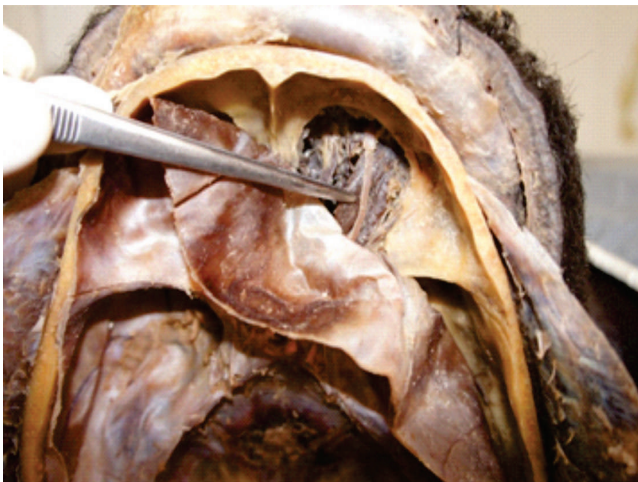A cavidade orbitária, em um possível estudo em cadáver, pode ser alcançada através do neurocrânio, do viscerocrânio, ou por acessos combinados, os quais necessitam de aparelhos específicos e possuem riscos de, no momento do procedimento, lesionar alguma área, tornando-a imprópria para o estudo.<sup>(4)</sup>

É comum a negligência, por parte de muitos pesquisadores e instituições de ensino, quanto à dissecação do globo ocular e suas estruturas, de cadáveres humanos ou de peças de animais, causado pela desidratação que o formol (substância utilizada para conservação dessas peças) gera no humor vítreo e humor aquoso e, por conseguinte, a desidratação do próprio globo ocular, tornando-se extremamente friável para uma dissecação minuciosa.<sup>(5)</sup>

Portanto, o objetivo do presente estudo é relatar o desenvolvimento de uma técnica que propõe o preenchimento do globo ocular, facilitando a visualização de estruturas adjacentes e o estudo da Anatomia.

## MÉTODOS

O acesso às estruturas orbitárias foi iniciado com uma incisão circular com uma serra elétrica oscilantes de lâmina semicircular na lâmina orbital do osso frontal em um cadáver que já sofreu o processo de craniotomia para estudo de estruturas encefálicas (Figura 1).

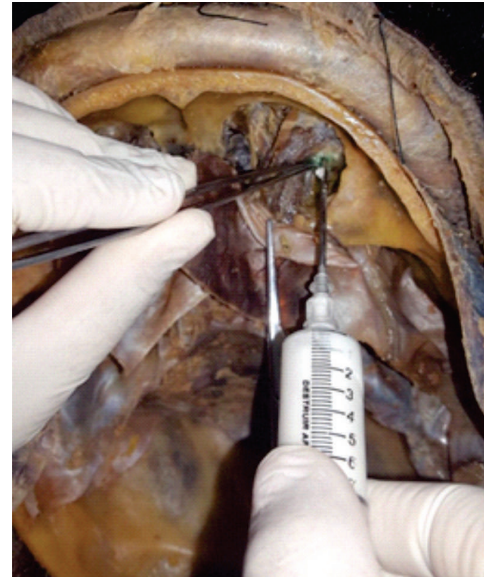

**Figura 1:** Exposição das estruturas orbitárias após o procedimento de incisão circular no osso frontal.

Com o auxílio de uma lupa, foco luminoso e instrumentais cirúrgicos como tesouras e pinças anatômicas, foi realizada a dissecação da área a fim de expor as estruturas do globo ocular, músculos extrínsecos e criando via de acesso para a injeção de borracha de silicone.

Após essa etapa, foi realizado um corte entre o cristalino e a retina, acessando a área que uma vez estaria o humor vítreo, canulando com escalpe 20 e, por fim, injetando uma solução de borracha de silicone branca (Figura 2).

Após 6h da injeção do conteúdo, foi realizada a enucleação do globo ocular e estruturas adjacentes para a dissecação final e ensinamento da anatomia em aulas durante o curso (Figura 3 e 4).



**Figura 2:** Injeção de borracha líquida de silicone entre o cristalino e a retina.

## RESULTADOS E DISCUSSÃO

Durante a graduação em Medicina, o curso propõe diversas metodologias de ensino da anatomia, fisiologia e conteúdo de diversas especialidades necessárias para a construção de um médico generalista eficiente em seu cotidiano clínico ou cirúrgico.<sup>(5,6)</sup>

Uma dessas áreas abordadas é a Oftalmologia, a qual estuda a anatomia, patologias e outros contextos que podem afetar a visão humana. Contudo, essa especialidade, geralmente é negligenciada pelos discentes durante a graduação por motivos tais como dificuldade de aprendizado da anatomia, déficit do estudo prático e falta de uma metodologia que possa aproximar o aluno do assunto abordado.<sup>(6)</sup>

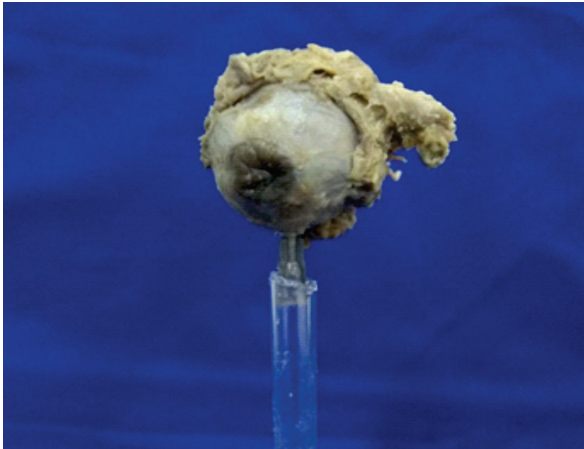
Nesse sentido, a dissecação torna-se uma opção para amenizar essa problemática. Durante os procedimentos realizados no globo ocular, os discentes necessitaram estudar com empenho a anatomia do olho e seus grupos musculares a fim de diminuir o risco de lesionar alguma área durante a dissecação, aprendendo e entendendo a necessidade deste conteúdo para a formação médica e expondo a musculatura extrínseca do olho, o nervo frontal, o nervo óptico e a artéria oftálmica.

Diversos estudos apontam a necessidade do estreitamento do conhecimento visual (aulas e leituras) com a atividade prática tátil de tocar e sentir a textura do órgão em questão estudado e, para atingir esse objetivo, simuladores sintéticos de plástico

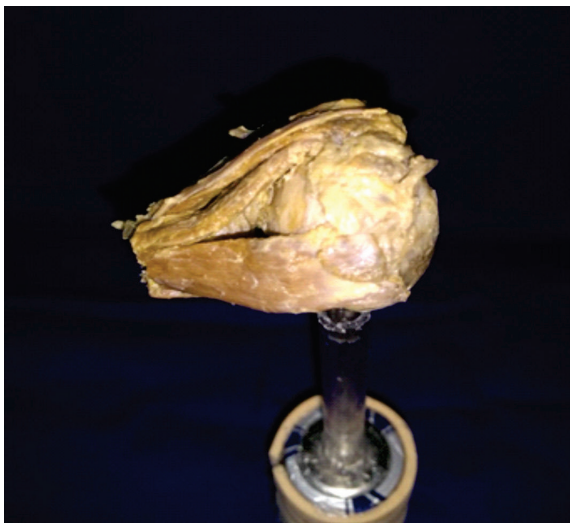
industrial são construídos com o máximo de fidedignidade, todavia, esses aparelhos não conseguem gerar essa sensação tátil real de um órgão humano real fazendo-se necessária as aulas práticas de dissecação com o cadáver humano.<sup>(4,7)</sup>

Entendendo a importância dessas aulas práticas, alguns estudos mostram que escolas médicas negligenciam a área ocular durante a preparação de um cadáver humano para um material de estudo de discentes e docentes do curso, preferindo expor áreas como mediastino, cavidade abdominal, grupos musculares dos membros e região encefálica.<sup>(6-10)</sup> Os olhos, caso não sejam devidamente preparados concomitantemente com essas outras áreas, acaba perdendo seu conteúdo de humor vítreo, prejudicando o estudo posterior desse órgão.<sup>(10)</sup>

Dessa forma, o procedimento realizado pelo estudo é benéfico, na visão dos autores, ao demonstrar a anatomia do olho a partir de uma preparação e injeção de uma solução de borracha de silicone branca, expandindo o globo ocular no lugar do humor vítreo, além de contribuir para o estudo dos discentes com a anatomia da área e ser uma metodologia com custo baixo quando comparado à compra de peças industriais de um corpo humano (Figura 3 e 4).



**Figura 3:** Vista frontal do globo ocular enucleado e dissecado



**Figura 4:** Vista lateral do globo ocular enucleado e dissecado evidenciando os músculos

## CONCLUSÃO

A metodologia empregada para a dissecação do globo ocular do cadáver é, na visão dos autores que realizaram o procedimento, uma alternativa eficiente para o ensino da anatomia do olho, sendo uma opção de baixo custo que viabiliza o estudo da Anatomia por meio de uma participação ativa dos discentes. Para tanto, deve ser estimulado que outras instituições de ensino que possuam cadáver humano para estudos, utilizem técnicas de preparo do globo ocular para aulas mais práticas de anatomia do olho durante a graduação médica.

## REFERÊNCIAS

1. Marques P, Cristina S. A dissecação como ferramenta pedagógica no ensino da Anatomia em Portugal. *Interface (Botucatu)*. 2014;18(48):165-76.
2. Lobo L. Educação médica nos tempos modernos. *Rev Bras Educ Med*. 2015;39(2):328-32.
3. Belarmino L, Martins F, Franco M. Aspirações Médicas: Análise dos Alunos do Internato das Instituições de Ensino Superior do Estado do Pará. *Rev Bras Educ Méd*. 2016;40(4):685-93.
4. Sampedro A, Barbón J. El globo ocular y anexos en la "Anatomía completa del hombre" de Martín Martínez (s. XVIII). *Arch Soc Esp Oftalmol*. 2010; 85(8):282-4.
5. Castro M. El aula de Anatomía y el laboratorio de disección: Una aproximación etnográfica al estudio de la anatomía humana. *Cuad Antropol Soc*. 2016;43:129-42.
6. Sousa I, Silva C, Caldas C. Especialidade médica: escolhas e influências. *Rev Bras Educ Med*. 2014;38(1):79-86.
7. Silva R, Luz M, Granhen H, Mendonça E, Luz M, Nascimento F. Modelo experimental para estudo de anatomia humana em cadáveres. *PRMJ*. 2018;1(2): e13
8. Damasceno E, Damasceno P, Costa A. Ensino de oftalmologia na graduação médica: Estudo comparativo de aprendizado na oftalmoscopia direta com oftalmoscópio convencional e de campo amplo (Panoptic). *Rev Bras Oftalmol*. 2009; 68(4):231-6.
9. Kara A, Passos L, Kara F, Kara N. Ensino extracurricular em Oftalmologia: grupos de estudos / ligas de alunos de graduação. *Rev Bras Educ Med*. 2007 ;31(2):166-72.
10. Androwiki J, Scravoni I, Ricci L, Fagundes D, Ferraz C. Evaluation of a simulation tool in ophthalmology: application in teaching funduscopy. *Arq Bras Oftalmol*. 2015; 78(1):36-9.

### **Autor correspondente:**

Rafael de Azevedo Silva  
Avenida Visconde de Souza Franco, 72, Reduto, Belém.  
E-mail: azevedorafaelsilva@gmail.com