

Primary angle closure glaucoma due to plateau iris syndrome

Glaucoma de ângulo fechado devido a síndrome de íris em platô

Kassia Lima Carneiro¹ <https://orcid.org/0000-0002-2042-7381>
Isabella Cristina Simas Aguiar¹ <https://orcid.org/0000-0002-5238-4371>
Rosana Caldeira Monte¹ <https://orcid.org/0000-0002-8910-197X>
Ellen Chrystine Xavier de Almeida¹ <https://orcid.org/0000-0002-3837-6009>
João Antonio Prata Junior² <https://orcid.org/0000-0002-1472-0960>

ABSTRACT

Objective: To present a case of closed-angle glaucoma due to Plateau iris syndrome. **Case Description:** Female Patient, 50 years old, that 13 months ago was treated for primary angular closure to the left successfully with iridotomy with Nd: YAG Laser. She attended the service complaining of visual haze and intermittent pain in the left eye. On examination, it was observed angle closure in the left that could be opened with indentation. Intraocular pressure (IOP) of 16 and 42mmHg respectively. The examination of the anterior chamber angle by optical coherence tomography showed patent iridotomy in both eyes and on the left the apositional angle closure. By studying the angle images it was possible to identify plateau iris configuration, characterizing the iris syndrome of plateau iris. Gonioplasty with argon laser was performed in both eyes, which allowed the correction of iris configuration and control of IOP. After treatment, visual field examination was performed, which was normal to the right and to the left identified superior arcuate scotoma. The Fundus showed a normal right optical disc (0.2), and glaucomatous left (0.6). One year after gonioplasty, visual acuity was 20/30 without correction by both eyes, PIO of 12 and 13mmHg, without medications, with unaltered visual fields and optic discs. **Conclusion:** The Iris configuration in Plateau should always be considered in front of cases of primary angle closure, being the optical coherence tomography valuable tool to corroborate in its diagnosis.

Keywords: Plateau iris syndrome; Glaucoma, closed angle; Iridoplasty; Gonioplasty; Case reports

RESUMO

Objetivo: Descrever um caso de glaucoma de ângulo fechado devido a síndrome de íris em platô. **Descrição do caso:** Paciente do sexo feminino, de 50 anos de idade, que há 13 meses foi tratada de fechamento angular primário a esquerda com sucesso com iridotomia periférica com Nd:YAG laser, compareceu ao serviço com queixa de embaçamento visual e dor intermitentes no olho esquerdo. Ao exame, observou-se fechamento angular à esquerda que se desfazia à gonioscopia de identificação e pressão intraocular (PIO) de 16 e 42mmHg. O exame do ângulo da câmara anterior pela tomografia de coerência óptica evidenciou iridotomia patente em ambos os olhos e à esquerda o fechamento aposicional. Pelo estudo das imagens do ângulo foi possível identificar a configuração íris em platô, caracterizando a síndrome de íris em platô à esquerda. Foi procedida a goniosplastia com laser de argônio em ambos os olhos, o que permitiu a correção da configuração da íris e controle da PIO. Após o tratamento, foi realizado exame de campo visual que foi normal à direita e à esquerda identificou escotoma arqueado superior. O fundo de olho mostrou disco óptico normal a direita (0,2), e glaucomatoso à esquerda (0,6). Um ano após a goniosplastia, a acuidade visual foi de 20/30 sem correção por ambos os olhos, PIO de 12 e 13mmHg, sem medicações, com fundo de olho e campos visuais inalterados. **Conclusão:** A configuração íris em platô deve sempre ser considerada frente a casos de fechamento angular primário, sendo a tomografia de coerência óptica valiosa ferramenta para corroborar no seu diagnóstico.

Descritores: Síndrome da íris em plateau; Glaucoma de ângulo fechado; Iridoplastia; Gonioplastia; Relatos de casos

¹ Programa de Residência em Oftalmologia, Disciplina de Oftalmologia, Universidade Federal do Triângulo Mineiro, Uberaba, MG, Brazil.

² Disciplina de Oftalmologia, Universidade Federal do Triângulo Mineiro, Uberaba, MG, Brazil.

Estudo realizado na Disciplina de Oftalmologia do Departamento de Cirurgia da Faculdade de Medicina, Instituto de Ciências da Saúde da Universidade Federal do Triângulo Mineiro (UFTM) – Uberaba (MG).

The authors declare no conflicts of interests.

Received for publication 21/02/2018 - Accepted for publication 17/05/2019.

INTRODUCTION

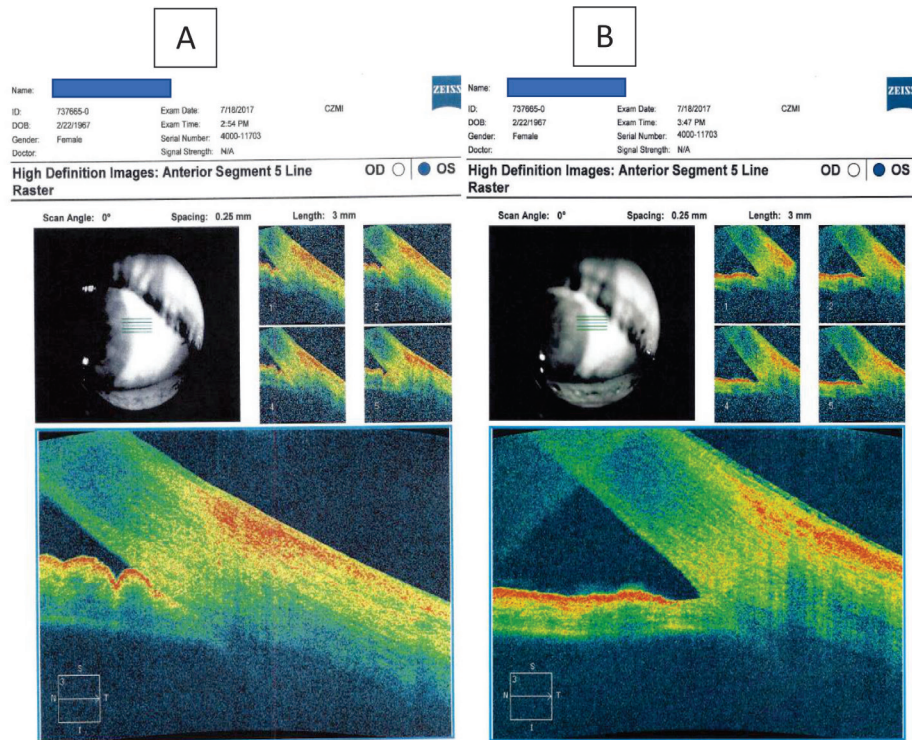
A Síndrome da íris em platô é caracterizada pelo fechamento angular aposicional que se desenvolve mesmo na presença de uma iridotomia ou iridectomia periférica patente em olhos com a configuração de íris em platô. Essa é uma alteração anatômica bilateral do ângulo iridocorneano resultado de processos ciliares posicionados anteriormente, íris plana, mais espessa, o que deixa a câmara anterior de profundidade reduzida na periferia e ângulo iridocorneano estreito e suscetível a fechamento. É um mecanismo raro que leva ao glaucoma de ângulo fechado. É mais comum no sexo feminino, entre terceira e quinta décadas de vida, com hipermetropia não tão alta e história familiar positiva de glaucoma de ângulo fechado. (1-8)

A identificação da configuração íris em platô é clínica pelo exame biomicroscópico do segmento anterior. A discrepância entre a profundidade central e periférica da câmara anterior à biomicroscopia chama muito atenção para sua presença, sendo o diagnóstico estabelecido pela gonioscopia onde é observado o sinal da dupla corcova a indentação e o ângulo bastante estreito. Entretanto, muitas vezes esses sinais não são muito evidentes, principalmente em portadores de câmaras com profundidade central não tão pronunciada. Neste aspecto, muito colabora o diagnóstico e as técnicas de imagem do ângulo anterior tais como, ultrassonografia ultrassônica e as diferentes técnicas de tomografia. (1-8)

O objetivo da descrição deste caso é apresentar um caso que desenvolveu glaucoma devido a configuração íris em platô não identificada do momento do primeiro tratamento para fechamento angular primário.

CASE REPORT

Paciente do sexo feminino, 49 anos, compareceu ao Pronto Socorro de Oftalmologia da Universidade Federal do Triângulo Mineiro em abril de 2016 com queixa de dor ocular e embaçamento visual em olho esquerdo. Relatava início dos sintomas há 20 dias. Ao exame apresentava pressão intraocular (PIO) de 14 e 62 mmHg OD e OE respectivamente. AV SC: 20/20 e 20/200 e à biomicroscopia da câmara anterior mostrava profundidade média a rasa em ambos os olhos (AO), edema de córnea 1-2+/4+ em OE. A escavação do disco óptico era de 0,1 OD e 0,3 OE. À gonioscopia apresentava ângulo fechado à esquerdo e foi instituído tratamento com manitol EV, colírios de maleato de timolol e dexametasona e acetazolamida 250 mg VO. Tratamento foi bem sucedido em reduzir a PIO e cinco dias após foi realizada Iridotomia superior AO com Nd:YAG laser sem complicações. À gonioscopia, o ângulo mostrava-se aberto em AO. Nos dias subsequentes apresentou controle de PIO, retornando somente após 13 meses da crise. Nesta ocasião a paciente voltou a apresentar elevação da PIO de OE (16 e 42 mmHg) e ao fundo de olho observou-se escavação 0,1 OD e 0,5-0,6 OE. O exame gonioscópico neste momento evidenciou ângulo aberto em OD e ângulo fechado com abertura à indentação em OE. Devido a presença da iridotomia e dúvidas à gonioscopia (câmara anterior média) foi realizada tomografia de coerência óptica do segmento anterior (Cirrus HD OCT, Carl Zeiss Meditec Inc., Dublin, CA, EEUU) que evidenciou configuração de íris em platô (fig. 1A) e iridectomia pérvia. Foi estabelecido o diagnóstico se síndrome de íris em platô e procedia a iridoplastia em ambos os olhos com laser de argônio com auxílio da lente de Goldmann, que reverteu a configuração íris em platô (fig 1B).



Figures 1A: tomografia de coerência óptica antes da gonioplastia evidenciando ângulo fechado e configuração íris em platô. **1B:** tomografia de coerência óptica após a realização da gonioplastia mostrando ângulo aberto e amplo.

Reavaliação após 1 semana detectou PIO de 10 e 11mmHg e ângulo aberto AO. O exame de campo visual automatizado após 3 semanas da iridoplastia (Humphrey Field Analyser 750, Carl Zeiss Meditec Inc., Dublin, CA, EEUU) mostrou campo normal em olho direito e escotoma arqueado em olho esquerdo (fig.2). O fundo de olho mostrou disco óptico normal (0,2) e

glaucomatoso no olho esquerdo (0,6). Em reavaliação após um ano da iridoplastia paciente sem queixas, sem medicações, apresentando AV SC 20/30 AO, PIO 12 e 13mmHg e escavação 0,2 e 0,6 e à biomicroscopia observou-se as marcas da iridoplastia (fig.3) e ângulo aberto pelo exame gonoscópico. Campo visual inalterado.

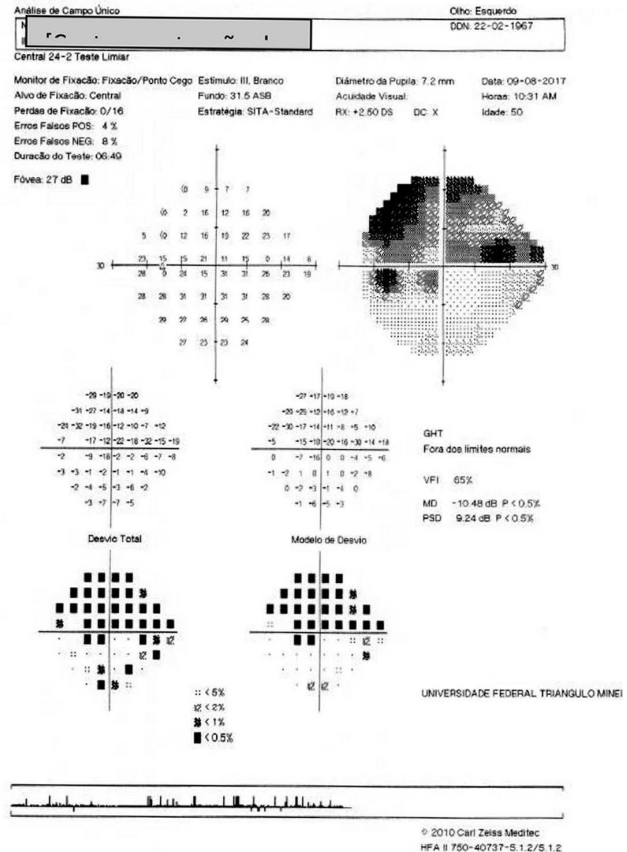
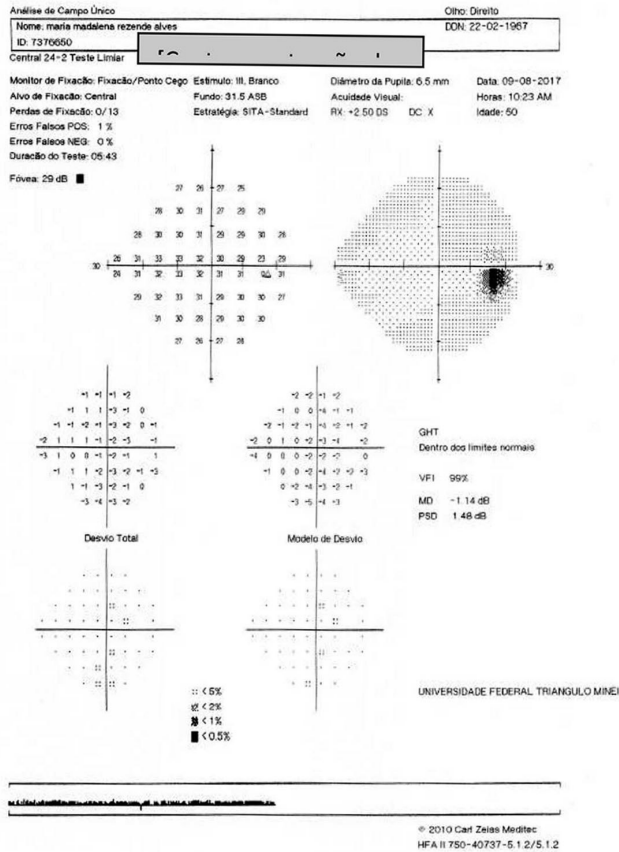


Figura 2: Campo visual automatizado HFA II 750 mostrando campo normal a direita e escotoma arqueado superior à esquerda

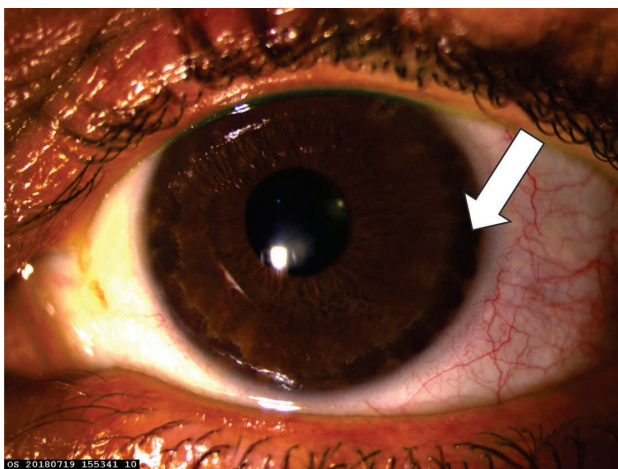


Figura 3: Olho esquerdo após um ano da gonioplastia. Observe as marcas hiperpigmentadas na periferia da íris decorrentes da aplicação do laser (seta).

DISCUSSION

O presente relato evidencia um caso no qual a configuração íris em platô não foi identificada no primeiro momento, provavelmente, devido a que a paciente apresentava câmara anterior média, o que dificultou a observação dos típicos sinais de configuração íris em platô. Ainda, não pode ser descartada a possibilidade que artefatos durante o exame do ângulo possam ter influenciado a inobservância da configuração no primeiro momento, tais como, iluminação da sala, e posicionamento incorreto do gonioprisma e colaboração precária por parte da paciente durante o exame. (8-10) De qualquer forma, fica evidente a significativa importância do exame gonioscópico rotineiro e detalhado em pacientes com fechamento angular primário.

No olho em questão, a paciente desenvolveu dano glaucomatoso, certamente devido a fechamento intermitente e crônico do ângulo da câmara anterior durante o intervalo entre a iridotomia e a gonioplastia, apesar de que, as consultas de acompanhamento após a crise inicial não evidenciaram PIO elevada ou sinais de dano glaucomatoso.

O diagnóstico de síndrome de íris em platô obrigatoriamente se dá frente ao fechamento angular na presença de iridotomia prévia. Neste caso a tomografia de coerência óptica do segmento anterior foi de grande valia para identificação correta da síndrome, fortalecendo a indicação da gonioplastia a laser de argônio.

CONCLUSION

A configuração íris em platô deve sempre ser considerada frente a casos de fechamento angular primário, sendo a tomografia de coerência óptica valiosa ferramenta para corroborar no seu diagnóstico.

REFERENCES

- Diniz Filho A, Cronemberger S, Mérula RV, Calixto N. Plateau iris. *Arq Bras Oftalmol.* 2008;71(5):752-8.
- Ng WT, Morgan W. Mechanisms and treatment of primary angle closure: a review. *Clin Exp Ophthalmol.* 2012;40(4):e218-28.
- Mochizuki H, Takenaka J, Sugimoto Y, Kiuchi Y. Plateau iris and ultrasound biomicroscopy. *J Glaucoma.* 2013;22(3):267-8.
- Stefan C, Iliescu DA, Batras M, Timaru CM, De Simone A. Plateau iris--diagnosis and treatment. *Rom J Ophthalmol.* 2015;59(1):14-8.
- Wright C, Tawfik MA, Waisbourd M, Katz LJ. Primary angle-closure glaucoma: an update. *Acta Ophthalmol.* 2016;94(3):217-25.
- Feraru C, Bâlha A, Aursulesei V, Filip A, Pantalon A. Plateau Iris - Therapeutic options and functional results after treatment. *Rom J Ophthalmol.* 2017;61(2):117-22.
- Verma S, Nongpiur ME, Oo HH, Atalay E, Goh D, Wong TT, et al. Plateau Iris distribution across anterior segment optical coherence tomography defined subgroups of subjects with primary angle closure glaucoma. *Invest Ophthalmol Vis Sci.* 2017;58(12):5093-7.
- Mathew DJ, Trope GE, Buys YM. Plateau Iris: The Terminology and Clinical Relevance. *J Glaucoma.* 2018;27(8):e141-e2.
- Swogger JS, Jain SG, Sawchyn AK, Fleming GP. Asymmetric glaucoma in pseudoplateau iris syndrome. *BMJ Case Rep.* 2017;2017.
- Do T, Nguyen Xuan H, Dao Lam H, Tran Tien D, Nguyen Thi Thuy G, Nguyen Do Ngoc H, et al. Ultrasound biomicroscopic diagnosis of angle-closure mechanisms in vietnamese subjects with unilateral angle-closure glaucoma. *J Glaucoma.* 2018;27(2):115-20.

Corresponding author:

João Antoinio Prata Junior
R. Major Eustáquio, 55138010-270 - Uberaba (MG) - Brazil
Telefone: (34)3332 1873 – Fax (34) 333303209
E-mail: joaopratajunior@terra.com.br