

# Efeito terapêutico do *crosslinking* corneal na ceratite infecciosa

## *Therapeutic effect of corneal crosslinking on infectious keratitis*

Ana Cecília de Souza Leão Escarião<sup>1</sup>, Edilana Sá Ribeiro<sup>2</sup>, Priscilla de Almeida Jorge<sup>3</sup>, Elvislene Camelo Soares Leite<sup>4</sup>, Carlos Teixeira Brandt<sup>5</sup>

### RESUMO

**Objetivo:** Avaliar o efeito do *crosslinking* (CXL) no tratamento de ceratite infecciosa, resistente ao tratamento clínico, e investigar a relação com o agente etiológico. **Métodos:** Foram incluídos 11 pacientes com diagnóstico de ceratite infecciosa de etiologia bacteriana (sete olhos) e fúngica (quatro olhos) na Fundação Altino Ventura (FAV) no período de outubro de 2011 a maio de 2012. Os pacientes incluídos estavam em uso de colírios há pelo menos sete dias e não apresentavam melhora da infecção. Estes foram avaliados antes da realização do CXL e no período pós-operatório até cicatrização da úlcera. Para realização do CXL foram instiladas gotas de riboflavina a 0,1% e dextrano a 20%, a cada cinco minutos em um período de 30 minutos antes do procedimento, e durante a aplicação da luz ultravioleta A (UVA). A córnea foi exposta à UVA com comprimento de onda de  $370\text{nm} \pm 5\text{nm}$  e uma irradiância de  $3\text{mW/cm}^2$ . **Resultados:** Os pacientes com infecção bacteriana obtiveram cura do processo infeccioso após o CXL e nenhum paciente com ceratite fúngica apresentou cicatrização. Observou-se associação significativa ( $p = 0,003$ ) entre o agente etiológico e a cicatrização. **Conclusão:** O CXL mostrou-se eficaz no tratamento da ceratite bacteriana resistente ao tratamento clínico, evitando a realização de transplante tectônico. Em relação à ceratite fúngica, este procedimento não influenciou na melhora do processo infeccioso.

**Descritores:** Córnea; Reagentes para ligações cruzadas/uso terapêutico; Ceratite infecciosa/quimioterapia; Ceratite bacteriana/quimioterapia; Ceratite fúngica/quimioterapia

### ABSTRACT

**Purpose:** To evaluate the effect of corneal crosslinking (CXL) in the treatment of infectious keratitis resistant to medical treatment, and investigate the relation with the CXL outcome to the etiologic agent. **Methods:** The study included 11 patients who were diagnosed with bacterial (seven eyes) or fungal keratitis (four eyes) at Altino Ventura Foundation from October 2011 to May 2012. All patients were using antibiotic eye drops for at least 7 days and have had no infection improvement. Patients were evaluated prior to CXL and the postoperative period until healing of the keratitis. For CXL, eyes were first instilled with a solution containing 0.1% riboflavin and 20% dextran for 30 min at a 5-minutes interval. Riboflavin-soaked eyes were then irradiated with UVA light ( $370\text{nm} \pm 5\text{nm}$ ) at  $3\text{mW/cm}^2$  for 30 minutes. **Results:** Eyes with bacterial infection exhibited improvement of infectious symptoms after CXL whereas eyes with fungal keratitis showed no improvement. Thus, there was a statistically significant correlation ( $p = 0.003$ ) between the etiologic agent and the effectiveness of healing. **Conclusion:** CXL was effective in the treatment of bacterial keratitis resistant to clinical treatment, eliminating the need for surgery. However, CXL was not effective in managing fungal keratitis.

**Keywords:** Cornea; Crosslinking reagents/therapeutic use; Infectious keratitis/drug therapy; Bacterial keratitis/drug therapy; Fungal keratitis/drug therapy

<sup>1</sup>Oftalmologista do departamento de Córnea e doenças externas da Fundação Altino Ventura e Hospital de Olhos de Pernambuco, Recife (PE), Brasil;

<sup>2</sup>Fellow de córnea e doenças externas da Fundação Altino Ventura (FAV), Recife (PE), Brasil;

<sup>3</sup>Oftalmologista, doutoranda no Programa de pós-graduação na Universidade de São Paulo, São Paulo (SP), Brasil;

<sup>4</sup>Doutoranda no programa de pós-graduação em Biologia de Fungos – Universidade Federal de Pernambuco, Recife (PE), Brasil;

<sup>5</sup>Professor titular de Cirurgia Pediátrica da Universidade Federal de Pernambuco, Recife, (PE), Brasil.

Os autores declaram não haver conflitos de interesses

Recebido para publicação em 26/11/2012 - Aceito para publicação em 31/7/2013

## INTRODUÇÃO

A ceratite infecciosa constitui uma condição comum e prevenível de morbidade visual<sup>(1-3)</sup>. É uma das principais causas de cegueira monocular nos países em desenvolvimento<sup>(1-4)</sup>. A principal etiologia das ceratites infecciosas é bacteriana, podendo também ser causada por fungos, protozoários e vírus<sup>(5-9)</sup>.

A terapêutica padrão atual para o tratamento das ceratites bacterianas e fúngicas baseia-se na utilização de antibióticos e antifúngicos<sup>(10,11)</sup>. Apesar desse tratamento ser eficaz na maioria dos casos, já foi demonstrado que existem micro-organismos resistentes às classes de antimicrobianos disponíveis<sup>(12,13)</sup>.

Assim, mesmo com o tratamento instituído no tempo apropriado, o processo inflamatório pode progredir com piora da ulceração, desenvolvimento de *melting* corneal e perfuração ocular<sup>(4,8)</sup>. Quando ocorre falha no tratamento clínico, procedimentos cirúrgicos como recobrimento conjuntival ou transplante de córnea podem ser utilizados<sup>(14-16)</sup>. Estudos mostram que transplantes terapêuticos correspondem entre 2,6% a 17,9% do total de transplantes penetrantes realizados<sup>(17)</sup>.

Foram relatados casos de úlceras corneais tratadas com sucesso pelo *crosslinking* (CXL)<sup>(18-25)</sup>. Em estudo experimental foi demonstrado aumento da resistência contra a digestão enzimática pela colagenase, pepsina e tripsina em córneas que tinham sido submetidas ao tratamento com CXL corneal<sup>(26)</sup>. A luz ultravioleta A (UVA) associada à riboflavina atua como fotomediador que acarreta perda do equilíbrio interno das moléculas de riboflavina, criando radicais livres de oxigênio que induzem novas ligações entre fibrilas de colágeno. Esta reestruturação das fibras de colágeno provoca aumento da força biomecânica da córnea. Os radicais livres de oxigênio têm efeito antimicrobiano por interferir na integridade da membrana celular bacteriana. Assim, a combinação da UVA e os radicais livres de oxigênio produzido pelo CXL podem agir de forma sinérgica para o tratamento de úlceras corneais, tanto pela ação antimicrobiana como pela proteção do colágeno, contra a degradação de enzimas proteolíticas<sup>(27-31)</sup>.

A indicação clínica atual do CXL corneal geralmente é feita para os casos de ceratocone<sup>(30)</sup>, degeneração marginal pelúcida<sup>(31)</sup>, ceratopatia bolhosa dolorosa<sup>(32)</sup> e ectasias iatrogênicas após cirurgias refrativas com *laser in situ keratomileusis* (LASIK) e ceratectomia fotorrefrativa (PRK)<sup>(30)</sup>. Os efeitos terapêuticos do CXL na ceratite infecciosa ainda não estão bem definidos<sup>(18-26)</sup>.

O objetivo do trabalho foi avaliar o efeito do CXL no tratamento da ceratite infecciosa resistente ao tratamento clínico.

## MÉTODOS

Realizou-se um estudo de intervenção, clínico, não randomizado. Os pacientes foram selecionados no ambulatório de córnea e doenças externas e na emergência da Fundação Altino Ventura (FAV) no período compreendido entre outubro de 2011 a maio de 2012.

No estudo foram incluídos 11 pacientes com idade entre 18 e 70 anos com diagnóstico de úlcera de córnea de etiologia bacteriana e fúngica. Todos os pacientes selecionados estavam em uso de colírios há pelo menos sete dias e não apresentavam melhora do processo infeccioso, definida como diminuição da dor, da densidade do infiltrado e do edema estromal, reepitelização, margens com aspecto mais delimitado, além da

diminuição da reação de câmara anterior ou do hipópio. Foram excluídos aqueles que apresentavam perfuração ou afinamento corneal, endoftalmite, pacientes com alterações na posição ou na função das pálpebras e os que não concordaram em participar do estudo.

Foi coletado material para citologia, bacterioscopia e cultura no início do quadro, quando o paciente procurou a FAV. Com espátula de Kimura, colheu-se material da região da úlcera. Foi realizada semeadura em placas de ágar-sangue, ágar-chocolate, ágar-Sabouraud, meio líquido enriquecido com *Brain Heart Infusion* (BHI) e o exame direto realizado pelas técnicas de coloração de Gram e Giemsa. A análise do material foi realizada pelo Laboratório de Micologia Médica da Universidade Federal de Pernambuco (UFPE) e pelo Laboratório do Hospital das Clínicas da UFPE.

Os pacientes com ceratite bacteriana estavam em uso de colírios antibióticos, conforme protocolo da unidade, o qual consistiu no uso de fluorquinolonas disponíveis comercialmente (moxifloxacino ou gatifloxacino) para os casos de úlceras superficiais, com menos de 3mm, em qualquer de suas dimensões, e localizadas na periferia da córnea. Nesses casos, a dosagem inicial do colírio era de uma gota a cada minuto por cinco minutos (cinco gotas), seguido de uma gota de cinco em cinco minutos por 15 minutos (três gotas) e então passar para uma gota a cada hora.

Nos casos de úlceras graves, maior que 3mm, em qualquer de suas dimensões, ou acometendo eixo visual o tratamento inicial consistiu na aplicação tópica de uma combinação de dois agentes fortificados (um com espectro voltado preferencialmente contra gram-positivos e outro contra gram-negativos). Para gram-positivo, a cefazolina (50mg/dL) ou vancomicina (25mg/dL) e para gram-negativo, tobramicina (14mg/dL), gentamicina (14mg/dL) ou ampicacina (25mg/dL). Os pacientes com úlcera fúngica estavam em uso de colírio de natamicina 5% ou anfotericina B 0.15% (1,5mg/dL) a cada hora associado ao uso de cetoconazol, via oral, 400mg por dia.

Os pacientes foram avaliados antes da realização do *crosslinking* (CXL) e durante o período pós-operatório até cicatrização do processo infeccioso. Foi realizado exame oftalmológico, incluindo: medida da acuidade visual (AVL), biomicroscopia, na qual foram observados a superfície da córnea com e sem instilação de fluoresceína, medida da úlcera de córnea em suas maiores dimensões horizontal e vertical e representação gráfica do quadro. A ultrassonografia foi realizada para exclusão de endoftalmite.

Para realização do CXL foram instiladas gotas da solução de riboflavina 0,1% e dextrano 20% a cada cinco minutos, intercaladas com colírio anestésico (proximetacaína), em um período de 30 minutos antes do procedimento e durante a aplicação da radiação. Se houvesse a presença de algum epitélio na área a ser tratada, esse foi removido com lâmina de bisturi número 15. A córnea foi exposta a luz UVA com comprimento de onda de 370nm ± 5nm e uma irradiância de 3mW/cm<sup>2</sup> por um período total de 30 minutos, correspondendo a uma dose total de 3,4J ou a uma exposição de radiação de 5,4J/cm<sup>2</sup> de córnea. Foi utilizado para esta exposição o aparelho *X-Link, Corneal Crosslinking System* (Opto®). Ao final, o tratamento clínico com antibióticos e antifúngicos foi mantido (figura 1).

Foram avaliados a idade dos pacientes em anos, profissão, AVL, medida em LogMar, pré e pós-realização do CXL, tamanho da úlcera, medida pela estimativa da área multiplicando o tamanho horizontal pelo vertical em milímetros (mm), se houve a cura do processo infeccioso, o tempo levado para cura e o agente etiológico da infecção.

Foi definido como cura do processo infeccioso ausência de

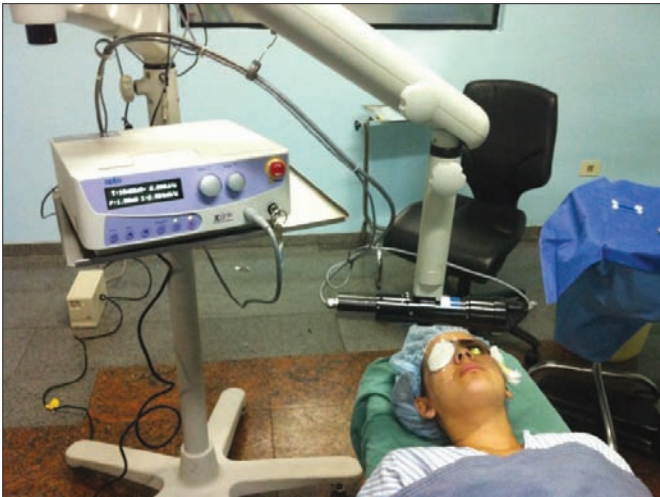

Figura 1: Paciente realizando *crosslinking* para ceratite infecciosa

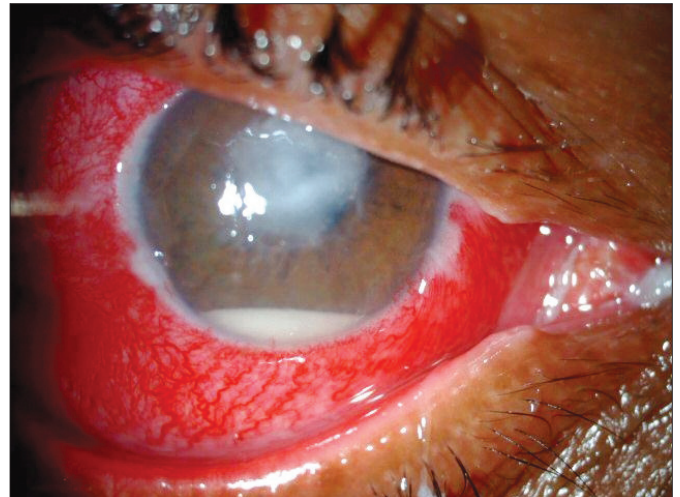


Figura 2: Úlcera de córnea de etiologia fúngica, *Fusarium sp.*; paciente número 10

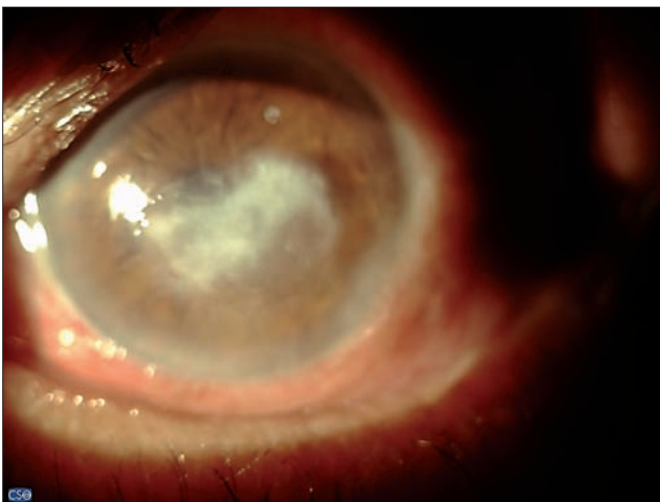

Figura 3: Úlcera bacteriana por *Staphylococ aureus*; paciente número 1

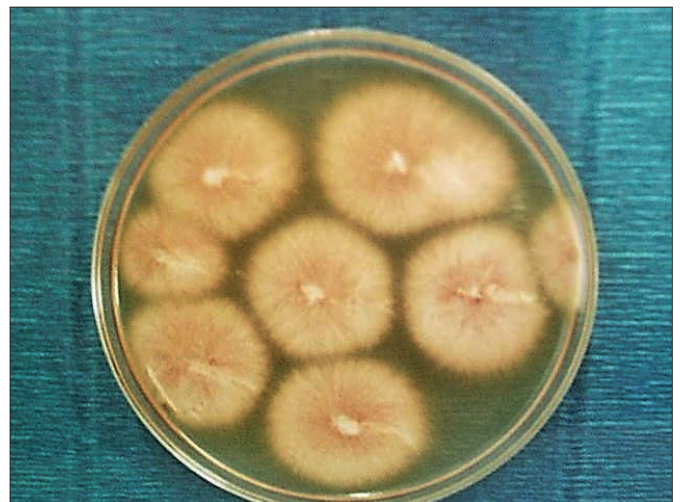

Figura 4: Cultura de *Fusarium sp.*; Cultura de paciente número 7

infiltrado estromal com ou sem re-epitelização.

Os resultados das variáveis qualitativas foram apresentados em forma de tabelas com as frequências relativas e absolutas. Para as variáveis quantitativas foram utilizadas médias, medianas e desvios padrão, mínimo e máximo para indicar a variabilidade dos dados.

Para verificar se havia correlação entre a área da úlcera e o tempo de cura do processo infeccioso foi utilizado o teste de correlação de Spearman. Para verificar a diferença entre a acuidade visual pré e pós-realização do CXL foi utilizado teste não paramétrico de Wilcoxon. Foram considerados estatisticamente significantes os resultados cujos níveis descritivos (valores de *p*) foram inferiores a 0,05. Os cálculos estatísticos foram realizados no software *SPSS for Windows* versão 18.0 - *Statistical Package for the Social Science*.

O estudo foi aprovado pelo Comitê de Ética em Pesquisa da FAV. Todos os indivíduos que participaram do estudo foram previamente esclarecidos sobre o objetivo e o método do estudo e assinaram o Termo de consentimento livre e esclarecido.

O procedimento usado foi considerado seguro para os pacientes e sem problemas significativos a longo prazo quanto à perda de transparência corneal e do cristalino, quanto à contagem de células endoteliais no pós-operatório e quanto a danos na retina (27-29).

## RESULTADOS

A distribuição da amostra segundo as variáveis demográficas encontra-se na tabela 1. Do total de 11 pacientes, sete (63,6%) apresentaram positividade para bactérias e quatro (36,4%) para fungos. As bactérias encontradas foram *Staphylococ aureus* (dois pacientes), *Staphylococ epidermidis* (um paciente), *Streptococ sp* (um paciente), *Pseudomonas aeruginosa* (um paciente). Dois pacientes apresentaram cultura negativa, porém com citologia evidenciando presença de cocos gram-positivo. Os fungos encontrados foram *Fusarium sp.* (três pacientes) e *Aspergillus sp.* (um paciente) (figuras 2, 3 e 4).

A característica da amostra segundo os parâmetros clínicos da úlcera de córnea estão na tabela 2.

A distribuição da amostra segundo a cultura, características da úlcera e tempo de cura do processo infeccioso está representada na tabela 3.

A análise de correlação entre a área da úlcera e o tempo de cicatrização dos sete pacientes com úlcera bacteriana apresentou uma tendência positiva de quanto maior o tamanho da úlcera, maior o tempo em dias para sua cicatrização ( $r=0,775$   $p=$

Tabela 1

## Distribuição amostral segundo as variáveis demográficas

Variáveis	N (%)
Sexo masculino	7 (63,6%)
Idade (anos)	
Média (DP)	43,9 (14,5)
Mínimo - Máximo	18 - 69
Diabetes mellitus	1 (9,1%)
Profissão	
Agricultor	2 (18,2%)
Cabeleireiro	1 (9,1%)
Doméstica	2 (18,2%)
Estudante	2 (18,2%)
Motorista	1 (9,1%)
Pedreiro	1 (9,1%)
Serralheiro	1 (9,1%)
Serviços Gerais	1 (9,1%)

Base: 11 pacientes; DP- desvio padrão

Tabela 2

## Perfil amostral segundo as variáveis clínica

Variáveis	N (%)
Tamanho da úlcera	
Média (DP)	23,1 (10,6)
Mínimo - Máximo	8,7 - 48,2
Etiologia	
bacteriana	7 (63,6)
Fungo	4 (36,4)
Cura do processo infeccioso	
Não	4 (36,4)
Sim	7 (63,6)
Tempo de cura do processo infeccioso (dias)*	
Média (DP)	14,4 (2,4)
Mínimo - Máximo	11 - 18
Cirurgia adicional	6 (54,5)

Base: 11 pacientes; DP- desvio padrão; (\*) apenas para os 7 casos que tiveram cura do processo infeccioso

Tabela 3

## Distribuição da amostra segundo o tamanho da úlcera, área, tempo de cura do processo infeccioso e cultura

Paciente	Tamanho úlcera (horizontal x vertical) (mm)	Área estimada úlcera (mm <sup>2</sup> )	Cura do processo infeccioso	Tempo cura do processo infeccioso	Cultura
1	5,0x4,0	20,00	Sim	13 dias	<i>S. aureus</i>
2	5,8x5,2	30,16	Sim	15 dias	Negativo*
3	3,2x7,0	22,40	Sim	18 dias	<i>S. epidermidis</i>
4	6,6x7,3	48,18	Sim	17 dias	<i>S. aureus</i>
5	4,0x6,5	26,00	Sim	14 dias	Negativo*
6	3,7x3,9	14,43	Sim	13 dias	<i>P. aeruginosa</i>
7	5,0x4,5	22,50	Não	Não cicatrizou	<i>Fusarium sp.</i>
8	5,7x2,4	13,68	Sim	11 dias	<i>Streptococosp</i>
9	3,1x2,8	8,68	Não	Não cicatrizou	<i>Fusarium sp.</i>
10	5,0x5,8	29,00	Não	Não cicatrizou	<i>Fusarium</i>
11	4,5x4,2	18,90	Não	Não cicatrizou	<i>Aspergillus</i>

(\*) Citologia mostrando cocos gram-positivo; mm - milímetros.

0,041 – teste de correlação de Spearman) (figura 5).

Em relação à melhor acuidade visual (AVL) final corrigida comparada com a AVL inicial, seis (54,5%) pacientes apresentaram melhora, dois (18,2%) mantiveram-se inalterados e três (27,3%) pacientes pioraram (Tabela 4). Não houve diferença estatisticamente significativa entre a AVL final e AVL inicial ( $p=0,4393$ ).

Todos os pacientes que apresentaram piora da AVL apresentavam diagnóstico de úlcera fúngica.

Na tabela 5, observa-se que existe associação estatisticamente significativa ( $p=0,003$ ) entre o agente etiológico e a cicatrização.

Dois pacientes (18,2%) com úlcera bacteriana, apesar de apresentarem resolução do processo infeccioso após a realização do *crosslinking*, necessitaram de cirurgia de recobrimento conjuntival para resolução do defeito epitelial (tabela 6).

Os quatro pacientes com úlcera fúngica (36,4%) necessitaram de cirurgia adicional para melhora do processo infeccioso. Três pacientes foram submetidos ao transplante de córnea tectônico e um paciente necessitou de recobrimento conjuntival associado à lavagem de câmara anterior com anfotericina B (tabela 6).

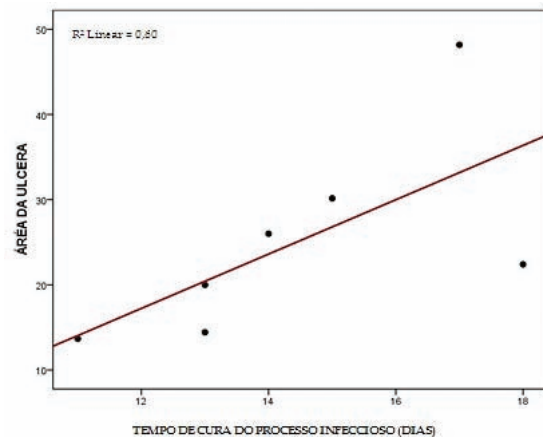


Figura 5: Dispersão entre a área da úlcera e o tempo de cura do processo infeccioso

Tabela 4

## Relação entre acuidade visual pré e pós-realização do CXL

Paciente	AVL	
	Inicial (LogMar)	Final (LogMar)
1	0.92	0.60
2	2.00	1.80
3	3.00	3.00
4	1.92	1.70
5	2.00	1.80
6	2.00	1.60
7	3.00	3.00
8	2.00	0.92
9	0.60	2.00
10	1.80	2.00
11	1.70	1.92
Média e DP	1.90±0.72	1.85±0.72

Valor p = 0,4393 (teste de Wilcoxon); AVL - acuidade visual longe; DP - desvio padrão

Tabela 5

## Relação entre o desfecho da ceratite e os diferentes agentes etiológicos

Tipo de cultura	Cura do processo infeccioso				Total	
	Não		Sim		N	%
	N	%	N	%	N	%
Bacteriano	0	0	7	100,00	7	63,6
Fungo	4	100,00	0	0	4	36,4
Total	4	100,00	7	100,00	11	100,00

Valor p = 0,003 (teste de Fisher)

Tabela 6

## Relação entre tipo de cultura, complicação e procedimento cirúrgico adicional

Paciente	Cultura	Tempo de cura do processo infeccioso (dias)	Complicação	Procedimento cirúrgico adicional
1	<i>Staphylococcus aureus</i>	13		
2	Negativo*	15		
3	<i>Staphylococcus epidermidis</i>	18	Defeito epitelial sem infecção	Recobrimento conjuntival
4	<i>Staphylococcus aureus</i>	17		
5	Negativo*	14		
6	<i>Pseudomonas aeruginosas</i>	13		
7	<i>Fusarium sp.</i>	Não	Persistência da infecção	Transplante tectônico
8	<i>Streptococcus sp.</i>	11	Defeito epitelial sem infecção	Recobrimento conjuntival
9	<i>Fusarium sp.</i>	Não	Persistência da infecção	Lavagem de câmara anterior + recobrimento conjuntival
10	<i>Fusarium sp.</i>	Não	Persistência da infecção e perfuração corneal	Transplante tectônico
11	<i>Aspergillus sp.</i>	Não	Persistência da infecção e afinamento corneal	Transplante tectônico

(\*) Citologia mostrando cocos gram-positivo

## DISCUSSÃO

Diferentes estratégias têm sido propostas para manejar a infecção causada por micro-organismos resistentes às múltiplas drogas. Há descrito casos de infecção ocular causadas por bactérias resistentes aos mais novos antibióticos o que aumenta a preocupação de que o arsenal de antibióticos disponíveis hoje não seja suficiente para o futuro <sup>(12,13,33,34)</sup>.

Neste estudo, o CXL associado ao tratamento tópico resultou na cicatrização do processo infeccioso em todos os pacientes com úlcera bacteriana e nenhum desses pacientes necessitou da realização de transplante tectônico. Porém devido ao número pequeno da amostra, não é possível afirmar que todos os pacientes com ceratite bacteriana resistentes ao tratamento clínico apresentarão melhora com o tratamento do CXL.

Makdoui K et al. utilizaram a riboflavina e UVA como tratamento primário e sem o uso de antibióticos tópicos para tratamento de úlcera bacteriana, causada por bactérias, entre elas, *Pseudomonas aeruginosa*, *Staphylococcus epidermidis* e *Staphylococcus aureus*, quatorze pacientes dos dezesseis incluídos apresentaram cicatrização e consequentemente melhora da acuidade visual sem a necessidade de administração de antibióticos <sup>(23)</sup>.

Martins SA et al. estudaram *in vitro* a resposta de cepas de *Staphylococcus epidermidis*, *Staphylococcus aureus* e *Pseudomonas aeruginosa* quando submetidos ao CXL. A combinação da UVA e riboflavina foi mais potente em reduzir o número de bactérias quando comparado com a radiação UVA sozinha. Esse efeito foi maior para as bactérias gram-positivo comparado com *Pseudomonas aeruginosa*. Nesse estudo, a riboflavina sozinha não mostrou haver efeito como agente antibacteriano <sup>(26)</sup>.

Em outro estudo *in vitro*, observou-se que uma dose de 10,8J/cm<sup>2</sup>, correspondendo a um tempo de radiação UVA de 60 minutos, obteve mais alto grau de erradicação de cada bactéria estudada. O aumento na duração da radiação UVA foi mais efetivo no combate ao crescimento bacteriano provavelmente pelo aumento do estresse oxidativo <sup>(35)</sup>. No presente estudo, o tempo de radiação foi de 30 minutos e a dose de 5,4J/cm<sup>2</sup>. Esta dose e tempo baseiam-se em protocolos de tratamento para ceratocone e está abaixo do limiar conhecido de dano para o endotélio, cristalino e retina. Há possibilidade de que o tempo de radiação ou concentração da riboflavina possa ser diferente para o tratamento da ceratite infecciosa e até mesmo para a espécie microbiana a ser tratada. Cada bactéria pode responder diferentemente ao CXL, indicando uma variação na sensibilidade entre os diferentes micro-organismos e que vai depender possivelmente da duração do ciclo celular e da estrutura da parede celular.

Outra questão seria a possibilidade de repetir o procedimento para casos refratários mesmo após o CXL; nesse caso, estudos devem ser desenvolvidos para garantir a segurança de repetidos procedimentos em curto período de tempo.

Pacientes que evoluem com *melting* corneal apresentam uma destruição das camadas de colágeno da córnea pela presença de enzimas como proteases, collagenases e elastase. Tais pacientes têm risco aumentado para perfuração ocular. Estas enzimas são liberadas no sítio da lesão por bactérias e por células inflamatórias do próprio organismo <sup>(2)</sup>. Associado ao efeito antibacteriano, o CXL torna o estroma corneal mais resistente aos efeitos de enzimas como pepsina, collagenase e tripsina <sup>(26)</sup>. Estudos mostram que o CXL gera alteração significativa na elasticidade corneal, aumento da rigidez em 328% e aumento da resistência a enzimas proteolíticas. Assim, aumenta a resistência contra a degradação microbiana e o *melting* corneal <sup>(26,35-36)</sup>.

Apesar de alguns autores, tanto em estudos clínicos como em estudos experimentais, terem demonstrado casos de melhora de úlcera fúngica com o CXL <sup>(21,23)</sup>, não foi observado nos pacientes do presente estudo resposta eficaz com este tratamento. Todos os pacientes foram submetidos ao tratamento cirúrgico adjuvante para cura do processo infeccioso.

Fungos têm maior capacidade invasiva sobre o tecido corneal, podendo atingir a câmara anterior mesmo com a membrana de Descemet íntegra. Esse potencial de invasão acontece pela capacidade dos fungos de produzirem enzimas que destroem os tecidos e proteínas antimicrobianas e a capacidade de sobrevivência a elevadas temperaturas <sup>(37)</sup>.

O efeito do CXL ocorre no estroma anterior da córnea até, aproximadamente, os 300µm anteriores <sup>(38)</sup>. Assim, infiltrados infecciosos corneais localizados mais profundamente poderiam ser menos influenciados pela ação do CXL. Os fungos têm a capacidade de penetrar no estroma corneal profundo o que poderia justificar a menor eficácia do tratamento para este tipo de infecção.

A principal indicação para realização de transplante terapêutico no Brasil são as ceratites bacterianas e fúngicas <sup>(39)</sup>. No presente estudo, foi evitada a realização de transplante terapêutico em 100% dos pacientes com ceratite bacteriana resistente ao tratamento clínico. Complicações após esses transplantes tendem a ser mais frequentes do que no transplante óptico. Portanto, a realização do CXL pode evitar a realização do transplante de emergência. O transplante realizado nestas situações tem a desvantagem de, em geral, demandar a técnica de transplante penetrante ao invés de enxertos lamelares. Além disso, mesmo com o transplante penetrante existe a chance de recorrência da infecção em até 15% dos casos. A taxa de rejeição do transplante nestes casos também é alta, variando de 14,6 a 52,0% <sup>(40-43)</sup>.

No presente estudo, dois pacientes com ceratite bacteriana necessitaram de cirurgia adicional, porém o processo infeccioso foi resolvido e o recobrimento conjuntival foi realizado apenas para fechamento de defeito epitelial persistente. Foi descrito uma série de 16 olhos tratados com o CXL, e apenas um necessitou de cirurgia para tratamento de defeito epitelial com recobrimento de membrana amniótica <sup>(24)</sup>.

## CONCLUSÃO

A análise dos resultados permite concluir que o uso terapêutico do *crosslinking* (CXL) corneal através da aplicação de luz ultravioleta A (UVA) e riboflavina, associado ao tratamento clínico, mostrou-se eficaz no tratamento de úlcera infecciosa bacteriana resistente ao tratamento clínico evitando a realização de transplante de córnea tectônico. Todavia, a cura da ceratite não foi acompanhada de melhora da acuidade visual. Em relação à ceratite fúngica resistente ao tratamento clínico, o CXL não influenciou para melhora do processo infeccioso.

## REFERÊNCIAS

- Whitcher JP, Srinivasan M, Upadhyay MP. Corneal blindness: a global perspective. Bull World Health Organ. 2001;79(3):214-21.
- Furlanetto RL, Andreo EG, Finotti IG, Arcieri ES, Ferreira MA, Rocha FJ. Epidemiology and etiologic diagnosis of infectious keratitis in Uberlandia, Brazil. Eur J Ophthalmol. 2010;20(3):498-503.
- Keay L, Edwards K, Naduvilath T, Taylor HR, Snibson GR, Forde K, et al. Microbial keratitis predisposing factors and morbidity. Ophthalmology. 2006;113(1):109-16. Comment in *Ophthalmology*. 2006;113(11):2115-6; author reply 2116.

4. Srinivasan M, Gonzales CA, George C, Cevallos V, Mascarenhas JM, Asokan B, et al. Epidemiology and aetiological diagnosis of corneal ulceration in Madurai, south India. *Br J Ophthalmol*. 1997;81(11):965-71.
5. Loh AR, Hong K, Lee S, Mannis M, Acharya NR. Practice patterns in the management of fungal corneal ulcers. *Cornea*. 2009;28(8):856-9.
6. Feilmeier MR, Sivaraman KR, Oliva M, Tabin GC, Gurung R. Etiologic diagnosis of corneal ulceration at a tertiary eye center in Kathmandu, Nepal. *Cornea*. 2010;29(12):1380-5.
7. Cariello AJ, Passos RM, Yu MC, Hofling-Lima AL. Microbial keratitis at a referral center in Brazil. *Int Ophthalmol*. 2011;31(3):197-204.
8. Chew HF, Yildiz EH, Hammersmith KM, Eagle RC Jr, Rapuano CJ, Laibson PR, et al. Clinical outcomes and prognostic factors associated with acanthamoeba keratitis. *Cornea*. 2011;30(4):435-41.
9. Tabbara KF, Al Balushi N. Topical ganciclovir in the treatment of acute herpetic keratitis. *Clin Ophthalmol*. 2010;4:905-12.
10. Constantinou M, Daniell M, Snibson GR, Vu HT, Taylor HR. Clinical efficacy of moxifloxacin in the treatment of bacterial keratitis: a randomized clinical trial. *Ophthalmology*. 2007;114(9):1622-9.
11. Prajna NV, Mascarenhas J, Krishnan T, Reddy PR, Prajna L, Srinivasan M, et al. Comparison of natamycin and voriconazole for the treatment of fungal keratitis. *Arch Ophthalmol*. 2010;128(6):672-8.
12. Bertino JS Jr. Impact of antibiotic resistance in the management of ocular infections: the role of current and future antibiotics. *Clin Ophthalmol*. 2009;3:507-21.
13. Betanzos-Cabrera G, Juárez-Verdayes MA, Gonzáles-González G, Cancino-Díaz ME, Cancino-Díaz JC. Gatifloxacin, moxifloxacin, and balofloxacin resistance due to mutations in the gyrA and parC genes of *Staphylococcus epidermidis* strains isolated from patients with endophthalmitis, corneal ulcers and conjunctivitis. *Ophthalmic Res*. 2009;42(1):43-8.
14. Khodadoust A, Quinter AP. Microsurgical approach to the conjunctival flap. *Arch Ophthalmol*. 2003;121(8):1189-93.
15. Sano FT, Dantas PE, Silvino WR, Sanchez JZ, Sano RY, Adams F, et al. Tendência de mudança nas indicações de transplante penetrante de córnea. *Arq Bras Oftalmol*. 2008;71(3):400-4.
16. Joshi SA, Jagdale SS, More PD, Deshpande M. Outcome of optical penetrating keratoplasties at a tertiary care eye institute in Western India. *Indian J Ophthalmol*. 2012;60(1):15-21.
17. Oliveira FC, Dantas PE, Marco ES, Oliveira AC, Nishiwaki-Dantas MC. Transplante terapêutico de córnea: resultados prolongados de séries de casos. *Arq Bras Oftalmol*. 2007;70(4):625-31.
18. Makdoui K, Mortensen J, Crafoord S. Infectious keratitis treated with corneal crosslinking. *Cornea*. 2010;29(12):1353-8.
19. Morén H, Malmjö M, Mortensen J, Ohrström A. Riboflavin and ultraviolet A collagen crosslinking of the cornea for the treatment of keratitis. *Cornea*. 2010;29(1):102-4.
20. Iseli HP, Thiel MA, Hafezi F, Kampmeier J, Seiler T. Ultraviolet A/riboflavin corneal cross-linking for infectious keratitis associated with corneal melts. *Cornea*. 2008;27(5):590-4.
21. Kymionis GD, Kankariya VP, Kontadakis GA. Combined treatment with flap amputation, phototherapeutic keratectomy, and collagen crosslinking in severe intractable post-LASIK atypical mycobacterial infection with corneal melt. *J Cataract Refract Surg*. 2012;38(4):713-5.
22. Anwar HM, El-Danasoury AM, Hashem AN. Corneal collagen crosslinking in the treatment of infectious keratitis. *Clin Ophthalmol*. 2011;5:1277-80.
23. Makdoui K, Mortensen J, Sorkhabi O, Malmvall BE, Crafoord S. UVA-riboflavin photochemical therapy of bacterial keratitis: a pilot study. *Graefes Arch Clin Exp Ophthalmol*. 2012;250(1):95-102. Comment in *Graefes Arch Clin Exp Ophthalmol*. 2013;251(3):997-8. *Graefes Arch Clin Exp Ophthalmol*. 2013;251(3):995-6.
24. Müller L, Thiel MA, Kipfer-Kauer AI, Kaufmann C. Corneal cross-linking as supplementary treatment option in melting keratitis: a case series. *Klin Monbl Augenheilkd*. 2012;229(4):411-5.
25. Spoerl E, Wollensak G, Seiler T. Increased resistance of crosslinked cornea against enzymatic digestion. *Curr Eye Res*. 2004;29(1):35-40.
26. Martins SA, Combs JC, Noguera G, Camacho W, Wittmann P, Walther R, et al. Antimicrobial efficacy of riboflavin/UVA combination (365 nm) in vitro for bacterial and fungal isolates: a potential new treatment for infectious keratitis. *Invest Ophthalmol Vis Sci*. 2008;49(8):3402-8.
27. Spoerl E, Seiler T. Techniques for stiffening the cornea. *J Refract Surg*. 1999;15(6):711-3.
28. Wollensak G, Spoerl E, Seiler T. Riboflavin/ultraviolet-a-induced collagen crosslinking for the treatment of keratoconus. *Am J Ophthalmol*. 2003;135(5):620-7.
29. Hersh PS, Greenstein SA, Fry KL. Corneal collagen crosslinking for keratoconus and corneal ectasia: One-year results. *J Cataract Refract Surg*. 2011;37(1):149-60.
30. Kymionis GD, Karavitaki AE, Kounis GA, Portaliou DM, Yoo SH, Pallikaris IG. Management of pellucid marginal corneal degeneration with simultaneous customized photorefractive keratectomy and collagen crosslinking. *J Cataract Refract Surg*. 2009;35(7):1298-301.
31. Ghanem RC, Santhiago MR, Berti TB, Thomaz S, Netto MV. Collagen crosslinking with riboflavin and ultraviolet-A in eyes with pseudophakic bullous keratopathy. *J Cataract Refract Surg*. 2010;36(2):273-6. Comment in *J Cataract Refract Surg*. 2010;36(8):1444; author reply 1444-5.
32. Holladay JT. Proper method for calculating average visual acuity. *J Refract Surg*. 1997;13(4):388-91.
33. Ramos-Esteban JC, Bamba S, Jeng BH. Treatment of multidrug-resistant *Flavobacterium indologenes* keratitis with trimethoprim-sulfamethoxazole. *Cornea*. 2008;27(9):1074-6.
34. Moshirfar M, Meyer JJ, Espandar L. Fourth-generation fluoroquinolone-resistant mycobacterial keratitis after laser in situ keratomileusis. *J Cataract Refract Surg*. 2007;33(11):1978-81. Comment in *J Cataract Refract Surg*. 2007;33(11):1831-2.
35. Spoerl E, Mrochen M, Sliney D, Trokel S, Seiler T. Safety of UVA-riboflavin cross-linking of the cornea. *Cornea*. 2007;26(4):385-9. Comment in *J Refract Surg*. 2012;28(2):91-2.
36. Kolli S, Aslanides IM. Safety and efficacy of collagen crosslinking for the treatment of keratoconus. *Expert Opin Drug Saf*. 2010;9(6):949-57.
37. Jankov II, Mirko R, Hafezi F, Beko M, Ignjatovic Z, Djurovic B, et al. Ultra B2 - Promoção de ligações covalentes do colágeno corneal (Corneal cross-linking) no tratamento de ceratocône: resultados preliminares. *Arq Bras Oftalmol*. 2008;71(6):813-8.
38. Galperin G, Berra M, Tau J, Boscaro G, Zarate J, Berra A. Treatment of fungal keratitis from *Fusarium* infection by corneal cross-linking. *Cornea*. 2012;31(2):176-80.
39. Spörl E, Huhle M, Kasper M, Seiler T. [Increased rigidity of the cornea caused by intrastromal cross-linking]. *Ophthalmologe*. 1997;94(12):902-6. German.
40. Amaral CS, Duarte JY, Silva PL, Valbuena R, Cunha F. Indicações de ceratoplastia penetrante em Pernambuco. *Arq Bras Oftalmol*. 2005;68(5):635-7.
41. Hill JC. Use of penetrating keratoplasty in acute bacterial keratitis. *Br J Ophthalmol*. 1986;70(7):502-6.
42. Xie L, Zhai H, Shi W. Penetrating keratoplasty for corneal perforations in fungal keratitis. *Cornea*. 2007;26(2):158-62.
43. Killingsworth DW, Stern GA, Driebe WT, Knapp A, Dragon DM. Results of therapeutic penetrating keratoplasty. *Ophthalmology*. 1993;100(4):534-41.

---

**Autor correspondente:**

Fundação Altino Ventura – FAV  
 Rua da Soledade, 170, Boa Vista  
 CEP 50070-040 – Recife (PE), Brasil  
 Tel/Fax: (0xx81) 3302-4300  
 E-mail: fav@fundacaualtinoventura.org.br