

Análise da eficácia do crosslinking transepitelial em pacientes portadores de ceratocone

Analysis of the effectiveness of transepithelial crosslinking in patients with keratoconus

Roseane Lucena Marquez¹ <https://orcid.org/0000-0001-5462-2233>
Lara Marques Pimenta Bueno¹ <https://orcid.org/0000-0002-4285-7905>
Rodrigo Salustiano Corrêa e Silva² <https://orcid.org/0000-0001-7572-5741>
Rodrigo Álvares Salum Ximenes³ <https://orcid.org/0000-0002-5125-0638>
Luciana Ximenes Salustiano⁴ <https://orcid.org/0000-0003-4149-525X>

RESUMO

Objetivo: Avaliar os resultados clínicos do Crosslinking Transepitelial (CXL) analisando sua eficácia em pacientes portadores de ceratocone progressivo. **Métodos:** Estudo transversal retrospectivo com 49 olhos e 37 pacientes com idades entre 10 e 50 anos, submetidos à técnica de CXL em 2017 no Instituto Panamericano da Visão, em Goiânia, Goiás, Brasil. Foi utilizado o sistema KXL Avedro programado no modo pulsado com intervalo (1/1 segundo), usando 45 mW/cm² com 7,2 J e solução de riboflavina a 0,25% da Avedro com córneas irradiadas por 8 minutos. Foram coletados os dados: sexo, idade, acuidade visual sem correção (AVSC), acuidade visual com correção (AVCC), astigmatismo, paquimetria no ponto mais fino e astigmatismo ceratométrico no pré-operatório e pós-operatório com 1, 6 e 12 meses. Foram utilizados os testes Kolmogorov-Smirnov, Qui-quadrado de Pearson, Friedman, Dunnett à posteriori e a correlação de Spearman. **Resultados:** Vinte e três pacientes (62,2%) eram do sexo feminino e 14 (37,8%) do sexo masculino. A média de idade foi de 27,89 (±10,89) anos. A AVSC e AVCC melhoraram significativamente no pré-operatório em relação a 1 mês (p=0,01) e (p<0,001), 6 meses (p<0,001 ambas) e 12 meses (p<0,001 ambas). O astigmatismo reduziu significativamente no pré-operatório em relação a 6 meses (p=0,02) e 12 meses (p=0,02). A paquimetria no ponto mais fino manteve-se constante no período (p=0,95). A diferença entre k2 e k1 (astigmatismo ceratométrico) mostrou redução significativa no pré-operatório em relação a 1 mês (p=0,01). **Conclusão:** A técnica de CXL foi segura e eficaz no tratamento e estagnação da doença em pacientes com ceratocone progressivo.

Descritores: Crosslinking; Epitélio; Ceratocone; Progressão da doença

ABSTRACT

Objective: To evaluate the clinical results of Transepithelial Crosslinking (CXL) by analyzing its efficacy in patients with progressive keratoconus. **Methods:** Retrospective cross-sectional study with 49 eyes and 37 patients aged 10 to 50 years submitted to the CXL technique in 2017 at the Instituto Panamericano da Visão, in Goiânia, Goiás, Brazil. The Avedro KXL system was programmed in pulsed mode with interval (1/1 second), using 45 mW/cm² with 7.2 J and 0.25% riboflavin solution of Avedro with irradiated corneas for 8 minutes. Data were collected: sex, age, uncorrected distance visual acuity (UDVA), corrected distance visual acuity (CDVA), astigmatism, pachymetry at the thinnest point and keratometric astigmatism in the preoperative and postoperative periods at 1, 6 and 12 months. The Kolmogorov-Smirnov, Pearson's Chi-square, Friedman, Dunnett, and the Spearman correlation were used. **Results:** Twenty-three patients (62.2%) were female and 14 (37.8%) male. The mean age was 27.89 ± 10.89 years. The UDVA and CDVA significantly improved in the preoperative period in relation to 1 month (p = 0.01) and (p < 0.001), 6 months (p < 0.001 both) and 12 months (p < 0.001 both). Astigmatism significantly reduced preoperatively in relation to 6 months (p = 0.02) and 12 months (p = 0.02). The pachymetry at the thinnest point remained constant in the period (p = 0.95). The difference between k2 and k1 (keratometric astigmatism) showed a significant reduction in the preoperative period in relation to 1 month (p = 0.01). **Conclusion:** The CXL technique was safe and effective in the treatment and stagnation of the disease in patients with progressive keratoconus.

Keywords: Crosslinking; Epithelium; Keratoconus; Disease progression

¹ Curso Acadêmico de Medicina, Pontifícia Universidade Católica de Goiás, Goiânia, GO, Brasil.

² Departamento de Córnea e Catarata, Universidade Federal de Goiás, Goiânia, GO, Brasil; Faculdade de Medicina, Pontifícia Universidade Católica de Goiás, Goiânia, GO, Brasil.

³ Centro de Referência em Oftalmologia, Hospital das Clínicas, Universidade Federal de Goiás, Goiânia, GO, Brasil.

⁴ Disciplina de Patologia, Faculdade de Medicina, Universidade Federal de Goiás, Goiânia, GO, Brasil.

Local onde foi realizada a pesquisa: Instituto Panamericano da Visão, localizado na Avenida T-8, número 171 - Setor Marista, Goiânia - GO. Constou nesta pesquisa como Instituição Coparticipante.

Os autores declaram não haver conflito de interesses.

Recebido para publicação em 23/05/2019 - Aceito para publicação em 23/08/2019.

INTRODUÇÃO

O ceratocone caracteriza-se por uma ectasia corneana progressiva bilateral degenerativa, não inflamatória. ^(1,2) Resulta em afinamento e protrusão da córnea que assume a forma cônica, miopia progressiva e astigmatismo irregular. ⁽¹⁻³⁾ Sua fisiopatologia ainda é desconhecida e parece ser multifatorial, e em 13% dos casos têm história familiar da doença. ^(1,4,5)

É uma doença bilateral, assimétrica, cujas manifestações clínicas podem incluir a queda da acuidade visual e/ou visão distorcida e apresentar sintomas de fotofobia e hiperemia quando associado à miopia progressiva e astigmatismo, por vezes, o olho contralateral apresenta somente um alto astigmatismo. ^(6,7)

A progressão do ceratocone é caracterizada por: aumento de pelo menos 1 dioptria (D) nos parâmetros ceratométricos em 12 meses; aumento de pelo menos 0,75 D nos parâmetros ceratométricos em 6 meses; aumento da miopia de 0,75 D em 12 meses em refração sob cicloplegia; perda de pelo menos duas linhas de visão na melhor visão corrigida em 12 meses. ⁽⁶⁾

Um dos tratamentos mais utilizados para o ceratocone é o Crosslinking (CXL). Ele consiste em um procedimento terapêutico minimamente invasivo que visa bloquear a evolução do ceratocone e reduzir a necessidade de transplante de córnea, por meio do aumento da força biomecânica, levando ao enrijecimento do tecido da córnea. ⁽⁸⁾ Este fenômeno ocorre pela criação adicional de ligações químicas no estroma corneal, por meio de fotopolimerização altamente localizada que minimiza a exposição de estruturas adjacentes do olho. ^(8,9)

A técnica clássica de Dresden, conhecida como epitélio-off, consiste em remoção do epitélio corneal, mediante anestesia tópica, seguida da aplicação de solução de riboflavina, a fim de saturar o estroma corneal. ⁽⁸⁾ A riboflavina age como um fotossensibilizador que aumenta a absorção da luz ultravioleta A pela córnea. ⁽⁸⁾ Em seguida a radiação ultravioleta A é aplicada usando uma energia total equivalente à exposição de 5,4J/cm². ⁽⁸⁾ No pós-operatório o paciente pode apresentar dor, lacrimagem e embaçamento visual, estando esta técnica mais associada a um período de recuperação prolongado, desconfortável, e com maior potencial de infecção, cicatrização e doença de superfície ocular crônica, entre outros riscos. ⁽⁸⁾

O Crosslinking Transepitelial (sem remoção do epitélio corneano: epitélio-on) tem como característica manter o epitélio intacto, evitando desconforto do paciente, atrasos na recuperação visual e riscos potenciais associados à remoção epitelial, como ceratite infecciosa ou distúrbios de cicatrização da córnea. ⁽¹⁰⁾

Entretanto, sua eficácia permanece controversa, uma vez que a barreira epitelial pode limitar a criação de ligações cruzadas em comparação com o CXL epitélio-off. ^(11,12)

Assim, o presente estudo teve como objetivo avaliar os resultados clínicos do Crosslinking Transepitelial a fim de analisar sua eficácia em pacientes portadores de ceratocone.

MÉTODOS

Estudo transversal retrospectivo realizado com 49 olhos de 37 pacientes submetidos ao Crosslinking Transepitelial no Instituto Panamericano da Visão, em Goiânia, Goiás, Brasil, no ano de 2017.

O sistema utilizado para a técnica do Crosslinking (CXL) Transepitelial (TE) foi o KXL Avedro programado no modo pulsado com intervalo (1/1 segundo), usando 45 mW/cm² para

uma dose de tratamento de 7,2 J, com a solução de riboflavina a 0,25% da Avedro com corneas irradiadas por 8 minutos. ⁽⁹⁾

Foram incluídos neste estudo os pacientes que tiveram indicação do Crosslinking: portadores de ceratocone, com idade entre 10 e 50 anos, com piora da acuidade visual corrigida de pelo menos uma linha na Tabela de Snellen e aumento do valor máximo de ceratometria de 1,0 dioptria (D) nos últimos seis meses de observação. ⁽⁶⁾

Os critérios de exclusão foram opacidades ou cicatrizes da córnea, infecção por herpes simples e outras ceratites infecciosas, doença de superfície ocular grave ou autoimune, infecção concomitante, doenças prévias e gravidez. ^(13,14)

Os pacientes submetidos à técnica de Crosslinking Transepitelial tiveram como dados coletados: sexo, idade, acuidade visual sem correção (AVSC), acuidade visual com correção (AVCC), astigmatismo, paquimetria óptica no ponto mais fino, astigmatismo ceratométrico óptico (diferença entre k2 e k1) no pré-operatório e no pós-operatório com 1 mês, 6 meses e 12 meses.

Os dados foram analisados com o auxílio do pacote estatístico SPSS versão 23 (Statistical Package for Social Science). A caracterização do perfil demográfico foi realizada por meio de frequência absoluta (n) e frequência relativa (%). A normalidade dos dados foi verificada utilizando o teste de Kolmogorov-Smirnov. A análise comparativa da AVSC, AVCC, Astigmatismo, Paquimetria no ponto mais fino e Astigmatismo ceratométrico foram realizados utilizando o teste Qui-quadrado de Pearson e teste de Friedman, seguido do teste de Dunnett à posteriori, optando-se por utilizar os dados originais, visto que é utilizada esta maneira em outros estudos também, a exemplo do realizado por Heikal et al. (15), evitando o uso de conversões previamente à análise estatística. A fim de verificar a relação entre as variáveis exploratórias foi extraída a variância entre o pré-operatório e 1 mês, 6 e 12 meses no pós-operatório e aplicado a correlação de Spearman. Em todas as análises foi adotado um nível de significância de 5% ($p < 0,05$).

O estudo atendeu aos critérios éticos da Resolução 466/12 do Conselho Nacional de Saúde e foi aprovado pelo Comitê de Ética em Pesquisa da Pontifícia Universidade Católica de Goiás sob Parecer nº 3.236.968/2019.

RESULTADOS

Foram examinados 77 pacientes (43 do sexo masculino e 34 do sexo feminino) submetidos ao Crosslinking Transepitelial no Instituto Panamericano do Brasil, em Goiânia, Goiás, Brasil, no ano de 2017. Entretanto foram considerados os resultados neste estudo apenas daqueles pacientes que compareceram nas consultas médicas nos períodos recomendados.

Assim, o estudo compreendeu 49 olhos de 37 pacientes, sendo 23 (62,2%) do sexo feminino e 14 (37,8%) do sexo masculino. Todos os pacientes que foram analisados completaram os 12 meses de seguimento pós-operatório.

A média de idade foi de 27,89 ($\pm 10,89$) anos, sendo a menor idade identificada de 10 anos e a maior de 49 anos. Em relação à faixa etária, observou-se maior prevalência entre 20 e 29 anos, com um total de 12 (32,4%) pacientes e 43,2% dos pacientes com idade superior a 30 anos, como mostra a Figura 1.

Obteve-se na acuidade visual sem correção (AVSC) a média de 0,58 \pm 0,25 no pré-operatório e na acuidade visual com correção (AVCC) a média no pré-operatório de 0,62 \pm 0,24. Houve em ambas elevação significativa a partir do primeiro mês de pós-

operatório e esta melhora permaneceu em todos os intervalos do pós-operatório ($p < 0,001$), como mostra a Tabela 1. Isso reflete uma melhora da qualidade da visão após a cirurgia.

O astigmatismo teve como média no pré-operatório de $2,80 \pm 2,44$ dioptrias (D), com redução significativa principalmente no primeiro mês de pós-operatório e que permaneceu em todos os intervalos no pós-operatório ($p = 0,03$) (Tabela 1), revelando que esta variação refletiu em uma melhora da visão após a realização do Crosslinking Transeptal.

A paquimetria no ponto mais fino teve média no pré-operatório de $476,7 \pm 53,8 \mu\text{m}$ e não houve diferença significativa ($p = 0,95$) (Tabela 1), mantendo seus valores constantes após o CXL epitêlio-on, revelando estabilização desta espessura após a realização deste procedimento.

No que se refere ao astigmatismo ceratométrico, representada na Tabela 1 pela diferença dos valores de k_2 e k_1 pelo símbolo Δ , observou-se no pré-operatório a média de $2,89 \pm 1,90$ D. Houve uma redução significativa do pré-operatório para 1, 6 e 12 meses de pós-operatório ($p = 0,01$), principalmente do pré-operatório para 1 mês de pós-operatório, repercutindo em uma melhora clínica após a realização do Crosslinking Transeptal.

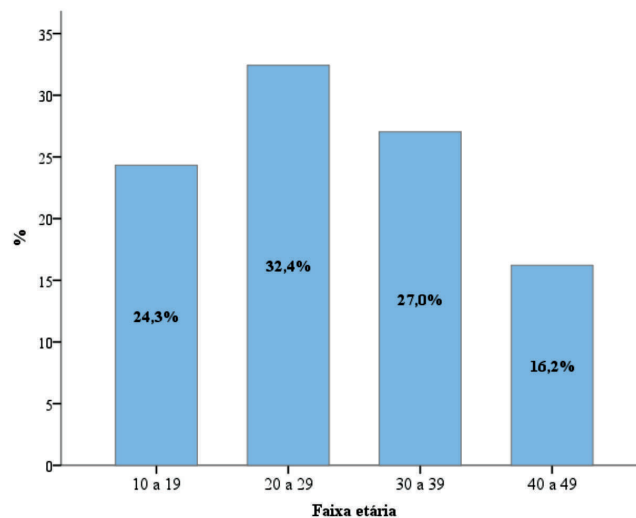


Figura 1: Frequência relativa da faixa etária dos pacientes submetidos ao Crosslinking Transeptal.

Tabela 1
Média das variáveis no pré e pós operatório dos pacientes submetidos ao Crosslinking Transeptal

	Intervenção (Média \pm DP)				Valor de p*
	Pré-operatório	1 mês	6 meses	12 meses	
AVSC	$0,58 \pm 0,25$	$0,69 \pm 0,28$	$0,74 \pm 0,27$	$0,70 \pm 0,26$	<0,001
AVCC	$0,62 \pm 0,24$	$0,80 \pm 0,22$	$0,79 \pm 0,22$	$0,79 \pm 0,23$	<0,001
Astigmatismo (dioptrias)	$2,80 \pm 2,44$	$2,44 \pm 1,76$	$2,43 \pm 1,87$	$2,30 \pm 1,72$	0,03
Paquimetria (μm)	$476,7 \pm 53,8$	$2,89 \pm 1,90$	$476,7 \pm 53,8$	$2,38 \pm 1,98$	0,95
Δ (D)	$479,7 \pm 44,6$	$2,49 \pm 1,92$	$478,9 \pm 42,2$	$2,53 \pm 1,79$	0,01

*Teste de Friedman seguido do teste de Dunnett à posteriori

DP: desvio padrão; p: valor de p.

AVSC: acuidade visual sem correção; AVCC: acuidade visual com correção; Paquimetria: no ponto mais fino; : astigmatismo ceratométrico: diferença dos valores de K_2 e K_1 ; D: dioptrias.

No que diz respeito à comparação entre os intervalos analisados, a acuidade visual sem correção (AVSC) e com correção (AVCC) elevaram significativamente no pré-operatório em relação a 1 mês ($p = 0,01$) e ($p < 0,001$), 6 meses ($p < 0,001$ ambas) e 12 meses ($p < 0,001$ ambas) de seguimento no pós-operatório, respectivamente. O astigmatismo reduziu significativamente no pré-operatório em relação a 6 meses ($p = 0,02$) e 12 meses no pós-operatório ($p = 0,02$). A paquimetria no ponto mais fino não teve diferença significativa em nenhum dos intervalos, mantendo constantes seus valores no pré e pós-operatório. O astigmatismo ceratométrico mostrou redução significativa no pré-operatório em relação a 1 mês de pós-operatório ($p = 0,01$). A variação da média de cada um destes parâmetros é mostrada na Figura 2.

Ao se analisar a interferência do resultado de uma variável sobre a outra, ou seja, averiguar, por exemplo, se a melhora do astigmatismo ceratométrico implica em uma melhora da acuidade visual, observou-se que apenas o resultado da acuidade visual sem correção repercutirá no resultado da acuidade visual com correção, evidenciando desta maneira a correlação significativa apenas na AVSC com AVCC ($r = 0,61$, $p < 0,001$), destacada na Tabela 2, mostrando que a variação de uma influenciará na variação da outra. Desta forma, os resultados das demais variáveis não repercutirão na melhora ou piora das demais.

DISCUSSÃO

Observou em nosso estudo realizado com 49 olhos de 37 pacientes que a maioria dos pacientes pertencia ao sexo feminino (62,2%). A média de idade encontrada foi de $27,89 (\pm 10,89)$ anos, sendo a menor idade identificada de 10 anos e a maior de 49 anos, com maior prevalência entre 20 e 29 anos (32,4%). Notou-se em nosso estudo que 43,2% dos pacientes tinham idade entre 30 e 49 anos, aproximando-se das médias encontradas nos estudos de Hersh et al.⁽¹⁶⁾ e Rush et al.⁽¹⁷⁾, mas que evidenciaram não haver diferença significativa. A literatura traz que a faixa etária prevalente dos pacientes com ceratocone é a puberdade, durante a segunda década de vida, em geral entre os 13 e os 18 anos, porém o quadro pode evoluir principalmente durante a segunda e terceira décadas de vida, excepcionalmente até a quinta década.^(1,4,5) A manifestação inicial na terceira década é menos frequente e bem rara após os 30 anos.⁽¹⁾ Inexiste alteração na incidência de ceratocone conforme gênero e raça.⁽⁵⁾

Em seu trabalho, Santhiago et al. ressalta que existe evidência suficiente para afirmar que o Crosslinking é eficaz na estabilização da doença ectásica da córnea.⁽¹⁸⁾ Tal fato foi comprovado neste estudo ao mostrar a melhora dos parâmetros analisados no pós-operatório. Sandvik et al. observaram a

redução pela metade da necessidade de se realizar ceratoplastia em pacientes com ceratocone após a introdução do tratamento

com Crosslinking, revelando sua eficácia na estagnação desta doença.⁽¹⁹⁾

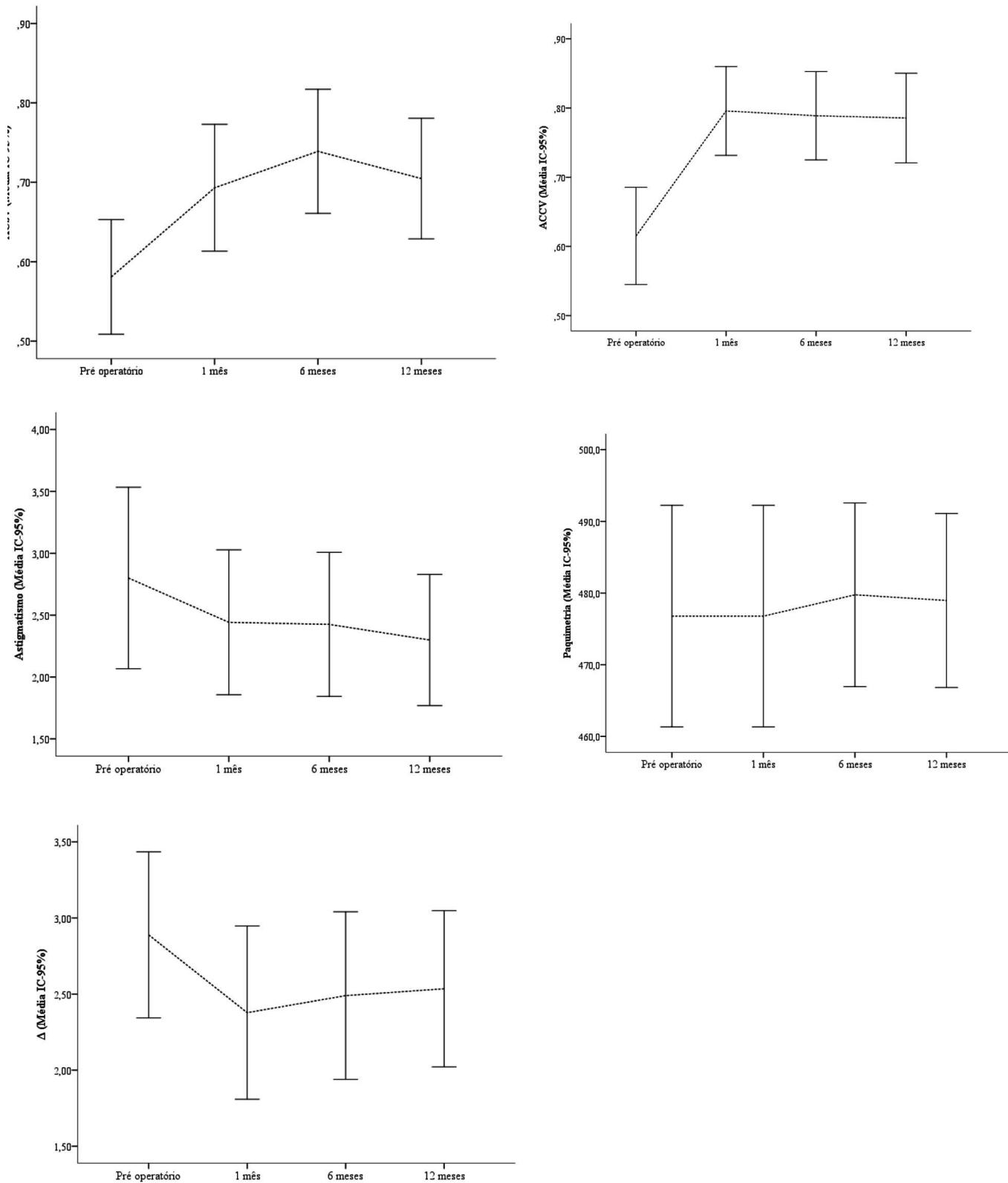


Figura 2: Evolução das variáveis no pré e pós operatório dos pacientes submetidos ao Crosslinking Transepithelial

Tabela 2
Correlação das variáveis dos pacientes submetidos ao Crosslinking Transepitelial

	AVSC	AVCC	Astigmatismo	Paquimetria
AVCC	r = 0,61; p < 0,001			
Astigmatismo	r = -0,07; p = 0,63	r = 0,04; p = 0,80		
Paquimetria	r = 0,05; p = 0,71	r = 0,05; p = 0,73	r = 0,00; p = 0,99	
Δ	r = 0,22; p = 0,12	r = 0,16; p = 0,2	r = -0,07; p = 0,65	r = 0,10; p = 0,51

*Correlação de Spearman

AVSC: acuidade visual sem correção; AVCC: acuidade visual com correção; Paquimetria: no ponto mais fino; Δ: astigmatismo ceratométrico (diferença entre os valores de k2 e k1)

Akbar et al. observaram em seu estudo realizado com 26 olhos de 26 pacientes com Crosslinking Transepitelial que a maioria pertencia ao sexo masculino (53,85%) e média de idade de 24,54 (±5,16) anos, com melhora significativa da AVSC, AVCC e astigmatismo, redução significativa da paquimetria no ponto mais fino e do K máximo em 3, 6 e 12 meses após a cirurgia em comparação ao pré-operatório, sem nenhuma complicação intra ou pós-operatória relatada.⁽²⁰⁾ Concluíram que o CXL *epi-on* é um procedimento seguro e eficaz que impede a progressão da doença em córneas finas com ceratocone progressivo,⁽²⁰⁾ corroborando com a presente pesquisa ao observar também a melhora destes parâmetros, exceto a redução da paquimetria e maior prevalência no sexo masculino, com o mesmo tempo de seguimento de 12 meses no pós-operatório, comprovando também a eficácia no tratamento da progressão do ceratocone aqui observada.

Este fato foi confirmado também por Hersh et al. realizado com 82 olhos de 56 pacientes com idade entre 18 a 60 anos tratados com CXL *epi-on*, no qual observou-se que a maioria (78,57%) pertenciam ao sexo masculino, com a idade média de 31,4 anos, com melhoras significativas apenas do K máximo e da AVSC ao longo de 1 ano, com relato de transiente erosão e epiteliopatia corneanas em 21% dos olhos.⁽¹⁶⁾ Notou-se que as pequenas eventualidades no pós-operatório não prejudicaram a eficácia do CXL *epi-on* no tratamento do ceratocone e uma maior prevalência no sexo masculino.

Caruso et al. observaram em seu estudo com 25 olhos de 19 pacientes que a maioria (60%) pertenciam ao sexo masculino e idade média de 26,3 (±8,3) anos, com melhora significativa da acuidade visual e da ceratometria em 6, 12 e 24 meses de seguimento em casos de ceratocone leve e também concluíram que o CXL *epi-on* interrompeu com segurança a progressão do ceratocone, tendo obtida a estabilização clínica da progressão da doença em todos os casos, a qual durou 24 meses sem efeitos colaterais notáveis.⁽²¹⁾ Assim, o acompanhamento no pós-operatório mais prolongado evidenciou os mesmos resultados observados no presente estudo com 12 meses de seguimento, com maior prevalência no sexo masculino, além do diferencial desta técnica não proporcionar efeitos colaterais relevantes.

Outro estudo concordante com a presente pesquisa foi o de Heikal et al. realizado com 30 olhos de 18 pacientes entre 17 e 38 anos com CXL *epi-on*, no qual observaram a média de idade de 25,2 (±6,19) anos e melhora significativa na AVCC, astigmatismo

e ceratometria em pacientes com ceratocone nos 12 meses de seguimento, detendo a progressão do ceratocone. Observou-se redução significativa da paquimetria no local mais fino após o CXL *epi-on* e que se recupera em direção à espessura pré-operatória.⁽¹⁵⁾

Akbar et al., ao compararem CXL *epitélio-on* e CXL *epitélio-off*, com 32 olhos de 64 pacientes, distribuídos em igual quantidade entre as duas técnicas, encontraram uma média de idade de 24,47 (±4,90) anos no CXL *epi-on* e 24,81 (±6,39) anos no CXL *epi-off*, o que não foi estatisticamente significativo, e verificaram em ambos melhora significativa da AVSC, AVCC e topografia corneana aos 12 e 18 meses de pós-operatório, com redução maior da ceratometria e da paquimetria do ponto mais fino com CXL *epi-off*.⁽²²⁾ Houve estabilização clínica em 94% dos olhos com CXL *epi-off* e em 75% dos olhos em CXL *epi-on* e progressão em 25% olhos com CXL *epi-on* e em 6% com CXL *epi-off*, e 20% dos olhos com paquimetria inferior a 400 μm.⁽²²⁾ Concluíram que o CXL *epi-on* pode ser oferecido como um tratamento de resgate em pacientes com paquimetria inferior a 400 μm, inadequadas para um procedimento invasivo.⁽²²⁾

No estudo randomizado realizado por Rush et al. com 144 olhos com CXL *epitélio-on* e CXL *epitélio-off* com idade entre 11 e 58 anos, observaram em ambos maioria (superior a 66%) composta por homens e média de idade de 29,8 (±2,5) anos no CXL *epi-on* e 31,5 (±3) anos no CXL *epi-off*, sem diferenças significativas entre os grupos.⁽¹⁷⁾ Observaram melhora maior da ceratometria com CXL *epi-off* e melhora em ambos da AVCC, sem diferença significativa entre os grupos após 24 meses de acompanhamento.⁽¹⁷⁾

A metanálise realizada por Zhang et al. com 7 ensaios prospectivos randomizados envolvendo 344 olhos de 305 pacientes revelou diferenças significativas no pós-operatório da ceratometria e paquimetria central entre pacientes tratados com CXL *epi-off* e CXL *epi-on*, mas não foi encontrado diferenças significativas na acuidade visual entre os grupos, e concluíram que o CXL *epi-on* tem uma influência mais protetora na espessura da córnea do que o CXL *epi-off*, e resulta em menor achatamento corneano pós-operatório.⁽²³⁾ Este estudo corrobora com o achado no presente estudo ao evidenciar melhora destes parâmetros, em especial da paquimetria, com o CXL *epi-on*.

Kobashi et al., em sua metanálise com 7 ensaios clínicos randomizados envolvendo 505 olhos, verificaram melhora significativa maior da ceratometria com CXL *epi-off* e melhora significativa maior da paquimetria central e AVCC com CXL *epi-on* durante períodos de observação de 1 ano⁽²⁴⁾ assim como o presente estudo no qual foi observado melhora também destes parâmetros com CXL *epi-on*.

CONCLUSÃO

Observou-se que a AVSC, a AVCC e o astigmatismo apresentaram melhora significativa já no primeiro mês, mantendo-se estáveis até o sexto mês. A menor espessura corneana observada manteve-se constante no pré e pós operatório. Não houve alteração significativa nos parâmetros ceratométricos entre o período pré operatório e a avaliação com 6 meses.

Os resultados do nosso estudo revelaram que a técnica *epitélio-on* de crosslinking foi segura e estatisticamente eficaz no tratamento e estagnação da doença em pacientes com ceratocone em progressão.

Ressalta-se a necessidade de mais estudos visando determinar as vantagens e desvantagens relativas à técnica *epitélio-on* e *epitélio-off* de Crosslinking com amostras maiores

e com maior tempo de seguimento para fazer conclusões significativas.

REFERÊNCIAS

- Belfort Junior R, Kara-Jose N. *Cornea Clinica - Cirúrgica*. Rio de Janeiro: Roca; 1996.
- Rabinowitz YS. Keratoconus. *Surv Ophthalmol*. 1998;42(4):297-319.
- Javadi MA, Motlagh BF, Jafarinasab MR, Rabbanikhah Z, Anissian A, Sourri H, et al. Outcomes of penetrating keratoplasty in keratoconus. *Cornea*. 2005;24(8):941-6.
- Stanca HT, Manea G. [Corneal crosslinking protocols in keratoconus]. *Oftalmologia*. 2012;56(2):25-9. Romanian.
- Sykakis E, Karim R, Evans JR, Bunce C, Amissah-Arthur KN, Patwary S, et al. Corneal collagen cross-linking for treating keratoconus (Protocol). *Cochrane Database Syst Rev*. 2015;2015(3).
- Wittig-Silva C, Chan E, Islam FM, Wu T, Whiting M, Snibson GR. A randomized, controlled trial of corneal collagen cross-linking in progressive keratoconus: three-year results [Internet]. *Ophthalmology*. 2014;121(4):812-21.
- Lang SJ, Messmer EM, Geerling G, Mackert MJ, Brunner T, Dollak S, et al. Prospective, randomized, double-blind trial to investigate the efficacy and safety of corneal cross-linking to halt the progression of keratoconus [Internet]. *BMC Ophthalmol*. 2015;15(1):78.
- Kanellopoulos AJ. Comparison of sequential vs same-day simultaneous collagen cross-linking and topography-guided PRK for treatment of keratoconus [Internet]. *J Refract Surg*. 2009;25(9):S812-8.
- Sharma N, Suri K, Sehra SV, Titiyal JS, Sinha R, Tandon R, et al. Collagen cross-linking in keratoconus in Asian eyes: visual, refractive and confocal microscopy outcomes in a prospective randomized controlled trial. *Int Ophthalmol*. 2015;35(6):827-32.
- Hout SE, Cassagne M, Gauzy TS, Galiacy S, Malecaze F, Fourni P. Transepithelial photorefractive intrastromal corneal crosslinking versus photorefractive keratectomy in low myopia. *J Cataract Refract Surg*. 2019;45(4):427-436.
- Çerman E, Toker E, Ozarslan Ozcan D. Transepithelial versus epithelium-off crosslinking in adults with progressive keratoconus. *J Cataract Refract Surg*. 2015;41(7):1416-25.
- Soeters N, Wisse RP, Godefrooij DA, Imhof SM, Tahzib NG. Transepithelial versus epithelium-off corneal cross-linking for the treatment of progressive keratoconus: a randomized controlled trial. *Am J Ophthalmol*. 2015;159(5):821-8.e3.
- Rubinfeld RS, Epstein RH, Majmudar PA, Kim D, Choi M, Epstein RJ. Transepithelial crosslinking retreatment of progressive corneal ectasia unresponsive to classic crosslinking. *J Cataract Refract Surg*. 2017;43(1):131-5.
- Raiskup F, Theuring A, Pillunat LE, Spoerl E. Corneal collagen crosslinking with riboflavin and ultraviolet-A light in progressive keratoconus: ten-year results [Internet]. *J Cataract Refract Surg*. 2015;41(1):41-6.
- Heikal MA, Soliman TT, Fayed A, Hamed AM. Efficacy of transepithelial corneal collagen crosslinking for keratoconus: 12-month follow-up. *Clin Ophthalmol*. 2017;11:767-71.
- Hersh PS, Lai MJ, Lai BS, Gelles JD, Lesniak SP. Transepithelial corneal crosslinking for keratoconus. *J Cataract Refract Surg*. 2014;40:1971-9.
- Rush SW, Rush RB. Epithelium-off versus transepithelial corneal collagen crosslinking for progressive corneal ectasia: a randomised and controlled trial. *Br J Ophthalmol*. 2017;101(4):503-8.
- Santhiago MR. Cross-linking da córnea: protocolo padrão Corneal Crosslinking: The Standard Protocol. *Rev Bras Oftalmol*. 2017;76(1):43-9.
- Sandvik GF, Thorsrud A, Råen M, Østern AE, Sæthre M, Drolsum L. Does Corneal Collagen Cross-linking Reduce the Need for Keratoplasties in Patients With Keratoconus? *Cornea*. 2015;34(9):991-5.
- Akbar B, Intisar-Ul-Haq R, Ishaq M, Arzoo S, Siddique K. Transepithelial corneal crosslinking in treatment of progressive keratoconus: 12 months' clinical results. *Pak J Med Sci*. 2017;33(3):570-5.
- Caruso C, Ostacolo C, Epstein RL, Barbaro G, Troisi S, Capobianco D. Transepithelial Corneal Cross-Linking With Vitamin E-Enhanced Riboflavin Solution and Abbreviated, Low-Dose UV-A: 24-Month Clinical Outcomes. *Cornea*. 2016;35(2):145-50.
- Akbar B, Intisar-Ul-Haq R, Ishaq M, Fawad A, Arzoo S, Siddique K. Comparison of transepithelial corneal crosslinking with epithelium-off crosslinking (epithelium-off CXL) in adult Pakistani population with progressive keratoconus. *Taiwan J Ophthalmol*. 2017;7(4):185-90.
- Zhang X, Zhao J, Li M, Tian M, Shen Y, Zhou X. Conventional and transepithelial corneal cross-linking for patients with keratoconus. *PLoS One*. 2018;13(4):e0195105.
- Kobashi H, Rong SS, Ciolino JB. Transepithelial versus epithelium-off corneal crosslinking for corneal ectasia. *J Cataract Refract Surg*. 2018;44(12):1507-16.

Autor correspondente:

Roseane Lucena Marquez.

Avenida Bela Vista, Quadra 01- Lote 08 - Jardim Progresso - Aparecida de Goiânia, Goiás, Brasil.

CEP: 74.911-720.

E-mail: roseanelcmq@gmail.com.