

# Erosão trans-escleral por sutura de Arruga pós retinopexia

## *Intrascleral erosion post retinopexy surgery with Arruga surgery*

Eduardo de França Damasceno<sup>1</sup>, Nadyr Antonia Pereira Damasceno<sup>2</sup>, Soraya Alessandra Horowitz<sup>3</sup>, Octavio Moura Brasil do Amaral Filho<sup>4</sup>

### RESUMO

Os autores descrevem uma rara complicação de cirurgia de retinopexia com uso de fio de sutura de cerclagem de Arruga, evoluindo com erosão escleral e perfuração intra-ocular.

**Descritores:** Descolamento retiniano/cirurgia; Descolamento retiniano/complicações; Perfuração ocular; Procedimentos cirúrgicos oftalmológicos/métodos; Técnicas de sutura.

<sup>1</sup>Staff médico do Setor de Retina e Vítreo do Hospital Universitário Clementino Fraga Filho – Universidade Federal do Rio de Janeiro UFRJ – Rio de Janeiro (RJ), Brasil.

<sup>2</sup>Staff médico do Setor de Retina e Vítreo do Hospital Naval Marcílio Dias. Rio de Janeiro (RJ), Brasil;

<sup>3</sup>Staff médico do Setor de Retina e Vítreo do Hospital Naval Marcílio Dias. Rio de Janeiro (RJ), Brasil;

<sup>4</sup>Professor Adjunto do Hospital Universitário Clementino Fraga Filho – Universidade Federal do Rio de Janeiro - UFRJ – Rio de Janeiro (RJ), Brasil; Diretor Clínico da Clínica de Olhos Octavio Moura Brasil. Rio de Janeiro (RJ), Brasil;

Trabalho realizado no Hospital Universitário Clementino Fraga Filho – Universidade Federal do Rio de Janeiro

Recebido para publicação em: 12/10/2007 - Aceito para publicação em 5/2/2008

## INTRODUÇÃO

Elementos para introflexão escleral como técnica de correção para retinopexia foram aventados desde início do século XX, à medida que havia melhor conhecimento da patogenia do descolamento de retina. Custodis em 1949, perfaz o primeiro relato ao utilizar um tipo de implante episcleral como elemento de indentação utilizando um tubo Polyviol, material relativamente inerte e mais elástico para uso episcleral. Entretanto, a padronização de técnicas de redução axial por remoção de retalho escleral, perfaz um desenvolvimento técnico de suturas não absorvíveis como Mersilene e Supramid, que são utilizados posteriormente por Arruga, atuando como elementos circulares de introflexão (cerclagem), a partir de 1958 (1). Esta técnica se tornou popular devido a ser uma das primeiras opções de cerclagem utilizada, fornecendo melhores resultados cirúrgicos, sendo denominada de “Sutura de Arruga”. Todavia, devido a complicações posteriores, estes foram depois superados pelas técnicas de retinopexia com introflexão escleral com elementos circulares como o silicone sólido trilhado (pneus) e faixas de silicone circulares, os quais evoluíram até os dias atuais. Dentre estas complicações, destaca-se a denominada “Clothesline Phenomenon”, em que o fio de sutura indutor da cerclagem, provocando atrito e fricção, termina erodindo a esclera com o passar dos anos, localizando-se de forma subretiniana ou mesmo intraocular. Este relato de caso descreve uma variação desta rara complicação.

## RELATO DE CASO

Mulher, 32 anos, feminina, branca, natural do Rio de Janeiro, refere queixa de dor ocular pós trauma contuso em olho direito. Possui uma história pregressa de cirurgia de descolamento de retina no olho direito aos 11 anos de idade.

Ao exame ocular apresentava Acuidade Visual com correção de conta dedos à 0,5 metros em olho direito e 20/20 em olho esquerdo. Tonometria de aplanção: Olho direito medida com 12 mmhg e olho esquerdo medida com 15 mmhg.

Fundoscopia no olho esquerdo normal e em olho direito com exuberantes áreas de despigmentação e cicatrizes coriorretinianas por criopexia.

Apresentava na oftalmoscopia binocular indireta (OBI): Olho Direito: (1) Retina colada. (2) Grande

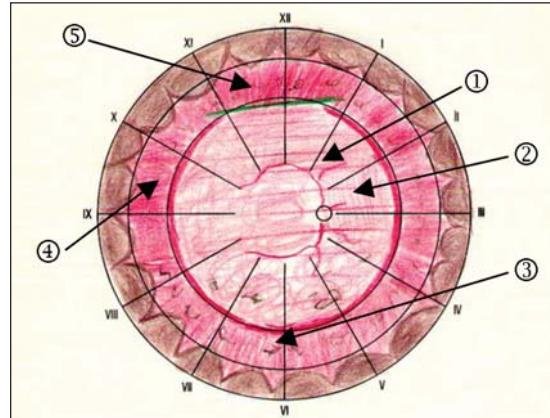


Figura 1: Mapeamento de Retina –Olho Direito – Elemento de indentação circular (cerclagem) (5), Fio de Arruga intra-ocular (4)

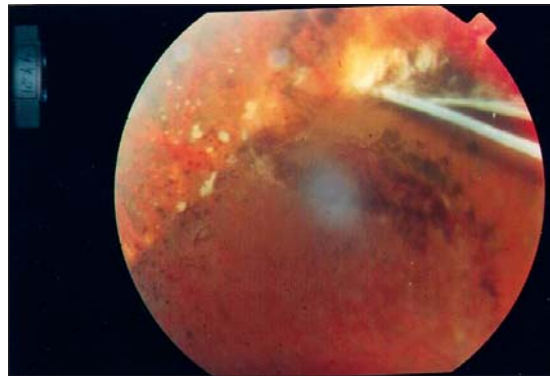


Figura 2: Fundus Ocular – Sutura de Arruga sobre área de indentação às 12 horas

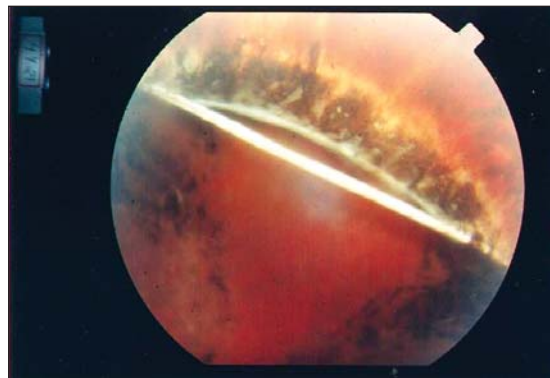


Figura 3: Sutura de Arruga – (Detalhe) Rotura Retiniana

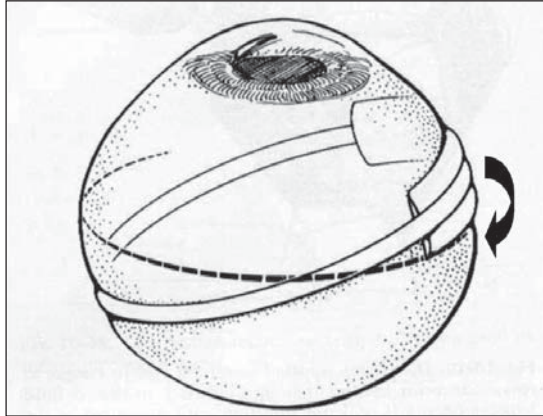


Figura 4: Mecanismo de erosão escleral por deslizamento de sutura de supramid de seu leito de indentação sobre banda de silicone

pigmentação central e discreta opacidade do vítreo (extensa despigmentação por processo inflamatório crônico). (3) Áreas de cicatrizes coriorretinianas por provável criopexia. (4) Corpo estranho linear estendendo-se das 11 à 01 hora na periferia retiniana sobre a região equatorial. (5) Elemento de indentação escleral em 360° (Figura 1).

A observação da interiorização elemento linear sobre meia periferia retiniana às 12 horas foi diagnosticada como sutura de Arruga, com erosão escleral sobre área de indentação por cerclagem, conforme observada na Figura 2, como do detalhe fotográfico do bordo nasal intra-ocular, onde se observa rotura retiniana (Figura 3)

O tratamento realizado foi Laser de Argônio focal sobre área de rotura retiniana e cirurgia com peritomia e corte externo do fio de contenção e sustentação do implante escleral responsável pela erosão escleral. Tamponamento transitório com gás C3F8 e acompanhamento semestral, foram os recursos terapêuticos utilizados.

## DISCUSSÃO

Fenômenos como “Clothesline” por sutura de Arruga foram descritos na literatura mesmo 20 anos após o procedimento cirúrgico inicial (2), revelando o quão prolongado pode se suceder a erosão escleral, quando usado elementos de indentação não absorvíveis e não elásticos. Este fato é comprovado mesmo em uso de finos fios de suturas esclerais com estudos histopatológicos(3) O Tratamento de incisar o elemento circular ou a sutura de Arruga nas complicações tipo

“clothesline” era conhecido como opção de sustar o processo de erosão escleral, uma vez que se removia a capacidade de força de erosão da sutura (4-7).

Entretanto, o que torna este caso mais incomum é que o elemento circular que erodiu a esclera foi um fio de supramid que se deslocou posteriormente de seu leito de indentação inicial sobre uma larga banda de silicone sem trilho mediano de posicionamento, provocando a transfixação (Figura 4).

A área de transfixação escleral ocorrendo logo abaixo da área de indentação corrobora esta hipótese.

## ABSTRACT

*The authors relate an uncommon complication of retinopexy with encircling scleral buckle employing Arruga Suture, that has evolved to scleral erosion and intraocular damage.*

**Keywords:** *Retinal detachment/surgery; Retinal detachment/complications; Ophthalmologic surgical procedures/methods; Procedimentos Cirúrgicos Oftalmológicos; Suture techniques.*

## REFERÊNCIAS

1. Arruga H: Le cerclage équatorial pour traiter le décollement rétinien. Bull Soc Fr Ophthalmol 1958;71:571-580.
2. Grünauer-Kloevekorn C; Krause A; Duncker GI. [The clothesline phenomenon after cerclage with Arruga's Suture - Is Cutting of the Suture Necessary]. Klin Monatsbl Augenheilkd. 2004;221(1):56-8. [ German]
3. D'Hermies F; Korobelnik JF; Chauvaud D; Pouliquen Y; Parel JM; Renard G. Scleral and episcleral histological changes related to encircling explants in 20 eyes. Acta Ophthalmol Scand. 1999; 77(3):279-85.
4. Papst W. [Experiences with buckling of the eyeball by the Arruga technic in retinal detachment]. Klin Monatsbl Augenheilkd. 1963;143:853-64. German
5. Dittmann M, Graeber W. Operation of retinal detachment with the Arruga suture. Klin Monatsbl Augenheilkd. 1963;143:647-53. German.
6. Somerset EJ. Experiences with Arruga suture. Trans Ophthalmol Soc U K. 1966; 86:735-42.
7. Tsukahara I. Erosion of the sclera by cerclage equatorial (Arruga) Nippon Ganka Kyo. 1967;18(6):706-8. Japanese

### ENDEREÇO DE CORRESPONDÊNCIA

**Eduardo F. Damasceno**

**Rua Jangadeiros 40 / ap. 601 – Rio de Janeiro**

**CEP: 22420-010**

**e-mail: e\_damasceno@yahoo.com**