

Paciente com proptose ocular associado a mucocele etmoidal: apresentação clínica e tratamento

Patient with ocular properties associated with ethmoidal mucocele: clinical presentation and treatment

Nayara Queiroz Cardoso Pinto¹, Jhonatan de Paula Araújo Ferreira¹, Pedro Marques de Mesquita Filho¹, Sarah Diógenes Alencar², Ingrid Cavalcante Matos², Lorena Maria Araújo Gomes³

RESUMO

Relato de um caso clínico de proptose ocular relacionado com mucocele etmoidal, o caso é raro e seu acometimento ocular não é comumente relacionado na literatura. Ressaltamos ainda sua apresentação clínica e o tratamento instituído. W.L.S, Paciente do sexo masculino, 27 anos procedente de Fortaleza-CE. Comparece ao ambulatório HUWC com queixa de baixa da acuidade visual percebida há 10 dias em olho direito (OD). Ao exame oftalmológico melhor acuidade visual corrigida de 20/200 OD e 20/20 olho esquerdo (OE), ausência de abdução e elevação do OD com ptose leve (distância margem reflexo 1-2 mm) e diplopia ao olhar para direita. Proptose OD de aspecto axial de grau moderado (24mm). Biomicroscopia lâmpada de fenda sem alterações. Pressão intraocular: 18mmHg OD 12 mmHg OE. Fundo de olho: OD aspecto palidez discreta de disco, sem outras alterações e OE dentro da normalidade. Solicitada tomografia de crânio (TC) que demonstrou presença de lesão arredondada em área do seio etmoidal penetrando parede óssea da órbita do OD sugestiva de mucocele etmoidal. Encaminhado para serviço de otorrinolaringologia do HUWC, sendo submetido a procedimento cirúrgico endoscópico etmoidectomia. Um mês após o procedimento cirúrgico a acuidade visual OD 20/25, movimentos oculares presentes e simétricos, ausência de diplopia e persistência de leve palidez em OD. Expansão da mucocele pode ocorrer ao longo de muitos anos ou rapidamente. Acometimento ocular com baixa da acuidade visual é incomum como primeiro sintoma, quando ocorre merece tratamento imediato. O tratamento cirúrgico é geralmente indicado no caso e deve ser instituído assim que possível para adequada recuperação visual.

Descritores: Mucocele/diagnóstico; Mucocele/cirurgia; Doença dos seios paranasais/diagnóstico; Relatos de casos.

ABSTRACT

Report of a clinical case of ocular proptosis related to ethmoidal mucocele, the case is rare and ocular involvement is not commonly related in the literature. We also emphasize its clinical presentation and the treatment instituted. W.L.S., male, 27 years old from Fortaleza-CE. He presents to the HUWC outpatient clinic complaining of low visual acuity perceived for 10 days in the right eye (OD). The ophthalmologic exam showed a best corrected visual acuity of 20/200 OD and 20/20 left eye (OS), absence of abduction and elevation of OD with light ptosis (distance margin 1 - 2 mm) and diplopia when looking to the right. Proptose OD of moderate aspect axial aspect (24mm). Biomicroscopy slit lamp without changes. Intraocular pressure: 18mmHg OD 12 mmHg OS. Background of eye: OD discrete pallor disk appearance, no other changes and OS within normality. A CT scan was performed that showed presence of a rounded lesion in the ethmoidal sinus area penetrating the bone wall of the OD orbit suggestive of ethmoidal mucocele. Forwarded to the otorhinolaryngology service of the HUWC, being submitted to endoscopic surgical procedure etmoidectomy. One month after the surgical procedure visual acuity of OD 20/25, present and symmetrical ocular movements, absence of diplopia and persistence of mild pallor in OD. Expansion of mucocele may occur over many years or rapidly. Ocular involvement with low visual acuity is uncommon as the first symptom, when it occurs it deserves immediate treatment. Surgical treatment is generally indicated in the case and should be instituted as soon as possible for adequate visual recovery.

Keywords: Mucocele/diagnosis; Mucocele/surgery; Paranasal sinus diseases/diagnosis; Case reports.

¹ Hospital Universitário Walter Cantídio, Fortaleza, CE, Brasil.

² Curso Acadêmico de Medicina, UniChristus, Fortaleza, CE, Brasil.

³ Setor de Oftalmologia, Hospital Universitário Walter Cantídio, Fortaleza, CE, Brasil.

Trabalho realizado no Serviço de Oftalmologia do Hospital Universitário Walter Cantídio em Fortaleza, CE, Brasil.

Os autores declaram não haver conflito de interesses.

Recebido para publicação em 22/04/2017 - Aceito para publicação em 03/10/2017.

INTRODUCTION

Mucocele sinusal são tumores císticos benignos, de crescimento variável com capacidade para destruição óssea, constituindo-se da mucosa do seio paranasal revestida por epitélio não neoplásico contendo muco estéril.⁽¹⁾ Sua origem parece estar relacionada a alguns fatores como trauma local, tumores benignos, processos inflamatórios crônicos, cicatrização pós operatória, ocasionando o fechamento do óstio e acúmulo de secreção. As formas mais expansivas podem se forma ao longo de anos e evoluir com complicações oculares e intracranianas graves.⁽²⁾

Seus locais primários mais comuns são: seios frontais (60% a 65%), seios etmoidais (20% a 25%), maxilares (10%) e esfenoidais (1% a 2%).⁽³⁾ As mucocelos podem apresentar-se de diversas formas do ponto de vista oftalmológico, as queixas mais comuns são baixa visual progressiva, diplopia, paralisia dos músculos oculares, proptose, ptose, podendo estar relacionados à cefaleia, obstrução nasal, quadro gripal.^(4,5)

Em um estudo realizado com 166 pacientes portadores de lesão orbitária expansiva 4,82% apresentavam mucocele, destes os sinais clínicos mais comuns foram: proptose do globo ocular (50%), tumoração (50%), diminuição da acuidade visual (12,5%), queda palpebral (12,5%), cefaléia (12,5%), perda da visão (12,5%) e diplopia (12,5%).⁽⁶⁾

A proptose ocular é caracterizada pela protusão anormal do globo ocular, pode ser bilateral ou unilateral e apresentar-se de aspecto axial (mais comum lesões intraconais) ou excêntrica. Considera-se proptose a medida $\geq 20\text{mm}$ ou com diferença de 2mm entre os olhos. Classifica-se em leve (21-23mm), moderada (24-27mm) e grave ($>27\text{mm}$).⁽⁷⁻⁸⁾

Diagnósticos diferenciais incluem: pseudotumor, menin-gioma, tumor de glândula lacrimal, orbitopatia tireoidiana, linfomas, leucemias, hemangioma, rabdomiosarcoma, glioma de nervo óptico entre outros.⁽⁹⁻¹⁰⁾

O objetivo deste relato é demonstrar resultado favorável do diagnóstico de uma lesão benigna expansiva que é a mucocele. A importancia do diagnóstico precoce tal como medida terapeutica instituida a fim de melhorar a condição clínica do paciente. Apresentação de proptose ocular relacionada a mucocele é raro, sendo

O relato foi baseado em consultas regulares feitas durante o acompanhamento da paciente no serviço de oftalmologia e demais especialidades do Hospital Universitário Walter Cantídio. Em cada visita, eram registrados: acuidade visual com tabela de Snellen, biomicroscopia em lâmpada de fenda, teste dos movimentos oculares, medida da proptose com exoftalmometro, tonometria de aplanção e fundoscopia.

CASE REPORT

Paciente masculino, 27 anos, pardo, procedente de Fortaleza, Policial Militar. Compareceu ao setor de oftalmologia da HUWC com baixa acuidade visual (BAV) rapidamente progressiva, percebida há 10 dias em olho direito. Negava trauma ocular, uso de lentes corretivas, não possuía comorbidades e a história familiar era negativa para doenças oculares. Possuía uma história de consumo de bebida alcoólica um dia antes da percepção do quadro e um quadro gripal (coriza, tosse seca e cefaleia discreta) há 15 dias atrás sem necessidade de antibioticoterapia.

Ao exame físico acuidade visual (AV) do olho direito (OD) foi 20/200 (não apresentou melhora com refração) e do olho

esquerdo (OE) foi de 20/20. Movimentos oculares: ausência de abdução e elevação do OD com ptose leve (distância margem reflexo 1 - 2 mm) e queixa de diplopia ao olhar para direita (Figura 1). Perda do campo visual em região temporal do OD ao teste de confrontação. Ectoscopia apresentava proptose OD de aspecto axial em grau moderado (24mm com exoftalmometro). Biomicroscopia lâmpada de fenda: fático, córnea transparente, conjuntiva clara, ausência de reação de câmara anterior em ambos os olhos. Pressão intraocular: 18mmHg OD e 12 mmHg OE. Fundo de olho: OD escavação fisiológica com aspecto palidez de disco, mácula plana com brilho foveal presente, retina aplicada. OE escavação fisiológica, disco róseo, mácula plana com brilho foveal presente, retina aplicada.

Solicitada Tomografia de crânio de urgência que demonstrou presença de lesão arredondada em área do seio etmoidal penetrando parede óssea da órbita do OD sugestiva de mucocele etmoidal (Figura 2). Paciente foi então encaminhado para serviço de otorrinolaringologia do HUWC, sendo submetido a procedimento cirúrgico via nasal e realizado etmoidectomia. Na reavaliação oftalmológica após 30 dias do procedimento o paciente apresentava melhora significativa da visão do OD apresentando acuidade visual de 20/25 OD e 20/20 OE, resolução total da proptose com movimentos oculares presentes e simétricos (Figura 3).

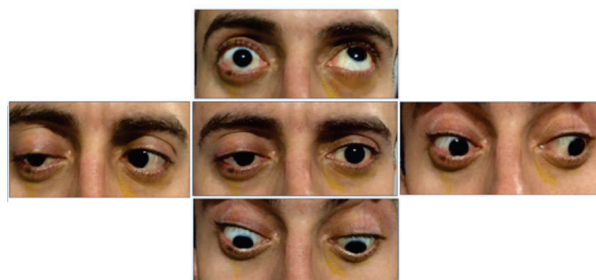


Figura 1: Movimentos oculares. Observar limitação de abdução e ptose em olho direito

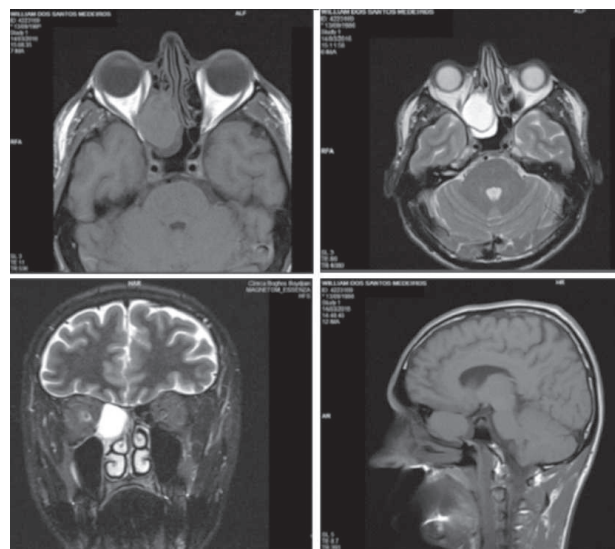


Figura 2. RNM demonstrando lesão arredondada em seio etmoidal nos cortes axial, coronal e sargital apresentando-se hiperdensa em modo T2 com compressão da porção nasal do nervo óptico nasal direito

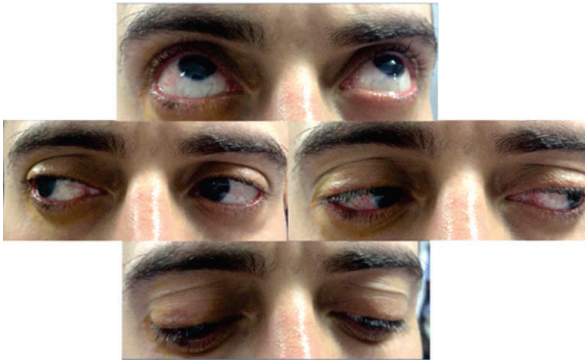


Figura 3: Movimentos oculares normais um mês após cirurgia etmoidectomia. Observar melhora da abdução e elevação do olho direito

DISCUSSION

A mucocele etmoidal no caso apresentou-se sinais clínicos compatíveis com a literatura, tais como proptose, baixa da acuidade visual, perda de campo visual e paralisia do oculomotor e abducente. O diagnóstico dessa patologia é de fundamental importância para recuperação visual, como foi visto no caso.⁽²⁾

A proptose ocular é o maior sinal clínico das doenças orbitárias. A mensuração da proptose pode ser realizada clinicamente por meio da exoftalmometria de Hertel, e radiologicamente, com TC ou à ressonância magnética, no plano axial, pela projeção anterior do globo ocular.⁽¹⁰⁾

Lesões que se manifestam com acometimento ocular necessitam de acompanhamento e tratamento efetivo para tentar minimizar os efeitos e danos em estruturas perioculares e evitando assim possíveis sequelas. A descompressão do nervo óptico e dos músculos oculares é uma das formas de obter melhora visual e melhora da diplopia em casos de mucoceles de maior volume.⁽¹¹⁾

Estudo realizado por Lee et al. avaliaram 82 pacientes com mucoceles extensas, dessas 11 pacientes apresentavam lesão com extensão intracraniana, 67 extensão intraorbitária e 4 com ambos. Seio frontal (45.1%) e etmoidal (28%) foram os mais frequentemente acometidos.⁽¹¹⁾

O tratamento tradicional consiste na retirada completa da mucocele sinusal, com o advento das cirurgias endoscópicas as técnicas se aprimoraram e vem obtendo uma boa eficácia terapêutica com uma taxa de recorrência baixa. Na técnica endoscópica para mucocele etmoidal, primeiramente é feito etmoidectomia e, em seguida, o aspecto inferior da mucocele esfenoidal são removidos, marsupializando a cavidade para o etmóide, nasal e espaço nasofaríngeo. Em um estudo realizado com 18 pacientes a taxa de sucesso com a técnica endoscópica foi de 94%.⁽¹¹⁾

Abordagens endoscópicas tendem a ser mais conservadoras, possuem excelente visibilidade da lesão, mínima morbidade, baixo risco de complicações, sem a necessidade de incisões externas. A recidiva é rara, em geral ocorrendo quando existem condições associadas, podendo ser reabordado através da técnica endoscópica se necessário. Outro ponto importante, independentemente da técnica utilizada, é o cuidado pós-operatório, com auxílio de antibióticos, irrigações nasais e frequente limpeza da cavidade cirúrgica.⁽¹²⁾

REFERENCES

- Lund VJ, Henderson B, Song Y. Involvement of cytokines and vascular adhesion receptors in the pathology of frontoethmoidal mucocele. *Acta Otolaryngol* 1993; 113(4):540–6.
- Mayne MD, Moya-Plana A, Malinvaud D, Laccourreye O, Bonfils P. Sinus mucocele: Natural history and long-term recurrence rate. *Eur Ann Otorhinolaryngol Head Neck Dis*. 2012;129(3):125-30 .
- Carvalho BV, Lopes IC, Corrêa JB, Ramos LF, Motta EG, Diniz RL. Typical and atypical presentations of paranasal sinus mucocele at computed tomography. *Radiol Bras*. 2013;46(6):372–5.
- Kim DW, Sohn H-Y, Jeon S-Y, Kim JP, Ahn SK, Park JJ, et al. Ethmoidal mucocele presenting as oculomotor nerve paralysis. *Clin Exp Otorhinolaryngol*. 2013;6(2):103-6.
- Vicente Ao, Chaves AG, Takahashi EN, Akaki F, Sampaio AA, Matsuyama C. Mucocele frontoetmoidal: relato de casos e revisão da literatura. *Rev Bras Otorrinolaringol*. 2004;70(6):850-4,
- Bedran ML, Guedes G, Cerqueira VB, Guedes V, Marchiori. Aspectos clínico-tomográficos da mucocele com invasão orbitária. *Arq. Bras. Oftalmol*. 2003;66(4):461-4.
- Lahiani R, Mahfoudhi M. Mucocèle ethmoïdale post-radique. *Pan Afr Med J*. 2015; 22:222. doi:10.11604/pamj.2015.22.222.8119.
- Kanski, JJ, Bowling, B. *Oftalmologia clínica: uma abordagem sistêmica*. 7 a ed. Rio de Janeiro: Elsevier; 2012. p. 80
- Roy FH. *Ocular differential diagnosis* 8th ed. USA: F.E.P. International; 2002
- Baptista AC, Marchiori E, Boaquêsvisque E, Cabral CE. Proptose ocular como manifestação clínica de tumores malignos extra-orbitários: estudo pela tomografia computadorizada. *Radiol Bras*, 2003; 36(2):81-8.
- Lee TJ, Li SP, Fu CH, Huang CC, Chang PH, Chen YW, Chen CW. Extensive paranasal sinus mucoceles: a 15-year review of 82 cases. *Am J Otolaryngol*. 2009;30(4):234-8.
- Mohammadi G, Sayyah Meli MR, Naderpour M. Endoscopic surgical treatment of paranasal sinus mucocele. *Med J Malaysia*. 2008;63(1):39-40.

Autor correspondente:

Nayara Queiroz Cardoso Pinto
Rua Silva Paulet, 205 – Meireles, Ed. Studio 1 Fortaleza – CE,
Brasil. CEP: 60.060-120
Telefone: +55(84)99651-5533