

# Tomografia de coerência óptica na avaliação do retinoblastoma macular

## *Optical coherence tomography in the evaluation of macular retinoblastoma*

---

Maristela Amaral Palazzi<sup>1</sup>, Hélio Fernando Heitmann de Abreu<sup>1</sup>, Ana Cristina L Holanda de Freitas<sup>2</sup>, Lucas B. Quagliato<sup>2</sup>, João Alberto Holanda de Freitas<sup>1,2</sup>

### RESUMO

O retinoblastoma é conhecido como o mais comum dos tumores intraoculares na infância. Além dos métodos convencionais de diagnóstico, podemos acrescentar a tomografia de coerência óptica (OCT) como um instrumento relevante na avaliação seletiva do comprometimento retiniano, dos tumores pequenos e médios do polo posterior. Os autores apresentam dois casos de retinoblastoma nos quais a OCT pode demonstrar as características morfológicas do tumor ao diagnóstico e as modificações estruturais do tecido tumoral e da retina adjacente, que ocorreram, em cada caso, após distintas modalidades de tratamento.

**Descritores:** Retinoblastoma/diagnóstico; Neoplasias da retina/diagnóstico; Tomografia de coerência óptica; Relatos de casos

### ABSTRACT

*The retinoblastoma is known as the most common intraocular malignancy of the childhood. In addition to other diagnostic methods the optical coherence Tomography (OCT) may be considered an important tool in the evaluation of selective involvement of the retina by small and medium sized tumors at the posterior pole of the eye. The authors present two cases of retinoblastoma in which the OCT was able to demonstrate the morphological features of the tumor at diagnosis and the structural changes in tumor tissue and in adjacent retina that occurred, in each case, after different modalities of treatment.*

**Keywords:** Retinoblastoma/diagnosis, Retinal neoplasms/diagnosis, Tomography optical coherence; Case reports

---

<sup>1</sup> Serviço de Oftalmologia, Centro Infantil Boldrini – Campinas (SP), Brasil;

<sup>2</sup> Cohf – Clínica de Olhos Holanda de Freitas – Campinas (SP), Brasil.

Trabalho realizado no Centro Infantil Boldrini – Campinas (SP), Brasil

**Os autores declaram não haver conflitos de interesse**

Recebido para publicação em 03/11/2014 - Aceito para publicação em 02/04/2015

## INTRODUÇÃO

A Tomografia de coerência óptica (OCT) pode ser uma ferramenta diagnóstica importante na avaliação, não invasiva, do retinoblastoma intraocular, antes, durante e após o tratamento.

A técnica da tomografia de coerência óptica (OCT), desenvolvida na década de 90, tem sido usada para análise da microestrutura dos tecidos biológicos, através da medida de suas reflexões ópticas<sup>(1)</sup>. O sistema da OCT usa a interferometria de baixa coerência óptica (luz Diodo 830nm) para produzir imagens, que definem as diferentes camadas que compõem os tecidos, a semelhança de um corte histológico, em tempo real, com uma resolução de até 3µm<sup>2</sup>.

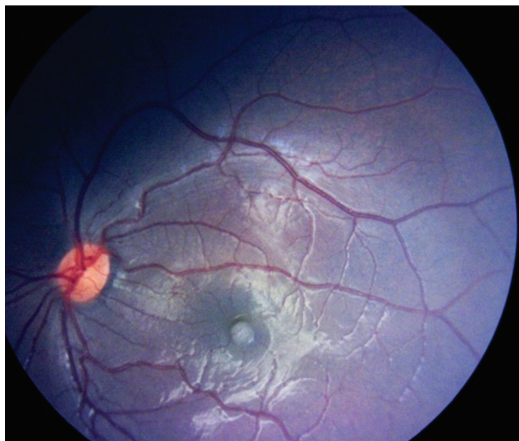
O propósito deste relato é apresentar a utilidade da tomografia de coerência óptica em pacientes com retinoblastoma localizado na área macular, demonstrando as características morfológicas do tumor e da retina adjacente e as alterações teciduais observadas ao longo do tempo de seguimento.

## CASO 1

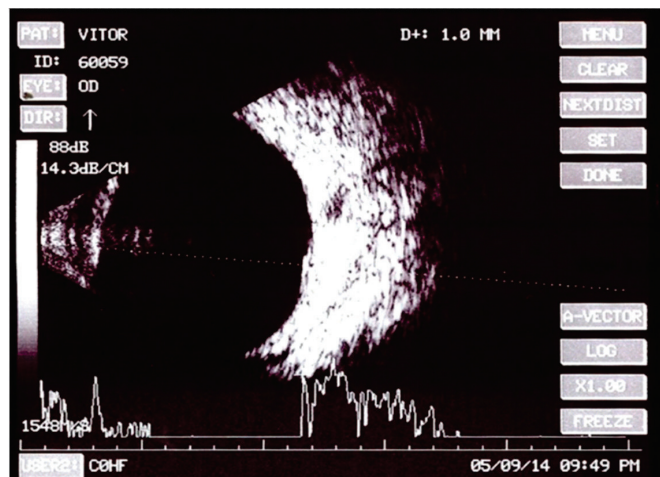
V.M.P.A., masc. 15 meses de idade com histórico familiar (materno) de retinoblastoma bilateral.

A avaliação oftalmológica inicial, sob anestesia geral, não revelou qualquer anormalidade em ambos os olhos. Dois meses após, foi identificada uma lesão única, em olho direito, situada na mácula, medindo aproximadamente 1/6 do diâmetro do disco óptico (estádio I-classificação de Reese-Ellsworth (RE) / estadio "A" pela classificação de Murphree). Na ocasião, a ultrassonografia ocular demonstrou uma pequena elevação de aproximadamente 1mm, na área macular, não possibilitando caracterização adicional da lesão devido à sua pequena espessura (figuras 1 e 2). O olho esquerdo não apresentou qualquer anormalidade.

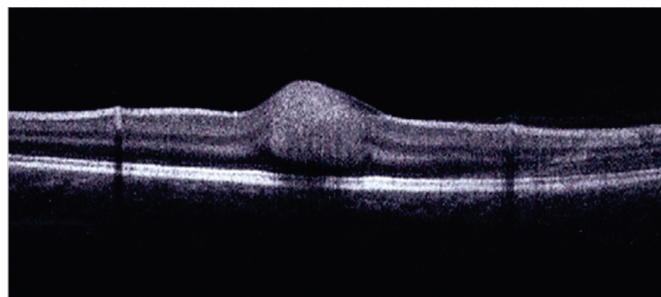
O exame de tomografia de coerência óptica mostrou a presença de uma lesão intrarretiniana nodular, isodensa, bem definida, abolindo a depressão foveal. Pode-se observar ainda, desorganização estrutural da retina neurosensorial no local, com aparente preservação da camada de fotorreceptores e do epitélio pigmentar subjacente. Uma indefinição das camadas profundas da retina pode ser vista como um artefato, possivelmente pela presença de cálcio intralesional (figura 3).



**Figura 1:** Retinografia (RetCam) do tumor ao diagnóstico



**Figura 2:** Ultrassonografia modo A/B mostrando pequeno relevo correspondente ao retinoblastoma em olho direito

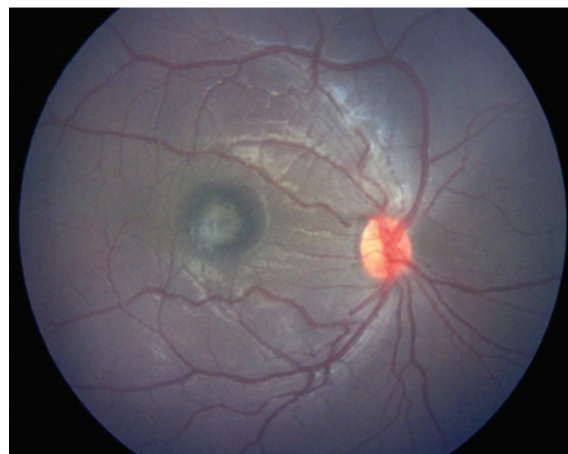

**Figura 3:** Tomografia de coerência óptica realizada e o diagnóstico apresenta o tumor substituindo as camadas intermediárias da retina

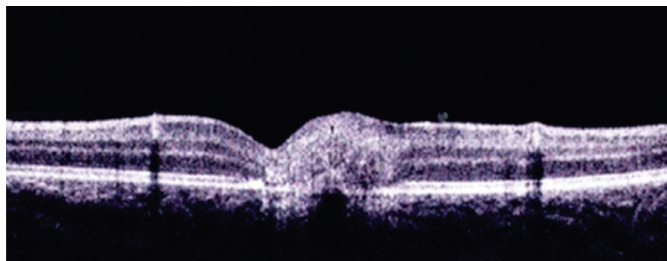
O tratamento instituído, neste caso, foi a termoterapia transpupilar-laser diodo 810nm (TTT).

Cerca de 5 semanas após a laserterapia, a tomografia de coerência óptica foi repetida e demonstrou certa desorganização do tecido tumoral, associada à leve aplanamento da lesão e recuperação parcial do relevo da fóvea (figuras 4 e 5).

A avaliação da acuidade visual deste paciente não pode ser considerada confiável, até o presente, em função de sua idade.



**Figura 4:** Retinografia (RetCam) mostra a alteração no aspecto clínico do tumor na mácula do olho direito 5 semanas após a laserterapia inicial



**Figura 5:** OCT demonstra as alterações morfológicas do tumor observadas 5 semanas após a laserterapia inicial

## CASO 2

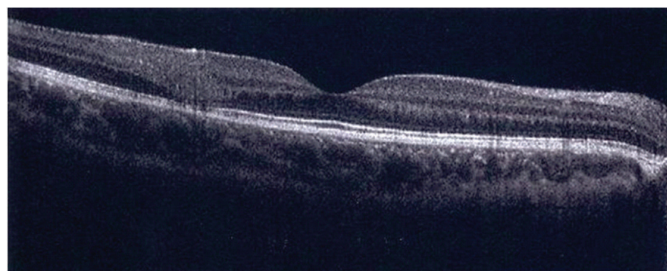
L.W.X., 7anos, fem. com histórico familiar (materno) de retinoblastoma bilateral.

Em exame realizado aos 2 meses e 25 dias de vida foi diagnosticado retinoblastoma em ambos os olhos. Na ocasião, a criança apresentava em olho direito: lesão única, plana, temporal à fóvea, medindo aproximadamente 1/8 do disco óptico (estadio RE: I / Murphree: A). No olho esquerdo, múltiplas lesões foram identificadas no polo posterior, a maior delas medindo cerca de 7mm, envolvendo a mácula (estadio RE: II/ Murphree B).

A paciente foi tratada com quimioterapia sistêmica associada à terapia local para as lesões de olho esquerdo (termoterapia transpupilar laser diodo 810nm e braquiterapia-iodo<sup>(1,2,5)</sup>).

O foco tumoral único de olho direito não recebeu tratamento focal complementar em função de sua pequena dimensão, sua localização macular e total estabilidade da lesão durante e após a quimioterapia. Estes aspectos foram determinantes da conduta expectante, adotada após a conclusão da quimioterapia.

A lesão macular de olho direito sofreu modificações em sua coloração ao longo do tempo, tornando-se praticamente invisível, tanto à oftalmoscopia indireta quanto à retinografia digital nos últimos anos de seguimento. Entretanto, a tomografia de coerência óptica, foi capaz de revelar a lesão intrarretiniana na área macular e demonstrar suas características de inatividade, sete anos após o tratamento quimioterápico (figura 6).



**Figura 6:** Tomografia de coerência óptica revela a lesão intrarretiniana na mácula de olho direito, 7 anos após o tratamento quimioterápico

A acuidade visual foi de 20/20 em olho direito e de 20/100 em olho esquerdo, por ocasião da última avaliação oftalmológica.

O olho esquerdo, teve sua avaliação por OCT prejudicada, nesta ocasião, em função de certa opacidade da cápsula posterior do cristalino.

As imagens clínicas da retina, de ambos os pacientes, foram obtidas usando os sistemas: RetCam™ (RetCam™ Shuttle-Clarity Medical Systems, CA, USA) e a tomografia de coerência óptica - domínio espectral (Optovue Inc., Fremont, CA, USA).

## DISCUSSÃO

A tecnologia da tomografia de coerência óptica tem revolucionado o diagnóstico por imagem na Oftalmologia, assim como em outras especialidades, desde sua introdução em 1991<sup>(1-9)</sup>.

A principal característica deste exame é a capacidade excepcional de definição dos tecidos e suas alterações morfológicas, que tem contribuído para ampliar os conhecimentos a cerca de inúmeras patologias, em especial, as que envolvem a retina central e a papila do nervo óptico<sup>(2,3)</sup>.

A alta resolução das imagens obtidas em segundos e, sem contato direto com o olho, são algumas das vantagens do método. Sua alta sensibilidade, permite diagnosticar, precocemente, mesmo as lesões retinianas mais difíceis de serem detectadas pela oftalmoscopia e/ou retinografia digital. Entretanto, apesar da excelência no que se refere à imagem de alta resolução, sua aplicação na Oncologia ocular ainda é limitada, em nosso meio, não apenas pelo alto custo do equipamento portátil, mais adequado à avaliação do paciente pediátrico, mas também, por sua aplicação ainda restrita aos tumores pequenos e médios, localizados no polo posterior do globo<sup>(10)</sup>.

Recentemente, alguns autores têm definido padrões que distinguem os tumores ativos das lesões cicatriciais, através de características morfológicas particulares de cada condição, demonstradas pela tomografia de coerência óptica<sup>(11)</sup>.

Publicações recentes sobre o uso da OCT na avaliação do retinoblastoma intraocular têm mostrado que o exame pode ser crucial na condução de inúmeras situações, auxiliando no planejamento terapêutico, no controle da resposta dos tumores ao tratamento e após sua conclusão, na identificação precoce de possíveis recorrências tumorais<sup>(2,11)</sup>.

A capacidade de detecção precoce de invasão do nervo óptico pelo retinoblastoma supera a sensibilidade diagnóstica de outros exames de imagem, como a ressonância magnética e a ultrassonografia ocular, como já foi relatado na literatura<sup>(9)</sup>.

No primeiro caso deste relato, a tomografia de coerência óptica teve um papel relevante na identificação do tumor, na demonstração de seu crescimento, no intervalo de tempo que precedeu o tratamento e, sobretudo, na demonstração das alterações estruturais exibidas pelo tumor após o início da terapia focal por termoterapia transpupilar. O exame continuará a ser realizado, até o fim do tratamento, ou seja, até a observação de alterações cicatriciais, características da destruição do tumor e, no controle após a conclusão da terapia, para identificação precoce de possíveis recorrências ou de novos tumores.

Em relação ao segundo paciente, o exame foi imprescindível na identificação do tumor situado na mácula de olho direito, o qual sofreu modificações em sua coloração, ao longo do tempo de seguimento, tornando-se praticamente invisível, tanto à oftalmoscopia indireta quanto à retinografia digital. A tomografia de coerência óptica, entretanto, foi capaz de detectar a lesão intrarretiniana e caracterizá-la como uma lesão plana, e não mais nodular, com limites laterais imprecisos, restrita à retina neurosensorial, com preservação aparente da camada de fotorreceptores e do epitélio pigmentar da retina, sete anos após o tratamento quimioterápico (figura 6).

## CONCLUSÃO

Apesar da oftalmoscopia binocular indireta continuar sendo o principal exame para o diagnóstico dos tumores intraoculares

do segmento posterior, a tomografia de coerência óptica despon-ta como uma ferramenta complementar valiosa, na medida em que acrescenta informações sobre a estrutura tecidual, importan-tes para o planejamento terapêutico e monitoramento de peque-nos tumores do polo posterior do globo ocular.

Nos casos aqui apresentados a tomografia de coerência óptica foi capaz de revelar uma lesão intrarretiniana, não detecta-da pela oftalmoscopia indireta nem por outros exames, e auxiliou na demonstração do crescimento do tumor e de sua resposta ao tratamento, contribuindo desse modo, para ampliar nossos co-nhecimentos a cerca do retinoblastoma e de seu comportamento.

## REFERÊNCIAS

- HuangD, Swanson EA, Lin CP, Schuman JS, Stinson WG, Chang W, et al. Optical Coherence Tomography. *Science*,1991; 254 (5035):1178-81.
- Rootman, DB, Gonzalez E, Malliptna A, Vandenhoven C, Hamp-ton L, Dimaras H, et al. Hand-held high resolution spectral domain optical coherence tomography in retinoblastoma: clinical and mor-phologic considerations. *Br JOphthalmol*. 2013 97(1):59-65
- Yousef, YA, Shroff M, Halliday W, Gallie BL, Héon E. Detection of optic nerve disease in retinoblastoma by use of spectral domain optical coherence tomography. *JAAPOS*; 2012;16(5):481-3.
- AdhiM, Duker JS. Optical coherence tomography – current and future applications. *CurrOpinOphthalmol*. 2013; 24(3):213-21.
- Say EA, Shah SU, Ferenczy S, Shields CL. Optical coherence tomography ofretinal and choroidal tumors. *J Ophthalmol*. 2012;2012:385058.
- Yonetsu T, Bouma BE, Kato k, Fujimoto JG, Jang IK. Optical coherence tomography – 15 years in c ardiology. *CircJ*. 2013; 77(8): 1933-40.
- Xue K, Hildebrand GD. Retinal Imaging: what the neurologist needs to know. *PractNeurol*. 2013; 13(4):236-44.
- CalinMA, Parasca SV, Savastru R, Calin MR, Dontu S. Optical techniques for the noninvasive diagnosis of skin cancer. *JCancer ResClinOncol*.2013; 139(7):1083-104.
- Rundstedt FC, Lerner SP. New imaging techniques for nonmuscle invasive bladder cancer. *Current OpinUrol*. 2014; 24(5):532-9.
- Medina CA, Plesec T, Singh AD. Optical coherence tomography imaging of ocular and periocular tumors. *BrJOphthalmol*.2014; 98 Suppl 2:ii40-6.
- Shields CL, Pellegrini M, Ferenczy SR, Shields JA. Enhanced depth imaging optical coherence tomography of intraocular tu-mors : from placid to seasick to rock and rolling topography– The 2013 Francesco Orzalesi Lecture. *Retina*, 2014; 34(8): 1495-512.

---

### Autor correspondente:

Maristela A. Palazzi  
 Centro Infantil Boldrini  
 Rua Dr. Gabriel Porto, nº 1270  
 CEP 3083-210 – Campinas (SP), Brasil  
 Fax: (19) 3289-3571  
 E-mail: palazzi@boldrini.org.br