







Osteoartrite do tornozelo*

Ankle Osteoarthritis

Alexandre Leme Godoy-Santos^{1,2} Lucas Furtado Fonseca³ Cesar de Cesar Netto⁴
Vincenzo Giordano⁵ Victor Valderrabano⁶ Stefan Rammelt⁷

¹Laboratório Prof Manlio Mario Marco Napoli, Hospital das Clínicas, Faculdade de Medicina, Universidade de São Paulo, São Paulo, SP, Brasil

²Programa Aparelho Locomotor, Hospital Israelita Albert Einstein, São Paulo, SP, Brasil

³Departamento de Ortopedia, Universidade Federal de São Paulo, São Paulo, SP, Brasil

⁴Department of Orthopedics and Rehabilitation, University of Iowa, Iowa City, IA, United States

⁵Serviço de Ortopedia e Traumatologia Prof Nova Monteiro, Hospital Municipal Miguel Couto, Rio de Janeiro, SP, Brasil

⁶Swiss Ortho Center, University of Basel, Schmerzklinik Basel, Basel, Suíça

⁷Universitäts Centrum für Orthopädie und Unfallchirurgie, Universitätsklinikum Carl Gustav Carus, Dresden, Alemanha

Endereço para correspondência Alexandre Leme Godoy-Santos, MD, PhD, Rua Dr. Ovídio Pires de Campos, 333–Cerqueira Cesar, São Paulo, SP, Brasil, CEP: 04503-010 (e-mail: alexandrelemegodoy@gmail.com.br).

Rev Bras Ortop 2021;56(6):689–696.

Resumo

Palavras-chave

- ▶ osteoartrite
- ▶ artrose
- ▶ tornozelo
- ▶ cartilagem
- ▶ líquido sinovial
- ▶ terapêutica

A osteoartrite (OA) é caracterizada por uma degradação crônica, progressiva e irreversível da superfície articular, associada a inflamação articular. A principal etiologia da OA do tornozelo é pós-traumática e sua prevalência é maior entre os jovens e obesos. Apesar dos avanços no tratamento das fraturas ao redor do tornozelo, o risco geral de desenvolver OA pós-traumática do tornozelo após 20 anos do trauma é de quase 40%; especialmente nas fraturas bimaléolares de Weber tipo B e C e fraturas envolvendo a borda tibial posterior. Nas fraturas do tálus, essa prevalência se aproxima de 100%, dependendo da gravidade da lesão e do tempo de seguimento. Nesse cenário, é fundamental a compreensão atual das vias de sinalização moleculares envolvidas na senescência e apoptose dos condrócitos. O tratamento da OA do tornozelo é estagiado e guiado pelos sistemas de classificação, condições locais e do paciente. Os principais problemas são a limitada capacidade de regeneração da cartilagem articular, o baixo suprimento de sangue e a escassez de células-tronco progenitoras.

A presente atualização resume evidências científicas básicas recentes da OA pós-traumática do tornozelo, com foco principal nas alterações metabólicas da sinóvia, da cartilagem e do líquido sinovial. Epidemiologia, fisiopatologia, implicações clínicas, e opções de tratamento são também discutidas.

* Trabalho desenvolvido no Instituto de Ortopedia e Traumatologia da Faculdade de Medicina da Universidade de São Paulo, São Paulo, SP, Brasil.

recebido
14 de Julho de 2019
aceito
10 de Janeiro de 2020
Publicado on-line
Maio 29, 2020

DOI <https://doi.org/10.1055/s-0040-1709733>.
ISSN 0102-3616.

© 2020. Sociedade Brasileira de Ortopedia e Traumatologia. All rights reserved.
This is an open access article published by Thieme under the terms of the Creative Commons Attribution-NonDerivative-NonCommercial-License, permitting copying and reproduction so long as the original work is given appropriate credit. Contents may not be used for commercial purposes, or adapted, remixed, transformed or built upon. (<https://creativecommons.org/licenses/by-nc-nd/4.0/>)
Thieme Revinter Publicações Ltda., Rua do Matoso 170, Rio de Janeiro, RJ, CEP 20270-135, Brazil

Abstract

Osteoarthritis (OA) is characterized by a chronic, progressive and irreversible degradation of the joint surface associated with joint inflammation. The main etiology of ankle OA is post-traumatic and its prevalence is higher among young and obese people. Despite advances in the treatment of fractures around the ankle, the overall risk of developing post-traumatic ankle OA after 20 years is almost 40%, especially in Weber type B and C bimalleolar fractures and in fractures involving the posterior tibial border. In talus fractures, this prevalence approaches 100%, depending on the severity of the lesion and the time of follow-up. In this context, the current understanding of the molecular signaling pathways involved in senescence and chondrocyte apoptosis is fundamental. The treatment of ankle OA is staged and guided by the classification systems and local and patient conditions. The main problems are the limited ability to regenerate articular cartilage, low blood supply, and a shortage of progenitor stem cells.

Keywords

- ▶ osteoarthritis
- ▶ ankle
- ▶ cartilage
- ▶ synovial fluid
- ▶ therapeutics

The present update summarizes recent scientific evidence of post-traumatic ankle OA with a major focus on changes of the synovia, cartilage and synovial fluid; as well as the epidemiology, pathophysiology, clinical implications, treatment options and potential targets for therapeutic agents.

Introdução

A osteoartrite (OA) é uma síndrome caracterizada por degeneração da cartilagem articular, alterações do osso subcondral, alterações inflamatórias intra-articulares, crescimento ósseo periarticular, associada com os típicos sintomas de rigidez, inchaço e dor na articulação afetada, na maioria das vezes.¹⁻⁴ Atualmente, essa síndrome ainda está aquém da cura efetiva, seja através dos métodos de prevenção, de diminuição de sua progressão ou dos tratamentos sintomáticos propostos.^{1-3,5,6}

A OA dos membros inferiores afeta ~ 15% da população mundial, e é uma das principais causas de incapacidade, com estimativas mundiais sugerindo que 250 milhões de pessoas estão atualmente afetadas; nos Estados Unidos, o custo aproximado é de 60 bilhões de dólares/ano para o tratamento direto dessa condição.^{1,7,8} A OA da articulação tíbiotársica está presente em entre 1 a 4% dos pacientes que procuram atendimento ortopédico devido a OA, elevando o impacto sócio-econômico ao apresentar um aumento de 300% entre a década de 1970 e os anos 2000.⁹

Diferente da OA das outras articulações dos membros inferiores, como quadril e joelho, que apresentam respectivamente 58 e 67% em sua origem primária e não traumática, na OA tíbiotársica esta etiologia representa apenas 9% dos casos. Outras causas secundárias como artrite reumatóide, hemocromatose, hemofilia ou osteonecrose estão presentes em 13% dos casos, sendo a origem pós-traumática a principal causa, representando ~ 78% do fator etiológico, devido a fraturas do tornozelo, lesões ligamentares, fraturas distal da tibia, fraturas da diáfise da tibia, fratura do tálus e fraturas combinada do tornozelo e do pé.⁸⁻¹⁰

Fisiopatogenia da osteoartrite pós-traumática do tornozelo

O tornozelo é uma articulação de alta congruência e estabilidade, que recebe altas forças de contato ao longo de uma

camada muito fina de cartilagem articular. Esta estrutura condral tem características únicas, incluindo mais ligações cruzadas entre os glicosaminoglicanos e menos receptores de colagenase e interleucina-1 do que os outros tipos de cartilagem articular, o que lhe confere alta rigidez e resistência à tensão.^{11,12} Por este motivo, para que a osteoartrite pós-traumática do tornozelo (OAPT) se desenvolva, uma alteração nesta congruência articular deve ocorrer, levando a um aumento das forças de cisalhamento e à degeneração acelerada.

A área articular total da articulação tíbiotársica é de 350 mm² e está submetida a ~ 500 N de força axial, enquanto o quadril e o joelho, com áreas articulares de respectivamente 1100 mm² e 1120 mm², são submetidas à mesma força.¹³⁻¹⁵ Assim, a pressão sobre a cartilagem articular do tornozelo pode ser até três vezes maior do que nas demais articulações dos membros inferiores. A espessura da cartilagem tíbiotársica varia entre 1,0 a 1,62 mm, sendo mais fina do que a do quadril (1,35 a 2,0 mm) e do joelho (1,69 a 2,55 mm).¹⁶

A lesão aguda no tornozelo inicia uma sequência de eventos no ambiente articular que pode potencialmente levar a danos progressivos na superfície articular para além da injúria direta aos condrocitos no momento do trauma. Um aumento da concentração de citocinas pró-inflamatórias com desregulação do remodelamento de proteoglicanos e do colágeno pode desempenhar um papel importante na patogênese da OA pós-traumática.¹⁷⁻¹⁹ Uma das razões para isso é que existe uma capacidade limitada da cartilagem articular para se recuperar de uma lesão direta e uma resposta inflamatória amplificada do tecido sinovial mostra-se como fator chave para o desenvolvimento da OAPT.²⁰

Estudos recentes relacionados a este tópico têm focado separadamente em tecidos distintos, isto é, cartilagem, tecido sinovial ou fluido sinovial. O grupo de pesquisadores liderados por Adams demonstrou que após a fratura intra-articular do tornozelo, alterações agudas no líquido sinovial

ocorrem. Elevação de citocinas pró-inflamatórias como IL-6, IL-8, MMP-1, MMP-2, MMP-3, MMP-9 e MMP-10 podem ser vistas nas primeiras horas pós-trauma. Estas elevações se mantêm no período subagudo, além do aumento de outras citocinas (IL-1Ra, IL-6, IL-8, IL-10, IL-15 e MCP-1) em período tardio de 6 meses após a lesão.²¹⁻²⁴

Diagnóstico clínico, sistemas de classificação e investigação complementar

Neste cenário, a dor é o sintoma dominante e constitui o principal fator na tomada de decisão terapêutica.¹ A apresentação clínica mais comum é a dor na região da interlinha articular associada ou não a aumento de volume (derrame articular), limitação da amplitude de movimento articular, da função locomotora, do trabalho e das atividades de lazer.²⁵ Outras alterações clínicas associadas são hipotrofia muscular da perna e alterações do padrão de marcha, principalmente mudanças na cinemática e na cinética.²⁶⁻²⁹ A investigação inicial por imagem é realizada com radiografias com carga que podem mostrar diferentes graus de diminuição do espaço articular, formação de osteófitos, esclerose e cistos subcondrais.

Os sistemas de classificação mais utilizados são: Kellgren-Lawrence Arthritis Grading Scale, Takakura classification system, Morrey and Wiedeman classification e Classification of osteoarthritic changes in the ankle (van Dijk) (→ **Quadro 1**)^{30,31}

Claessen et al avaliaram a confiabilidade dos sistemas de classificação (1) van Dijk, (2) Kellgren e (3) Takakura para OAPTT, e os autores encontraram baixa concordância interobservador.³¹

A modalidade diagnóstica mais apropriada para a detecção precoce da OA em pacientes mais jovens é a ressonância magnética (RM). Novas técnicas, como o mapeamento da cartilagem, são capazes de detectar alterações precoces na microestrutura da cartilagem, na composição da Matrix Extra-celular (MEC) e na biomecânica dos condrocitos. O mapeamento T1ρ é uma modalidade importante para avaliação do teor de proteoglicanos,³² enquanto a organização do colágeno é melhor visualizada nos tempos de relaxamento T2.³³ O mapeamento T2 reduziu a sensibilidade para avaliar camadas profundas de cartilagem, uma vez que suas propriedades estruturais altamente organizadas resultam em tempos de relaxamento T2 extremamente curtos. Nesse contexto, o Ultrashort Echo Time (UTE) - T2 é mais sensível para visualizar com precisão a integridade do colágeno e a degeneração da cartilagem.³⁴⁻³⁶

A tomografia computadorizada (TC) de emissão de fóton único / tomografia computadorizada (SPECT-CT) para avaliar a extensão das alterações degenerativas e suas atividades biológicas tem sido usada em pacientes com OAPTT.³⁷ Essa modalidade radiográfica é uma combinação de dados de varredura óssea e de imunoensaio da TC e demonstrou confiabilidade interobservador e intraobservador significativamente maior do que a medição usando TC isolada ou TC e varredura óssea juntas.³⁸ Além disso, a imagem da SPECT-CT permite verificar com precisão os efeitos do desalinhamento mecânico na cartilagem. Tornozelos com deformidades em varo apresentaram captação radioisotópica significativa-

Quadro 1 Sistemas de Classificação originais para osteoartrite do tornozelo segundo Kellgren-Lawrence Arthritis Grading Scale, Takakura classification system, Morrey and Wiedeman classification e Classification of osteoarthritic changes in the ankle (van Dijk)

The Kellgren-Lawrence Arthritis Grading Scale.
0 - nenhuma osteoartrite detectável.
1 - estreitamento duvidoso do espaço articular, possível osteófito.
2 - osteófitos definidos, estreitamento definido do espaço articular.
3 - osteófitos múltiplos, estreitamento do espaço articular, alguma esclerose.
3 - osteófitos grandes, marcado estreitamento do espaço articular, esclerose grave.
Takakura classification system
I - esclerose precoce e formação de osteófitos, sem estreitamento articular.
II - estreitamento do espaço articular medial, sem contato ósseo subcondral.
IIIA - obliteração do espaço articular medial, com contato ósseo subcondral.
IIIB - obliteração do espaço articular sobre o domus talar, com contato ósseo subcondral.
IV - obliteração do espaço articular com contato ósseo completo.
Morrey and Wiedeman classification
0 - tornozelo normal.
1 - pequenos osteófitos e estreitamento articular mínimo.
2 - osteófitos moderados e estreitamento articular moderado.
3 - estreitamento articular significativo com deformação ou fusão articular.
Classification of osteoarthritic changes in the ankle (van Dijk)
0 - articular normal ou esclerose subcentral.
I - osteófitos sem estreitamento do espaço articular.
II - estreitamento do espaço articular com ou sem osteófitos.
III - desaparecimento articular (sub)total ou deformação do espaço articular.

mente maior no compartimento articular medial do que no compartimento lateral. Em contraste, os tornozelos desalinhados em valgo mostraram captação significativamente maior nas áreas laterais.^{39,40} A TC com carga é uma inovação na área do tornozelo e pé e tem mostrado grande acurácia no diagnóstico, planejamento e controle pós-tratamento da osteoartrite do tornozelo.⁴¹

Biomarcadores

Os biomarcadores são expressos em diferentes fluidos corporais após uma fratura aguda e podem inclusive ser medidos com a análise da expressão gênica.^{42,43} Como a OA

é um processo inflamatório, os biomarcadores da inflamação podem ser os primeiros sinais de OAPTT. Eles podem ser medidos no sangue, na urina e no líquido sinovial. O TNF- α , a IL-1 e algumas metaloproteinasas (MMP) foram estudados, porém o melhor marcador ainda não está estabelecido.⁴⁴ Os precursores e metabólitos do colágeno II são marcadores mais específicos do metabolismo dos condrocitos e podem indicar a necrose ou apoptose destas células.⁴⁵ No entanto, ainda há uma carência na sistematização dos biomarcadores a fim de fornecer informações prognósticas para o monitoramento da resposta clínica aos tratamentos da OAPTT.

Tratamento Estagiado

A decisão terapêutica deve se basear nos seguintes fatores:

- Intensidade da degeneração articular
- Etiologia da OA
- Área articular afetada - OA assimétrica
- Qualidade óssea
- Alinhamento do membro inferior
- Estabilidade articular
- Histórico médico
- Condição do paciente (artroplastia total x artrodese do tornozelo)
- Experiência do cirurgião

E respeitando os 4 estágios propostos para o tratamento:

1. Tratamento não-cirúrgico
2. Cirurgia de preservação articular
3. Artroplastia total do tornozelo
4. Artrodese do tornozelo

Estágio I. Tratamento não-cirúrgico - Representa a opção terapêutica para pacientes com OA inicial e dor leve e não diária, com pouca limitação funcional, boa qualidade óssea, adequado alinhamento do membro inferior, com articulação estável em qualquer faixa etária. Tem como objetivos melhorar a sintomatologia e manter a amplitude do movimento articular para um possível tratamento cirúrgico mais tardio.¹⁰

Órteses e palmilhas

As órteses e palmilhas atuam através do reposicionamento articular, alinhando o eixo mecânico do membro inferior e corrigindo pequenas alterações do alinhamento fisiológico para a melhora sintomática dos pacientes. Ainda sem evidência na literatura em relação aos desfechos clínicos no seguimento de longo prazo.⁴⁶⁻⁴⁸

Fisioterapia

A literatura sobre reabilitação para OA apresenta bons estudos de nível I e II para a articulação do joelho. No entanto, ainda são necessários estudos clínicos randomizados para melhorar as evidências a respeito do real papel da

fisioterapia no cenário da degeneração articular em outras articulações, como quadril, mão, pé, tornozelo, ombro e coluna.⁴⁹

Nos casos de OAPTT leve e moderada, a fisioterapia pode ajudar na preservação da amplitude do movimento, aumentando a estabilidade articular através do fortalecimento muscular; o que se mostra útil inclusive para o tratamento futuro através da artroplastia total do tornozelo.⁹

Medicamentos

Apesar da alta prevalência de OAPTT, há pouca evidência clínica sobre o impacto do tratamento medicamentoso, uma vez que a literatura existente é baseada em estudos com amostras pequenas e com limitações metodológicas. As diretrizes para o uso medicamentoso no pé e tornozelo são geralmente extrapoladas a partir de estudos relacionados a outras articulações dos membros inferiores. Acetaminofeno em baixas doses e anti-inflamatórios não esteroides (AINEs) tópicos são considerados adjuvantes nos tratamentos sintomáticos da dor. No insucesso dessa primeira linha, os AINEs orais ou inibidores da COX-2 podem ser adicionados.⁵⁰

Injeções intra-articulares

As evidências sobre as injeções de corticosteroide para osteoartrite do tornozelo são limitadas a quatro séries de casos, totalizando 298 indivíduos, com repostas sintomáticas positivas para uso de triancinolona e betametasona, com reduções parciais das médias na escala analógica visual (EAV) de dor em 35% dos pacientes.⁵¹

As evidências sobre viscosuplementação com ácido hialurônico (AH) estão presentes em 19 estudos, 11 destes sendo séries de casos totalizando ~ 400 pacientes. Respostas sintomáticas positivas baseadas em escores de dor e mobilidade, EVA e SF-36 ocorreram em ~ 68% dos pacientes estudados. A maioria dos estudos observou benefícios significativos de 6 meses a 18 meses.⁴⁶⁻⁴⁸

A evidência sobre plasma rico em plaquetas (PRP) baseia-se em séries de casos totalizando 45 sujeitos de pesquisa, com respostas não satisfatória ou parcial da EAV de dor, Japanese Society for Surgery of the Foot (JSSF) ankle/hindfoot scale e the Self-Administered Foot Evaluation Questionnaire (SAFE-Q).³³⁻³⁵

Estágio II. Cirurgia de preservação articular - É uma opção terapêutica para pacientes com OA moderada, dor diária de intensidade significativa, pequena a moderada limitação funcional, de etiologia pós-traumática ou primária, com boa qualidade óssea, com assimétrica no alinhamento dos membros inferiores, associada ou não a instabilidade articular, principalmente em jovens e pacientes sem comorbidades sistêmicas.

Os objetivos são reestabelecer a biomecânica, o alinhamento e a estabilidade articular, desacelerar a evolução da degeneração articular no compartimento mais acometido, permitindo postergar procedimentos mais invasivos por 5 a 10 anos.¹⁰

Desbridamento articular e distração articular

Especialmente em pacientes mais jovens com OAPTT moderada, os procedimentos que não preservam a articulação podem não ser o tratamento de escolha devido ao potencial de complicações tardias, à alta taxa de reoperação, falhas da prótese e / ou desenvolvimento de OA secundária nas articulações adjacentes.

Nesse perfil de pacientes, o desbridamento aberto ou artroscópico pode ser realizado para tratar os sintomas e avaliar melhor a articulação.⁵²

A distração articular é uma opção de tratamento viável para pacientes selecionados com OAPTT e com mobilidade preservada do retropé.⁵³ A literatura atualmente não demonstra resultados superiores dessas modalidades em comparação a outros procedimentos de preservação articular.

Herrera-Perez et al demonstraram alguma diferença de resultados em estudo prospectivo randomizado comparativo entre desbridamento articular isolado e desbridamento associado a distração articular. Os autores observaram que os pacientes submetidos ao desbridamento isolado apresentaram maior nível de dor no seguimento de 3 anos em relação ao grupo dos procedimentos combinados. Ambas as opções de tratamento podem ajudar a retardar a necessidade de procedimentos de não preservação articular (artrodese ou artroplastia).^{54,55}

Osteotomias ao redor do tornozelo

O papel das osteotomias supramaleolares é fundamentado no reequilíbrio das forças na articulação do tornozelo e tem como objetivos realinhar o retropé, transferir o eixo de sustentação articular para o compartimento com menor degeneração e normalizar a direção do vetor de força do tríceps sural para retardar a progressão da artrite na articulação do tornozelo.⁵⁶⁻⁵⁸

Os princípios das osteotomias supramaleolares são:

1. Localizar o ápice da deformidade: com frequência o vértice da deformidade está próximo à superfície articular ou mesmo dentro da articulação, situação na qual a correção através do vértice pode não ser possível. Correções realizadas fora do nível correto resultam em translação do fragmento distal. Assim temos que:

- OAs em cunhas proximais ao ápice levam à medialização da articulação do tornozelo quando o valgo for corrigido.
- OAs em cunhas proximais ao ápice levam à lateralização do tornozelo quando o varo for corrigido.

Nesses cenários, haverá manutenção da sobrecarga lateral nos tornozelos com OA em valgo e da sobrecarga medial nos tornozelos com OA em varo, sendo imperativa a translação compensatória adicional:

- translação lateral em tornozelos em valgo
- translação medial em tornozelos em varo

2. Reconhecer o padrão articular: tipo congruente e tipo incongruente.

3. Realizar os procedimentos adicionais quando necessários:
 - correção do plano sagital
 - ajuste do comprimento e orientação da fíbula distal
 - balanço dos tecidos moles.

Autores observaram resultados animadores de médio prazo após osteotomias supramaleolares em pacientes com OAPTT em estágio intermediário, com alívio significativo da dor e melhora do escore funcional do retropé no escore AOFAS, sendo necessários muitas vezes outros procedimentos adicionais à osteotomia supramaleolar.⁵⁶⁻⁵⁸

Estágio III. Artroplastia Total do Tornozelo - Opção terapêutica para abordagem da OA grave associada a dor diária de intensidade alta com elevada limitação funcional. Apresenta melhores resultados em pacientes com etiologia pós-traumática, com adequado estoque ósseo, alinhamento adequado dos membros inferiores ou assimetria leve, com estabilidade articular, faixa etária mais jovem e ausência de comorbidades sistêmicas graves. É possível indicar o procedimento para pacientes com OA grave sem o perfil descrito previamente, mas nesse cenário as taxas de complicações como infecção, deiscência, dor residual, amplitude de movimento reduzida e taxas de reoperação são elevadas.⁵⁹⁻⁶¹

São contraindicações absolutas à artroplastia total do tornozelo (ATT):

- infecções agudas ou crônicas, com ou sem osteomielite
- necrose avascular total do corpo do tálus

São contraindicações relativas:

- osteoporose grave
- má qualidade óssea
- diabetes mellitus
- tabagismo
- excesso de peso

A artroplastia de revisão em pacientes com falha ou desgaste dos componentes já submetidos à prótese de tornozelo é uma realidade, contudo é um procedimento cirúrgico tecnicamente exigente. Pacientes com pseudoartroses dolorosas ou consolidação viciosa de artrodeses constituem outra indicação específica para a substituição total do tornozelo.⁵⁹

Os implantes mais modernos são sistemas de três componentes: um componente talar, um componente de base tibial e uma superfície articular tibial modular. Os avanços recentes relacionados ao desenho dos implantes proporcionam menor ressecção óssea, melhor fixação osso-implante e maior durabilidade dos componentes. As vias de acesso possíveis são via anterior ou lateral transfibular.⁵⁹⁻⁶¹

Os estudos com ATT revelam melhora clínica e dos escores de dor em até 64% dos casos. A ATT com o uso dos implantes mais modernos mostra taxas de sucesso de 70 a 90% em 10 anos. Idade, índice de massa corporal (IMC) e grau da deformidade pré-operatória não estão associados a maiores taxas de falha, porém pacientes com artrodese do retropé apresentaram risco significativamente maior de falha dos implantes (→ **Figura 1**)⁵⁹⁻⁶²

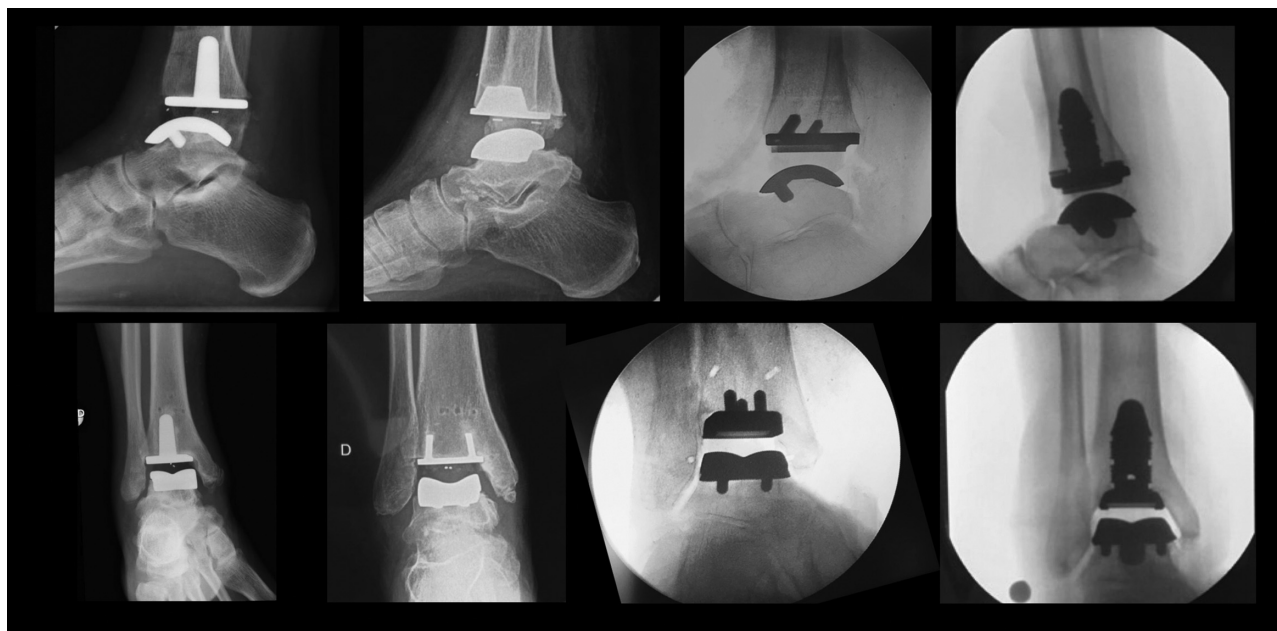

Fig. 1 Desenhos de próteses totais do tornozelo disponíveis no Brasil em incidências perfil (coluna superior) e anteroposterior (coluna inferior). ZENITH / Corin Group, TARIC / ImplanCast, INFINITY / Wriqth Medical, INBONE / Wriqth Medical.

Estágio IV. Artrodese - Principalmente indicada para pacientes com osteoartrite grave, na falha das opções anteriores, associada a elevada limitação funcional, secundária a qualquer etiologia, e em qualquer faixa etária.

A substituição total do tornozelo e a artrodese tibiotársica são as modalidades de tratamento para a osteoartrite do tornozelo em estágio terminal. Antigamente reconhecida como padrão-ouro, a artrodese do tornozelo estava indicada na grande maioria dos casos, devido aos resultados previsíveis e menores taxas de complicações. O desenvolvimento da ATT modificou esse algoritmo na tomada de decisão terapêutica, demonstrando, no mínimo, melhores resultados biomecânicos e funcionais similares. O aumento dos movimentos das articulações adjacentes no seguimento pós-artrodese, como forma de compensação biomecânica, ainda não é consenso, e uma degeneração articular progressiva nestas articulações pode ocorrer a médio e longo prazo.⁶³⁻⁶⁷

São observadas quatro principais diferenças na função biomecânica da artroplastia em relação a artrodese:

- velocidade de caminhada mais rápida
- amplitude de movimento articular aumentada no plano sagital do antepé,
- movimento sagital aumentado do retropé
- maior flexão plantar do tornozelo

Para deformidades leves e moderadas, a via artroscópica ou “mini-open” são opções seguras, e para deformidades graves, as vias anterior e lateral transfibular são mais indicadas.⁶⁸

As taxas de consolidação para as técnicas descritas variam de 72 a 93%, porém as taxas de não união em fumantes chegam a 54%.⁶⁹ As complicações mais frequentes são as deiscências de ferida, infecção superficial e neuroma; sendo

necessários procedimentos de revisão em 7 a 9% dos casos, independente da técnica utilizada.⁷⁰

Considerações Finais

A OA do tornozelo é uma situação clínica diferente das OAs do joelho e do quadril e tem como principal fator etiológico as lesões traumáticas. A identificação dos mecanismos moleculares e celulares que participam desta condição está em foco na literatura. Provavelmente, em um futuro breve, o uso de medicações intra-articulares e sistêmicas que modulem a resposta inflamatória articular terá um papel importante nos desfechos funcionais do tratamento das fraturas ao redor do tornozelo, evitando desfechos mais dramáticos para esta OA.

A faixa etária mais acometida é adulto jovem, o tratamento é estagiado e a decisão terapêutica é multifatorial. As opções cirúrgicas apresentam princípios bem definidos e resultados funcionais previsíveis. O uso de viscosuplementação com ácido hialurônico e triancinolona para o tratamento não cirúrgico da primeira fase da OA do tornozelo pode ser considerado.

O desbridamento articular associado ou não à distração representa uma opção segura para tratamento do estágio II da OA do tornozelo. Nas fases finais, a artroplastia total do tornozelo e a artrodese são os procedimentos mais apropriados e devem ser discutidos com o paciente a fim de ser tomada a melhor decisão terapêutica.

Suporte Financeiro

Não houve suporte financeiro de fontes públicas, comerciais, ou sem fins lucrativos.

Conflito de Interesses

Os autores declaram não haver conflito de interesses.

Referências

- 1 Hunter DJ, Bierma-Zeinstra S. Osteoarthritis. *Lancet* 2019;27:393 (10182):1745–1759
- 2 Buckwalter JA, Saltzman C, Brown T. The impact of osteoarthritis: implications for research. *Clin Orthop Relat Res* 2004(427, Suppl) S6–S15
- 3 Division of Adult and Community Health, National Center for Chronic Disease Prevention and Health Promotion. Disponível em: <http://www.cdc.gov/arthritis/basics/osteoarthritis.htm>
- 4 Lawrence RC, Felson DT, Helmick CG, et al; National Arthritis Data Workgroup. Estimates of the prevalence of arthritis and other rheumatic conditions in the United States. Part II. *Arthritis Rheum* 2008;58(01):26–35
- 5 Martel-Pelletier J, Boileau C, Pelletier JP, Roughley PJ. Cartilage in normal and osteoarthritis conditions. *Best Pract Res Clin Rheumatol* 2008;22(02):351–384
- 6 de Lange-Brokaar BJ, Ioan-Facsinay A, van Osch GJ, et al. Synovial inflammation, immune cells and their cytokines in osteoarthritis: a review. *Osteoarthritis Cartilage* 2012;20(12):1484–1499
- 7 Felson DT. The epidemiology of osteoarthritis: prevalence and risk factors. In: Kuettner KE, Goldberg VM, editors. *Osteoarthritis disorders*. Rosemont, IL: American Academy of Orthopaedic Surgeons; 1995:13–24
- 8 Brown TD, Johnston RC, Saltzman CL, Marsh JL, Buckwalter JA. Posttraumatic osteoarthritis: a first estimate of incidence, prevalence, and burden of disease. *J Orthop Trauma* 2006;20(10):739–744
- 9 Horisberger M, Valderrabano V, Hintermann B. Posttraumatic ankle osteoarthritis after ankle-related fractures. *J Orthop Trauma* 2009;23(01):60–67
- 10 Valderrabano V, Horisberger M, Russell I, Dougall H, Hintermann B. Etiology of ankle osteoarthritis. *Clin Orthop Relat Res* 2009;467(07):1800–1806
- 11 Michael JM, Golshani A, Gargac S, Goswami T. Biomechanics of the ankle joint and clinical outcomes of total ankle replacement. *J Mech Behav Biomed Mater* 2008;1(04):276–294
- 12 Kuettner KE, Cole AA. Cartilage degeneration in different human joints. *Osteoarthritis Cartilage* 2005;13(02):93–103
- 13 Chang KV, Hsiao MY, Chen WS, Wang TG, Chien KL. Effectiveness of intra-articular hyaluronic acid for ankle osteoarthritis treatment: a systematic review and meta-analysis. *Arch Phys Med Rehabil* 2013;94(05):951–960
- 14 Kimizuka M, Kurosawa H, Fukubayashi T. Load-bearing pattern of the ankle joint. Contact area and pressure distribution. *Arch Orthop Trauma Surg* 1980;96(01):45–49
- 15 Ihn JC, Kim SJ, Park IH. In vitro study of contact area and pressure distribution in the human knee after partial and total meniscectomy. *Int Orthop* 1993;17(04):214–218
- 16 Brown TD, Shaw DT. In vitro contact stress distributions in the natural human hip. *J Biomech* 1983;16(06):373–384
- 17 Anderson DD, Chubinskaya S, Guilak F, et al. Post-traumatic osteoarthritis: improved understanding and opportunities for early intervention. *J Orthop Res* 2011;29(06):802–809
- 18 Olson SA, Guilak F. From articular fracture to posttraumatic arthritis: a black box that needs to be opened. *J Orthop Trauma* 2006;20(10):661–662
- 19 Delco ML, Kennedy JG, Bonassar LJ, Fortier LA. Post-traumatic osteoarthritis of the ankle: A distinct clinical entity requiring new research approaches. *J Orthop Res* 2017;35(03):440–453
- 20 Tochigi Y, Buckwalter JA, Martin JA, et al. Distribution and progression of chondrocyte damage in a whole-organ model of human ankle intra-articular fracture. *J Bone Joint Surg Am* 2011; 93(06):533–539
- 21 Adams SB, Setton LA, Bell RD, et al. Inflammatory Cytokines and Matrix Metalloproteinases in the Synovial Fluid After Intra-articular Ankle Fracture. *Foot Ankle Int* 2015;36(11):1264–1271
- 22 Adams SB, Leimer EM, Setton LA, et al. Inflammatory Microenvironment Persists After Bone Healing in Intra-articular Ankle Fractures. *Foot Ankle Int* 2017;38(05):479–484
- 23 Adams SB, Reilly RM, Huebner JL, Kraus VB, Nettles DL. Time-Dependent Effects on Synovial Fluid Composition During the Acute Phase of Human Intra-articular Ankle Fracture. *Foot Ankle Int* 2017;38(10):1055–1063
- 24 Godoy-Santos AL, Ranzoni L, Teodoro WR, et al. Increased cytokine levels and histological changes in cartilage, synovial cells and synovial fluid after malleolar fractures. *Injury* 2017;48(Suppl 4): S27–S33
- 25 Saltzman CL, Zimmerman MB, O'Rourke M, Brown TD, Buckwalter JA, Johnston R. Impact of comorbidities on the measurement of health in patients with ankle osteoarthritis. *J Bone Joint Surg Am* 2006;88(11):2366–2372
- 26 Valderrabano V, von Tscharner V, Nigg BM, et al. Lower leg muscle atrophy in ankle osteoarthritis. *J Orthop Res* 2006;24(12): 2159–2169
- 27 Thomas R, Daniels TR, Parker K. Gait analysis and functional outcomes following ankle arthrodesis for isolated ankle arthritis. *J Bone Joint Surg Am* 2006;88(03):526–535
- 28 Nüesch C, Huber C, Pagenstert G, von Tscharner V, Valderrabano V. Muscle activation of patients suffering from asymmetric ankle osteoarthritis during isometric contractions and level walking - a time-frequency analysis. *J Electromyogr Kinesiol* 2012;22(06): 939–946
- 29 Nüesch C, Valderrabano V, Huber C, von Tscharner V, Pagenstert G. Gait patterns of asymmetric ankle osteoarthritis patients. *Clin Biomech (Bristol, Avon)* 2012;27(06):613–618
- 30 Morrey BF, Wiedeman GP Jr. Complications and long-term results of ankle arthrodeses following trauma. *J Bone Joint Surg Am* 1980; 62(05):777–784
- 31 Claessen FM, Meijer DT, van den Bekerom MP, et al. Reliability of classification for post-traumatic ankle osteoarthritis. *Knee Surg Sports Traumatol Arthrosc* 2016;24(04):1332–1337
- 32 Akella SV, Regatte RR, Gougoutas AJ, et al. Proteoglycan-induced changes in T1rho-relaxation of articular cartilage at 4T. *Magn Reson Med* 2001;46(03):419–423
- 33 Menezes NM, Gray ML, Hartke JR, Burstein D; NM. T2 and T1rho MRI in articular cartilage systems. *Magn Reson Med* 2004;51(03): 503–509
- 34 Williams A, Qian Y, Bear D, Chu CR. Assessing degeneration of human articular cartilage with ultra-short echo time (UTE) T2* mapping. *Osteoarthritis Cartilage* 2010;18(04): 539–546
- 35 Welsch GH, Mamisch TC, Hughes T, et al. In vivo biochemical 7.0 Tesla magnetic resonance: preliminary results of dGEMRIC, zonal T2, and T2* mapping of articular cartilage. *Invest Radiol* 2008;43(09):619–626
- 36 Chu CR, Williams AA, West RV, et al. Quantitative Magnetic Resonance Imaging UTE-T2* Mapping of Cartilage and Meniscus Healing After Anatomic Anterior Cruciate Ligament Reconstruction. *Am J Sports Med* 2014;42(08):1847–1856
- 37 Barg A, Pagenstert GI, Hügler T, et al. Ankle osteoarthritis: etiology, diagnostics, and classification. *Foot Ankle Clin* 2013;18(03): 411–426
- 38 Pagenstert GI, Barg A, Leumann AG, et al. SPECT-CT imaging in degenerative joint disease of the foot and ankle. *J Bone Joint Surg Br* 2009;91(09):1191–1196
- 39 Knupp M, Pagenstert GI, Barg A, Bolliger L, Easley ME, Hintermann B. SPECT-CT compared with conventional imaging modalities for the assessment of the varus and valgus malaligned hindfoot. *J Orthop Res* 2009;27(11):1461–1466
- 40 Nathan M, Mohan H, Vijayanathan S, Fogelman I, Gnanasegaran G. The role of 99mTc-diphosphonate bone SPECT/CT in the ankle and foot. *Nucl Med Commun* 2012;33(08):799–807
- 41 Godoy-Santos AL, Cesar C; WEIGHT-BEARING CT INTERNATIONAL STUDY GROUP. Weight-bearing CT International study group. Weight-bearing computed tomography of the foot and ankle: an update and future directions. *Acta Ortop Bras* 2018;26(02): 135–139

- 42 Marsell R, Einhorn TA. The biology of fracture healing. *Injury* 2011;42(06):551-555
- 43 Förster Y, Gao W, Demmrich A, Hempel U, Hofbauer LC, Rammelt S. Monitoring of the first stages of bone healing with microdialysis. *Acta Orthop* 2013;84(01):76-81
- 44 Harkey MS, Luc BA, Golightly YM, et al. Osteoarthritis-related biomarkers following anterior cruciate ligament injury and reconstruction: a systematic review. *Osteoarthritis Cartilage* 2015;23(01):1-12
- 45 Catterall JB, Stabler TV, Flannery CR, Kraus VB. Changes in serum and synovial fluid biomarkers after acute injury (NCT00332254). *Arthritis Res Ther* 2010;12(06):R229
- 46 Huang YC, Harbst K, Kotajarvi B, et al. Effects of ankle-foot orthoses on ankle and foot kinematics in patient with ankle osteoarthritis. *Arch Phys Med Rehabil* 2006;87(05):710-716
- 47 Chevalier TL, Chockalingam N. Foot orthoses: a review focusing on kinematics. *J Am Podiatr Med Assoc* 2011;101(04):341-348
- 48 Tezcan ME, Goker B, Lidtke R, Block JA. Long-term effects of lateral wedge orthotics on hip and ankle joint space widths. *Gait Posture* 2017;51:36-40
- 49 Collins NJ, Hart HF, Mills KAG. Osteoarthritis year in review 2018: rehabilitation and outcomes. *Osteoarthritis Cartilage* 2019;27(03):378-391
- 50 Paterson KL, Gates L. Clinical Assessment and Management of Foot and Ankle Osteoarthritis: A Review of Current Evidence and Focus on Pharmacological Treatment. *Drugs Aging* 2019;36(03):203-211
- 51 Vannabouathong C, Del Fabbro G, Sales B, et al. Intra-articular Injections in the Treatment of Symptoms from Ankle Arthritis: A Systematic Review. *Foot Ankle Int* 2018;39(10):1141-1150
- 52 Dawe EJ, Jukes CP, Ganesan K, Wee A, Gougoulias N. Ankle arthroscopy to manage sequelae after ankle fractures. *Knee Surg Sports Traumatol Arthrosc* 2015;23(11):3393-3397
- 53 Bernstein M, Reidler J, Fragomen A, Rozbruch SR. Ankle distraction arthroplasty: indications, technique, and outcomes. *J Am Acad Orthop Surg* 2017;25(02):89-99
- 54 Herrera-Perez M, Alrashidi Y, Galhoum AE, Kahn TL, Valderrabano V, Barg A. Debridement and hinged motion distraction is superior to debridement alone in patients with ankle osteoarthritis: a prospective randomized controlled trial. *Knee Surg Sports Traumatol Arthrosc* 2019;27(09):2802-2812
- 55 Valderrabano V, Hintermann B, Horisberger M, Fung TS. Ligamentous posttraumatic ankle osteoarthritis. *Am J Sports Med* 2006;34(04):612-620
- 56 Knupp M. The Use of Osteotomies in the Treatment of Asymmetric Ankle Joint Arthritis. *Foot Ankle Int* 2017;38(02):220-229
- 57 Knupp M, Hintermann B. Treatment of asymmetric arthritis of the ankle joint with supramalleolar osteotomies. *Foot Ankle Int* 2012;33(03):250-252
- 58 Knupp M, Stufkens SA, Bolliger L, Barg A, Hintermann B. Classification and treatment of supramalleolar deformities. *Foot Ankle Int* 2011;32(11):1023-1031
- 59 Barg A, Wimmer MD, Wiewiorski M, Wirtz DC, Pagenstert GI, Valderrabano V. Total ankle replacement. *Dtsch Arztebl Int* 2015;112(11):177-184
- 60 Rajapakse S, Sutherland JM, Wing K, et al. Health and Quality of Life Outcomes Among Patients Undergoing Surgery for End-Stage Ankle Arthritis. *Foot Ankle Int* 2019;40(10):1129-1139
- 61 Escudero MI, Le V, Barahona M, et al. Total Ankle Arthroplasty Survival and Risk Factors for Failure. *Foot Ankle Int* 2019;40(09):997-1006
- 62 Cody EA, Bejarano-Pineda L, Lachman JR, et al. Risk Factors for Failure of Total Ankle Arthroplasty With a Minimum Five Years of Follow-up. *Foot Ankle Int* 2019;40(03):249-258
- 63 Flavin R, Coleman SC, Tenenbaum S, Brodsky JW. Comparison of gait after total ankle arthroplasty and ankle arthrodesis. *Foot Ankle Int* 2013;34(10):1340-1348
- 64 Hahn ME, Wright ES, Segal AD, Orendurff MS, Ledoux WR, Sangeorzan BJ. Comparative gait analysis of ankle arthrodesis and arthroplasty: initial findings of a prospective study. *Foot Ankle Int* 2012;33(04):282-289
- 65 Piriou P, Culpán P, Mullins M, Cardon JN, Pozzi D, Judet T. Ankle replacement versus arthrodesis: a comparative gait analysis study. *Foot Ankle Int* 2008;29(01):3-9
- 66 Rouhani H, Favre J, Aminian K, Crevoisier X. Multi-segment foot kinematics after total ankle replacement and ankle arthrodesis during relatively long-distance gait. *Gait Posture* 2012;36(03):561-566
- 67 Seo SG, Kim EJ, Lee DJ, Bae KJ, Lee KM, Lee DY. Comparison of Multisegmental Foot and Ankle Motion Between Total Ankle Replacement and Ankle Arthrodesis in Adults. *Foot Ankle Int* 2017;38(09):1035-1044
- 68 Woo BJ, Lai MC, Ng S, Rikhray IS, Koo K. Clinical outcomes comparing arthroscopic vs open ankle arthrodesis. *Foot Ankle Surg* 2019 Jun 20. pii: S1268-7731(19)30100-6
- 69 Steginsky BD, Suhling ML, Vora AM. Ankle Arthrodesis With Anterior Plate Fixation in Patients at High Risk for Nonunion. *Foot Ankle Spec* 2019;21:1938640019846968
- 70 Yasui Y, Vig KS, Murawski CD, Desai P, Savage-Elliott I, Kennedy JG. Open Versus Arthroscopic Ankle Arthrodesis: A Comparison of Subsequent Procedures in a Large Database. *J Foot Ankle Surg* 2016;55(04):777-781