

Luxação traumática isolada da articulação trapézio-metacárpica - Relato de dois casos clínicos*

Traumatic Isolated Thumb Carpometacarpal Joint Dislocation - Report of Two Clinical Cases

Filipa Porto Pires¹ Eurico Lisboa Monteiro² Filipa Oliveira² Pedro Atilano Carvalho²
João Pedro Teixeira² António Miranda²

¹ Unidade de Saúde Local da Guarda (ULS Guarda), Guarda, Portugal

² Centro Hospitalar de Entre Douro e Vouga (CHEDV), Santa Maria da Feira, Portugal

Rev Bras Ortop 2021;56(4):528-532.

Endereço para correspondência Filipa Porto Pires, Master, Unidade de Saúde Local da Guarda (ULS Guarda), Guarda, Portugal (e-mail: filipaportopires@gmail.com).

Resumo

A luxação traumática isolada da articulação trapézio-metacárpica é uma lesão rara que faz parte de menos de 1% de todas as lesões de mãos.

Os autores apresentam dois casos de luxação traumática isolada da articulação trapézio-metacárpica. Um dos casos foi tratado com redução fechada e imobilização com gesso, e o outro foi tratado com redução fechada, fixação com fios Kirschner, e imobilização com gesso. O primeiro paciente teve um bom resultado funcional e não mostrou sinais de instabilidade trapeziometacarpal. O paciente tratado com fios Kirschner apresentou sinais de instabilidade clínica e subluxação radiológica.

A luxação isolada da articulação trapeziometacarpal é uma lesão rara que pode causar instabilidade articular que interfere com a funcionalidade normal da mão e pode resultar em mudanças articulares degenerativas.

O melhor manejo dessa lesão ainda é controverso, já que ainda faltam evidências na literatura que mostrem a superioridade de um tratamento em relação ao outro.

Palavras-chave

- ▶ luxação articular
- ▶ polegar
- ▶ mão

Abstract

Isolated thumb carpometacarpal joint dislocation is a rare lesion that accounts for less than 1% of all hand lesions.

The authors present two cases of traumatic isolated thumb carpometacarpal joint dislocation. One of them was treated with closed reduction and cast immobilization, and the other was treated with closed reduction, Kirschner-wires pinning, and cast immobilization.

The first patient had a good functional outcome and showed no signs of thumb carpometacarpal instability. The patient treated with Kirschner wires presented signs of clinical instability and radiological subluxation.

* Trabalho desenvolvido no Centro Hospitalar de Entre Douro e Vouga (CHEDV), Santa Maria da Feira, Portugal.

recebido
30 de Julho de 2019
aceito
12 de Dezembro de 2019
Publicado on-line
Maio 29, 2020

DOI <https://doi.org/10.1055/s-0040-1702950>
ISSN 0102-3616.

© 2020. Sociedade Brasileira de Ortopedia e Traumatologia. All rights reserved.

This is an open access article published by Thieme under the terms of the Creative Commons Attribution-NonDerivative-NonCommercial-License, permitting copying and reproduction so long as the original work is given appropriate credit. Contents may not be used for commercial purposes, or adapted, remixed, transformed or built upon. (<https://creativecommons.org/licenses/by-nc-nd/4.0/>)

Thieme Revinter Publicações Ltda., Rua do Matoso 170, Rio de Janeiro, RJ, CEP 20270-135, Brazil

Keywords

- ▶ joint dislocations
- ▶ thumb
- ▶ hand

Isolated thumb carpometacarpal dislocation is a rare lesion that can cause joint instability, which interferes with the normal function of the hand and can lead to articular degenerative changes.

The best management of this lesion is still controversial, since there is lack of evidence in the literature showing superiority of one treatment over the other.

Introdução

A luxação traumática isolada da articulação trapézio-metacárpica é uma lesão rara que representa menos de 1% de todas as lesões de mãos.¹⁻⁴ O mecanismo de lesão mais comum envolve uma força axial aplicada em um polegar parcialmente flexionado.^{1-3,5,6}

O tratamento padrão-ouro ainda não está claro. Escolhas de tratamento variam desde a redução fechada e imobilização com gesso e redução fechada e fixação com fios Kirschner até a redução aberta com reparo capsular e reconstrução do ligamento.¹⁻¹⁰

A primeira articulação carpometacarpal é uma articulação em forma de sela, que é responsável pela mobilidade extraordinária e função importante do polegar.¹ Se essa luxação não é diagnosticada ou tratada corretamente, pode resultar em instabilidade mecânica crônica, deficiência na mão, e mudanças articulares degenerativas.^{4,9}

Os autores apresentam dois casos de luxação traumática isolada da articulação trapézio-metacárpica. Um desses casos foi tratado com redução fechada e imobilização com gesso, e o outro foi tratado com redução fechada, fixação com fios Kirschner, e imobilização com gesso.

Relato de caso 1

Um homem de 25 anos de idade caiu de bicicleta e lesionou a mão esquerda.

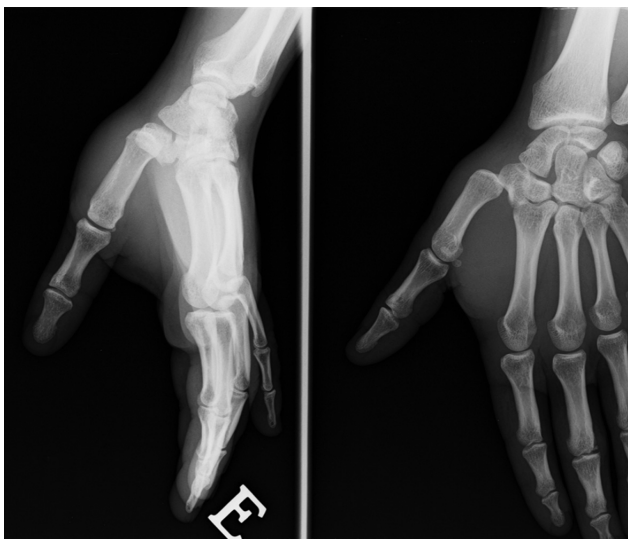


Fig. 1 Luxação carpometacarpal isolada do polegar.

Ele se apresentou no departamento de emergência reclamando de dor, deformidade, e edema no polegar esquerdo.

Os raios-x oblíquo e anteroposterior da mão revelaram luxação isolada da articulação trapézio-metacárpica (▶**Fig. 1**).

A redução fechada foi feita facilmente, e a articulação foi imobilizada com gesso e tala por 4 semanas.

Na consulta de seguimento de 3 meses, o paciente estava assintomático, sem sinais de instabilidade, e apresentou amplitude de movimento completa e força de aperto normal.

O raio-x de seguimento após 6 meses não mostrou qualquer sinal de subluxação ou mudanças degenerativas articulares (▶**Fig. 2**).

Relato de caso 2

Um homem de 56 anos de idade foi admitido no departamento de emergência após cair e lesionar a mão esquerda durante um jogo de futebol.

Ele reclamou de dor e deformidade do polegar esquerdo. As radiografias anteroposterior, lateral, e oblíqua da mão evidenciaram luxação trapeziometacarpal sem sinais de fratura (▶**Fig. 3**).

Foram feitas redução fechada, fixação com fios Kirshner, e imobilização com gesso sob anestesia geral (▶**Fig. 4**). A imobilização foi desfeita após 5 semanas, e o paciente começou a reabilitação funcional.

O raio-x de seguimento após 1 ano mostrou subluxação trapeziometacarpal, e instabilidade dorsal-volar foi evidenciada no exame clínico (▶**Fig. 5**). Indicou-se redução aberta com reconstrução capsular-ligamentar, mas o paciente recusou tratamento cirúrgico.

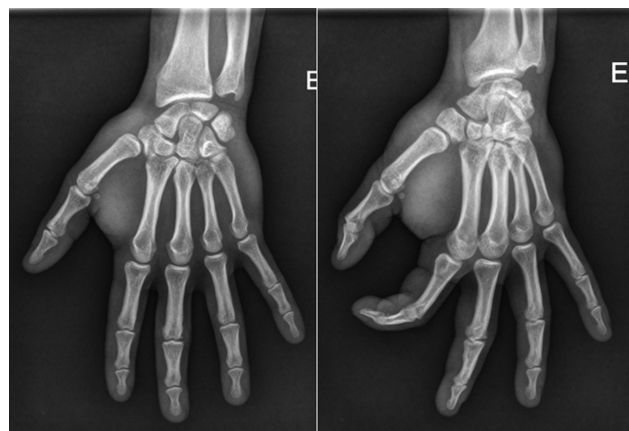

Fig. 2 Consulta de seguimento após 6 meses.

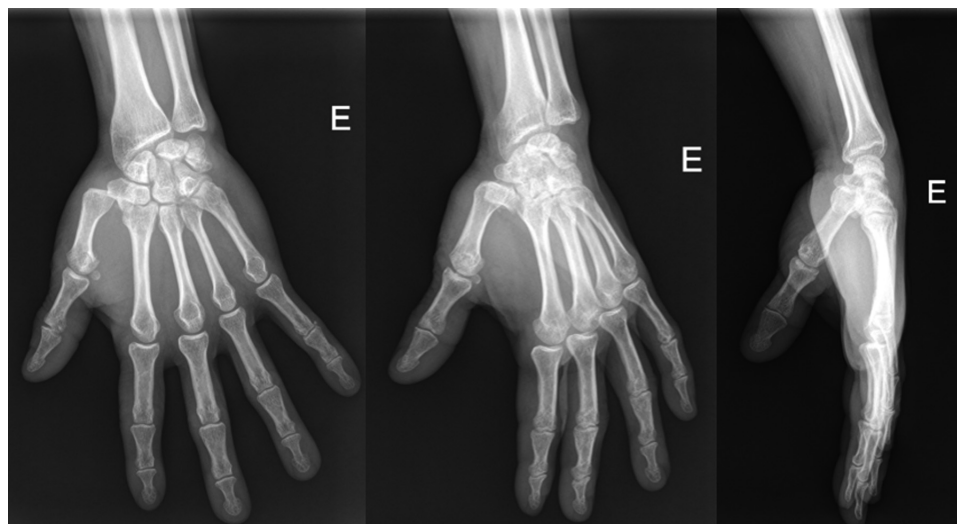

Fig. 3 Luxação trapeziometacarpal isolada.

Discussão

A primeira articulação carpometacarpal apresenta uma configuração única que permite uma ampla gama de movimentos estáveis, incluindo flexão/extensão, abdução/adução, e oposição/retropulsão.^{1,5} Um mecanismo de torque “screw-home” (rotação metacarpal interna, tensionamento dos ligamentos dorsorradiais e trava do bico volar do metacarpo no trapézio) é responsável pela força dinâmica que transforma uma articulação estática flácida em um articulação estável congruente em oposição, o que permite movimentos de aperto e pegada fortes.¹ A estabilidade da articulação depende da congruência articular, da integridade capsular, e do funcionamento dos ligamentos volar/dorsal.⁴

Há muita controvérsia na literatura sobre quais dos 16 ligamentos existentes é um estabilizador mais importante para a articulação trapeziometacarpal. Inicialmente, o ligamento

anterior oblíquo foi considerado o estabilizador primário, mas, posteriormente, Harvey e Bye¹¹ e Pagalidis et al.¹² defenderam que o ligamento mais importante era o posterior oblíquo. O maior estudo cadavérico realizado por Strauch et al.¹³ mostrou que o complexo de ligamento dorsorradial é o maior responsável pela estabilidade articular, confirmando o que Shah e Patel¹⁴ disseram em 1983. Os dois pacientes apresentaram luxação dorsal, mas os autores não puderam especificar que ligamento foi rompido porque eles usaram técnicas de tratamento fechado.

Os raios-x de mão ou polegar normalmente são suficientes para diagnosticar luxação carpometacarpal, mas lesões associadas devem ser descartadas com cuidado. A tomografia computadorizada pode ser usada para excluir lesões ósseas associadas. Ultrassonografia e ressonância magnética são úteis para avaliar lesões ligamentares e para planejar cirurgia.⁹

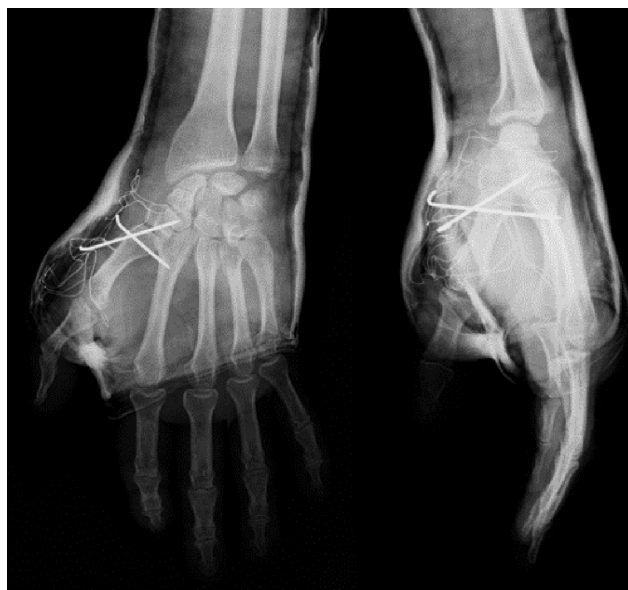

Fig. 4 Raio-x pós-operatório.

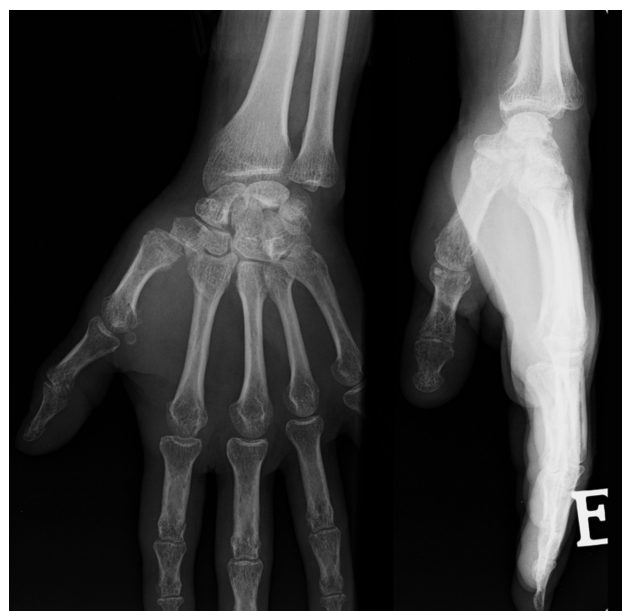

Fig. 5 Subluxação trapeziometacarpal na consulta de seguimento após 1 ano.

Tabela 1 Referências bibliográficas

Referências bibliográficas		Tratamento	Reclamações do paciente	Radiografias
Shah e Patel ¹⁴	1983	2 reduções abertas e fixação com fios Kirschner	Não	Subluxação
		1 redução fechada e fixação com fios Kirschner	Não	–
		1 redução aberta	Não	–
Chen ¹⁵	1987	1 reconstrução ligamentar	Não	–
Watt e Hopper ¹⁶	1987	9 reduções fechadas e imobilização com gesso	3 sintomas leves	2 subluxações, 1 luxação persistente
		3 reduções fechadas e fixação com fios Kirschner	2 desconfortos leves	1 subluxação
Jakobsen e Elberg ¹⁷	1988	1 redução fechada e fixação com fios Kirschner	Não	Subluxação
Simonian e Trumble ¹⁸	1996	8 reduções fechadas e fixação com fios Kirschner	3 dor	4 subluxação
		9 reconstruções ligamentares	1 desconforto leve	3 aproximações articulares
Kural et al. ¹⁹	2002	1 redução fechada e imobilização com gesso	Não	–
Khan et al. ²⁰	2003	2 reduções fechadas e imobilização com gesso	Não	–
Bosmans et al. ¹	2008	Redução fechada e imobilização com gesso	Não	–
Fotiadis et al. ⁶	2010	1 reconstrução ligamentar	Não	–
Jeong et al. ⁴	2012	1 redução fechada e fixação com fios kirshner	Não	–
		1 reconstrução ligamentar	Rigidez	–
Chan ⁸	2013	1 redução fechada e imobilização com gesso	Não	–
Iyengar et al. ¹⁰		1 redução fechada e fixação com fios kirshner	Dor	Subluxação
McCarthy e Awan ⁷	2014	1 redução fechada e imobilização com gesso	Não	–
Ansari et al. ⁹	2014	3 reconstruções ligamentares	1 dor leve	–
Annappa et al. ³	2015	1 reconstrução ligamentar	Não	–
Lahiji et al. ⁵	2015	5 reconstruções ligamentares	Não	–
		1 redução fechada e imobilização com gesso	Não	–
Slocum et al. ²¹	2019	1 redução fechada e imobilização com gesso	Não	–

O tratamento de escolha para esse tipo de lesão ainda está sendo debatido (► **Tabela 1**).^{1,4-10,14-21} A redução fechada e a imobilização são defendidas por alguns autores, tais como Kahn et al.²⁰ e Bosmans et al.,¹ que mostraram bom resultado funcional sem recorrência de instabilidade, como os autores descreveram no primeiro caso clínico. A redução fechada com fixação com fios Kirschner é uma técnica que apresenta resultados variáveis, com alguns casos de subluxação e instabilidade no seguimento, similares ao paciente referenciado no caso clínico 2. A redução aberta e o reparo ou reconstrução capsular e dos ligamentos são descritos por diversos autores com técnicas diferentes, mas são insuficientes como recomendação de tratamento cirúrgico primário.²²

Os autores acham que uma avaliação cuidadosa da instabilidade após a redução fechada é essencial para a escolha do tratamento. Khan et al.²⁰ defendem que a impossibilidade de manter a redução fechada, instabilidade aguda, inchaço significativo, ou apresentação tardia são indicações para tratamento cirúrgico.

Uma abordagem cirúrgica gradual pode ser uma escolha inteligente, escolhendo reconstrução ligamentar no caso de perda de redução após fixação com fio Kirschner.

Conclusão

A luxação isolada da articulação trapézio-metacárpica é uma lesão rara que pode causar instabilidade articular e interferir com a funcionalidade normal da mão, podendo resultar em mudanças articulares degenerativas.

A literatura atual é insuficiente para escolher uma opção de tratamento em relação a outra e, por isso, o melhor manejo dessa lesão é controverso. Os autores acreditam que o tratamento de escolha depende da restauração anatômica e do grau de instabilidade articular.

Suporte Financeiro

Não houve suporte financeiro de fontes públicas, comerciais, ou sem fins lucrativos.

Conflito de Interesses

Os autores declaram não haver conflito de interesses.

Referências

- 1 Bosmans B, Verhofstad MH, Gosens T. Traumatic thumb carpometacarpal joint dislocations. *J Hand Surg Am* 2008;33(03):438–441
- 2 McCarley M, Foreman M. Chronic Carpometacarpal Dislocation of the Thumb: A Case Report and Review of the Literature. *JBJS Case Connect* 2018;8(03):e49
- 3 Annappa R, Kotian P, P JA, Mudiganty S. Ligamentous Reconstruction of Traumatic Dislocation of Thumb Carpometacarpal Joint: Case Report and Review of Literature. *J Orthop Case Rep* 2015;5(04):79–81
- 4 Jeong C, Kim HM, Lee SU, Park IJ. Bilateral carpometacarpal joint dislocations of the thumb. *Clin Orthop Surg* 2012;4(03):246–248
- 5 Lahiji F, Zandi R, Maleki A. First Carpometacarpal Joint Dislocation and Review of Literatures. *Arch Bone Jt Surg* 2015;3(04):300–303
- 6 Fotiadis E, Svarnas T, Lyrtzis C, Papadopoulos A, Akritopoulos P, Chalidis B. Isolated thumb carpometacarpal joint dislocation: a case report and review of the literature. *J Orthop Surg Res* 2010;5:16
- 7 McCarthy CM, Awan HM. Trapeziometacarpal dislocation without fracture. *J Hand Surg Am* 2014;39(11):2292–2293
- 8 Chan Y. A painful thumb. *BMJ Case Rep* 2013;2013:bcr2013009349
- 9 Ansari MT, Kotwal PP, Morey VM. Primary repair of capsuloligamentous structures of trapeziometacarpal joint: A preliminary study. *J Clin Orthop Trauma* 2014;5(04):185–192
- 10 Iyengar K, Gandham S, Nadkarni J, Loh W. Modified Eaton-Littler's Reconstruction for Traumatic Dislocation of the Carpometacarpal Joint of the Thumb-A Case Report and Review of Literature. *J Hand Microsurg* 2013;5(01):36–42
- 11 Harvey FJ, Bye WD. Bennett's fracture. *Hand* 1976;8(01):48–53
- 12 Pagalidis T, Kuczynski K, Lamb DW. Ligamentous stability of the base of the thumb. *Hand* 1981;13(01):29–36
- 13 Strauch RJ, Behrman MJ, Rosenwasser MP. Acute dislocation of the carpometacarpal joint of the thumb: an anatomic and cadaver study. *J Hand Surg Am* 1994;19(01):93–98
- 14 Shah J, Patel M. Dislocation of the carpometacarpal joint of the thumb. A report of four cases. *Clin Orthop Relat Res* 1983;(175):166–169
- 15 Chen VT. Dislocation of the carpometacarpal joint of the thumb. *J Hand Surg Br* 1987;12(02):246–251
- 16 Watt N, Hooper G. Dislocation of the trapezio-metacarpal joint. *J Hand Surg Br* 1987;12(02):242–245
- 17 Jakobsen CW, Elberg JJ. Isolated carpometacarpal dislocation of the thumb. Case report. *Scand J Plast Reconstr Surg Hand Surg* 1988;22(02):185–186
- 18 Simonian PT, Trumble TE. Traumatic dislocation of the thumb carpometacarpal joint: early ligamentous reconstruction versus closed reduction and pinning. *J Hand Surg Am* 1996;21(05):802–806
- 19 Kural C, Malkoç M, Uğraş AA, Sen A. [Isolated carpometacarpal dislocation of the thumb: a case report]. *Acta Orthop Traumatol Turc* 2002;36(05):446–448
- 20 Khan AM, Ryan MG, Teplitz GA. Bilateral carpometacarpal dislocations of the thumb. *Am J Orthop* 2003;32(01):38–41
- 21 Slocum AMY, Lui TH. Isolated first carpometacarpal joint dislocation managed with closed reduction and splinting. *BMJ Case Rep* 2019;12(03):e228715
- 22 Eaton RG, Littler JW. Ligament reconstruction for the painful thumb carpometacarpal joint. *J Bone Joint Surg Am* 1973;55(08):1655–1666