


Hemangioma intramuscular: Uma causa rara de omalgia*

Intramuscular Hemangioma: A Rare Cause of Omalgia*

Pedro M. Guedes¹ Nuno A. Saldanha¹ Pedro M. Matos¹ Francisco S. Carvalho¹ Graça Veiga¹ Pedro Norton¹

¹Médico, Departamento de Medicina do Trabalho, Centro Hospitalar Universitário São João, Serviço de Saúde Ocupacional, Porto, Portugal

Endereço para correspondência Pedro M. Guedes, M.D., Rua Sacadura Cabral 116 1° Esquerdo, 4050-529, Porto, Portugal (e-mail: pedro.moura.guedes@gmail.com).

Rev Bras Ortop 2023;58(4):e676–e680.

Resumo

Os hemangiomas intramusculares (HIs) são tumores benignos de tecidos moles que representam menos de 1% de todos os hemangiomas. Esta entidade clínica raramente é considerada como diagnóstico diferencial nos casos de dor musculoesquelética. Uma paciente do sexo feminino, de 38 anos de idade, saudável, se apresentou ao nosso consultório com queixa de omalgia esquerda, com 8 meses de evolução, que limitava suas atividades diárias. Ela relatou o aparecimento de tumefação 4 meses antes da consulta. A paciente estava medicada com analgésico e antiinflamatório sem melhoria clínica. Ao exame objetivo, ela apresentava limitação da abdução do ombro esquerdo (0–90°). A paciente foi submetida a uma ressonância nuclear magnética (RNM) na qual foi detectada uma formação nodular bem circunscrita no músculo deltoide,. Em seguida, foi realizada uma biópsia que confirmou o diagnóstico de hemangioma. A paciente foi então encaminhada para a realização de escleroterapia. Os HIs normalmente são observados em pacientes jovens. O exame padrão-ouro para o diagnóstico é a RNM, que muitas vezes torna a realização de biópsia desnecessária. Em muitos casos, os HIs são assintomáticos e tendem a involuir com o tempo. Apesar da baixa frequência desta entidade clínica, é importante colocá-la como hipótese de diagnóstico em casos de dor crônica dos membros em pacientes jovens com má resposta terapêutica a antiinflamatórios e analgesia.

Palavras-chave

- ▶ hemangioma intramuscular
- ▶ músculos
- ▶ doenças musculares
- ▶ saúde ocupacional
- ▶ omalgia

Abstract

Intramuscular hemangiomas (IHs) are benign soft-tissue tumors that represent less than 1% of all hemangiomas. This clinical entity is rarely considered as a differential diagnosis in cases of musculoskeletal pain. A healthy 38-year-old woman presented to

* Trabalho desenvolvido no Centro Hospitalar Universitário São João, Serviço de Saúde Ocupacional, Porto, Portugal.

recebido
06 de Junho de 2020
aceito
17 de Setembro de 2020

DOI <https://doi.org/10.1055/s-0040-1722588>.
ISSN 0102-3616.

© 2021. Sociedade Brasileira de Ortopedia e Traumatologia. All rights reserved.

This is an open access article published by Thieme under the terms of the Creative Commons Attribution-NonDerivative-NonCommercial-License, permitting copying and reproduction so long as the original work is given appropriate credit. Contents may not be used for commercial purposes, or adapted, remixed, transformed or built upon. (<https://creativecommons.org/licenses/by-nc-nd/4.0/>)

Thieme Revinter Publicações Ltda., Rua do Matoso 170, Rio de Janeiro, RJ, CEP 20270-135, Brazil

Keywords

- ▶ intramuscular hemangioma
- ▶ muscles
- ▶ muscular diseases
- ▶ occupational health
- ▶ omalgia

our office with complaint of left omalgia, with 8 months of evolution, limiting her daily activities. She reported the appearance of tumefaction in the previous 4 months. She was medicated with analgesic and antiinflammatory drugs with no clinical improvement. The objective examination showed limitation of left shoulder abduction (0–90°). The patient underwent a magnetic resonance imaging (MRI), in which a well-circumscribed nodular formation was detected in the deltoid muscle. Then, she underwent a biopsy, which confirmed the diagnosis of hemangioma. The patient was referred for sclerotherapy. Intramuscular hemangiomas are usually observed in young patients. The gold-standard examination for diagnosis is MRI, which often forestalls the need for a biopsy. In many cases, IHs are asymptomatic and tend to involute over time. Despite the low frequency of this clinical entity, it is important to place it as a diagnostic hypothesis in cases of chronic pain of the limbs in young patients with poor therapeutic response to antiinflammatory drugs and analgesia.

Introdução

Os hemangiomas são uma variante de tumores benignos dos tecidos moles que se caracterizam por proliferações anormais de tecidos vasculares; os hemangiomas intramusculares (HIs) são raros (< 1% de todos os hemangiomas), sendo a sua maioria congênitos, normalmente detectados em pacientes mais jovens (90% antes dos 30 anos) e, em muitos casos, tendem a involuir espontaneamente com o tempo.^{1–3} Os HIs raramente são considerados como diagnóstico diferencial nos casos de dor musculoesquelética. Normalmente, estão associados à dor crônica com o aparecimento de tumefação associada, e tendem a agravar a sintomatologia com os esforços podendo, em alguns casos, limitar as atividades do cotidiano.^{4–6}

Descrição do caso

Uma paciente do sexo feminino, de 38 anos de idade, funcionária administrativa num hospital terciário, sem antecedentes pessoais relevantes, se apresentou ao nosso consultório com queixa de dor na vertente anterior do ombro esquerdo, com 8 meses de evolução, causando limitações nas suas atividades diárias, tanto no trabalho como na prática de esportes. Ela relatou, ainda, o aparecimento de tumefação no local 4 meses antes da consulta. A paciente havia sido medicada com analgésico e antiinflamatório sem melhoria clínica. Ela associava os sintomas a más posturas e a movimentos repetitivos com o membro superior que realizava durante a sua atividade profissional. Ao exame objetivo, a paciente apresentava limitação dos movimentos do membro superior esquerdo (MSE), nomeadamente da abdução do ombro (0–90°), com dor à palpação local. A paciente foi submetida à uma ressonância nuclear magnética (RNM) na qual foi detectada uma formação nodular relativamente bem circunscrita no músculo deltoide. Esta formação era heterogênea e media 16 × 16 mm no plano axial e 45 mm de maior eixo no plano coronal (–Figs. 1 e 2). Após discussão do caso com o serviço de radiologia devido à ausência de características específicas nos exames de imagem complementares

(combinação de lesões vasculares com elementos não vasculares como tecido adiposo), optou-se por caracterização histológica através de biópsia. Esta demonstrou tecido fibro-adiposo, muscular esquelético e fragmento de neoplasia vascular, confirmando, desta maneira, o diagnóstico de hemangioma. A paciente foi encaminhada para a consulta de radiologia de intervenção onde foi proposta a realização de escleroterapia (▶ Fig. 3). Um mês após a realização da escleroterapia, a paciente relatou uma melhoria da sintomatologia, nomeadamente, das amplitudes articulares do ombro esquerdo (0–150°) e diminuição das limitações nas atividades cotidianas.

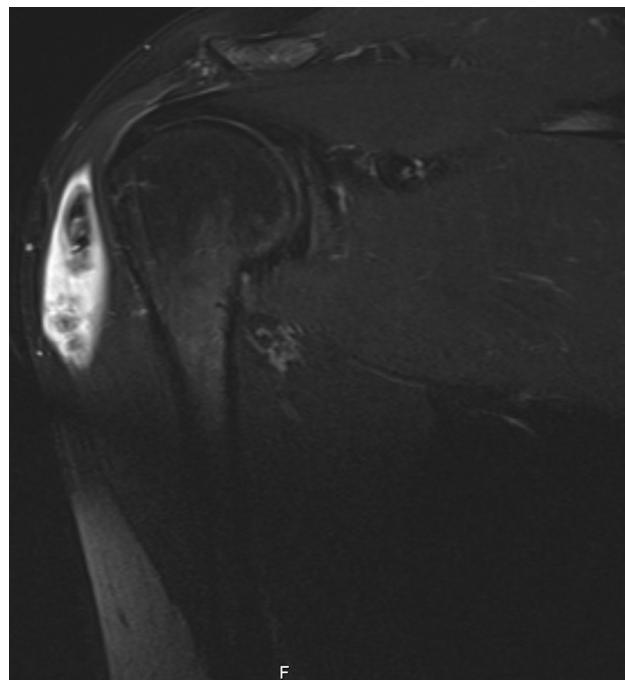


Fig. 1 Ressonância magnética de hemangioma intramuscular do deltoide.

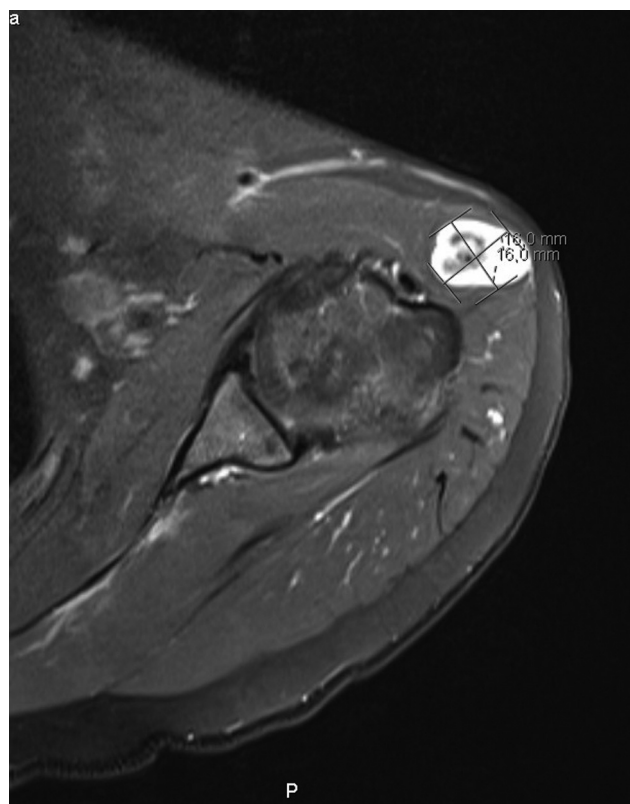


Fig. 2 Ressonância magnética de hemangioma intramuscular do deltoide.

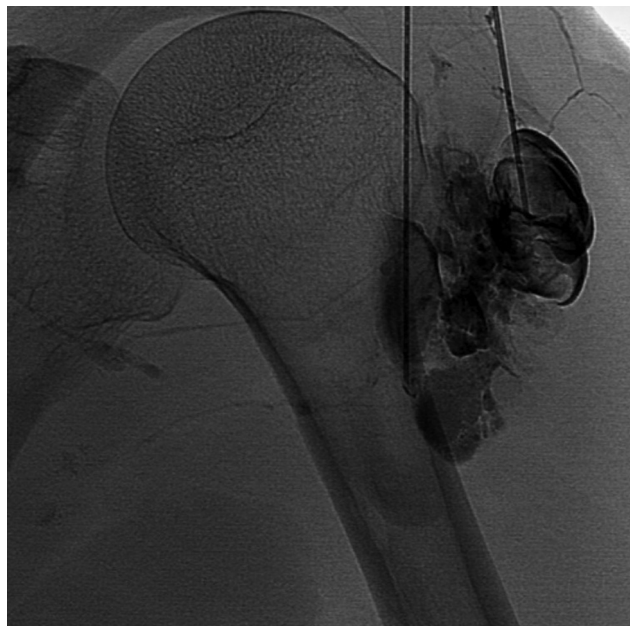

Fig. 3 Técnica de escleroterapia para o tratamento de hemangioma intramuscular.

Discussão

Os hemangiomas intramusculares, normalmente, são observados em idades jovens (antes dos 30 anos) e estão quase sempre associados a uma tumefação palpável. Apesar de ser

uma entidade rara, é algo a ter em conta como diagnóstico diferencial em casos de dor musculoesquelética, principalmente nos membros superiores e inferiores, e em idades jovens.⁴⁻⁶ O exame padrão-ouro para o diagnóstico é a RMN, mas a realização de ecografia é algo que pode ser útil num diagnóstico inicial. A realização de biópsia aspirativa por agulha grossa deve ser realizada nos casos em que não se consegue confirmar o diagnóstico por exames de imagem.⁷ A dor e a limitação das atividades do dia a dia são os principais fatores que influenciam o modo de tratamento. O uso de antiinflamatórios e analgésicos, bem como a fisioterapia, são modos de tratamento normalmente usados em casos leves.⁸ Deve se levar em consideração que a realização de esforços excessivos com o membro pode agravar a sintomatologia devido à vasodilatação. As opções de tratamento dos HIs podem ir desde um tratamento conservador, dada a possibilidade de regressão espontânea destes ao longo do tempo, até tratamento cirúrgico nos casos de dor persistente e muito incapacitante, deformidades estéticas, compressão neurovascular, efeitos de compressão local causando necrose da pele ou suspeita de malignidade. A escleroterapia é uma forma alternativa de tratamento, quando há má resposta ao tratamento conservador e ausência de critérios de cirurgia. Este procedimento intravascular através do uso de agentes esclerosantes que causam a trombose vascular e dano endotelial, levando à endofibrose e obliteração vascular permite, em muitos casos, uma regressão completa destes tumores.^{1,3,9,10} Uma outra forma de tratamento consiste na combinação da cirurgia com a embolização 2 a 3 dias antes, que, normalmente, é usada em lesões mais complexas, infiltrativas e recorrentes.⁵

Apesar da baixa frequência desta entidade clínica, é importante colocá-la como hipótese de diagnóstico em casos de dor crônica e limitação dos movimentos dos membros em pacientes jovens com má resposta terapêutica a antiinflamatórios e analgesia.

Suporte Financeiro

Os autores declaram que não receberam apoio financeiro para a pesquisa, autoria e/ou publicação deste artigo

Conflito de Interesses

Os autores declaram não haver conflito de interesses.

Referências

- 1 Cohen AJ, Youkey JR, Clagett GP, Huggins M, Nadalo L, d'Avis JC. Intramuscular hemangioma. *JAMA* 1983;249(19):2680-2682
- 2 Ramon F. Tumors and Tumorlike Lesions of Blood Vessels. In: De Schepper AM, Parizel PM, De Beuckeleer L, Vanhoenacker F, eds. *Imaging of Soft Tissue Tumors* [Internet]. Berlin, Heidelberg: Springer Berlin Heidelberg; 2001 [citado 10 de Janeiro de 2020]. p. 225-44. Disponível em: http://link.springer.com/10.1007/978-3-662-07856-3_13
- 3 Wierzbicki JM, Henderson JH, Scarborough MT, Bush CH, Reith JD, Clugston JR. Intramuscular hemangiomas. *Sports Health* 2013;5(05):448-454
- 4 Wild AT, Raab P, Krauspe R. Hemangioma of skeletal muscle. *Arch Orthop Trauma Surg* 2000;120(3-4):139-143

- 5 Fergusson IL. Haemangiomata of skeletal muscle. *Br J Surg* 1972; 59(08):634–637
- 6 Kryzak TJ Jr, DeGroot H 3rd. Adult onset flatfoot associated with an intramuscular hemangioma of the posterior tibialis muscle. *Orthopedics* 2008;31(03):280
- 7 Mitsionis GI, Pakos EE, Kosta P, Batistatou A, Beris A. Intramuscular hemangioma of the foot: A case report and review of the literature. *Foot Ankle Surg* 2010;16(02):e27–e29
- 8 Scott JES. Haemangiomata in skeletal muscle. *Br J Surg* 1957;44 (187):496–501
- 9 Brown RA, Crichton K, Malouf GM. Intramuscular haemangioma of the thigh in a basketball player. *Br J Sports Med* 2004;38(03):346–348
- 10 Liu Y, Li R, Liu Z, Wang S, Lu L. Intramuscular hemangioma within the biceps brachii causing the limitations of elbow extension and forearm pronation: A case report. *Medicine (Baltimore)* 2019;98 (05):e14343

