

VIA DE ACESSO ANTEROLATERAL MINIMAMENTE INVASIVA PARA AS ARTROPLASTIAS TOTAIS DE QUADRIL

MINIMALLY INVASIVE ANTEROLATERAL ACCESS ROUTE FOR TOTAL HIP ARTHROPLASTY

Rogério Naim Sawaia¹, Antonio Felipe Martensen Galvão², Fernando Machado Oliveira², Guilherme Rondinelli Secunho², Geraldo Vilela Filho³

RESUMO

Objetivo: O estudo apresenta uma via de acesso anterolateral minimamente invasiva e verifica se esta via permite realizar a artroplastia total de quadril sem comprometer a qualidade do posicionamento dos implantes, mantendo-se a integridade da musculatura glútea. **Método:** Realizou-se um estudo retrospectivo de 260 pacientes, 18 bilateral perfazendo um total de 278 quadris, sendo 186 do sexo feminino e 74 masculino, com idade média de 62 anos, portadores de osteoartrose, submetidos à artroplastia total de quadril não cimentada, metal-metal ou metal-polietileno, no período de outubro de 2004 a dezembro de 2007. Utilizou-se uma via de acesso anterolateral minimamente invasiva, medindo aproximadamente 7 a 10cm variando de acordo com a massa corpórea e o tamanho da cabeça femoral. Os pacientes foram avaliados clinicamente quanto à idade, sexo, presença do sinal de Trendelenburg e, radiograficamente, quanto ao posicionamento acetabular e femoral. **Resultados:** Verificou-se uma inclinação acetabular entre 30° e 40° em 78 pacientes, entre 41° e 50° em 189, e 11 casos com 51° ou mais. Quanto ao posicionamento femoral na incidência anteroposterior obteve-se posição central em 209 casos, 41 em valgo e 28 em varo. No perfil, observaram-se 173 centrais, 67 anteriores e 38 posteriores. O tempo cirúrgico foi, em média, de 63 minutos. Como complicações, houve cinco casos de infecção, três casos de trombose venosa profunda, dois casos de luxação do quadril, 80 casos de alongamento de membros inferiores e cinco casos de encurtamento do membro operado. Verificou-se a presença de Trendelenburg em quatro casos, um dos casos com lesão do nervo glúteo superior. **Conclusão:** A via de acesso anterolateral minimamente invasiva permite realizar a artroplastia total de quadril sem comprometer o posicionamento dos implantes, mantendo a integridade da musculatura glútea.

Descritores – Osteoartrite/cirurgia; Artroplastia de Quadril; Procedimentos Cirúrgicos Minimamente Invasivos

ABSTRACT

Objective: The aim of this study was to present a minimally invasive anterolateral access route and to ascertain whether this enables total hip replacement without compromising the quality of the implant positioning, while maintaining the integrity of the gluteus muscles. **Method:** A retrospective study was conducted on 260 patients (186 females and 74 males) of average age 62 years. There were 18 bilateral cases, thus totaling 278 hips. All the patients had osteoarthritis and had undergone non-cemented total hip arthroplasty (metal-metal or metal-polyethylene) between October 2004 and December 2007. A minimally invasive anterolateral access route was used, measuring 7 to 10 cm in length, according to body weight and the size of the femoral head. The patients were assessed clinically regarding age, sex and presence of the Trendelenburg sign, and radiologically regarding acetabular and femoral positioning. **Results:** The acetabular inclination was between 30° and 40° in 78 patients, between 41° and 50° in 189 patients, and 51° or over in 11 patients. On anteroposterior radiographs to study femoral positioning, the positioning was central in 209 cases, 41 presented valgus deviation and 28 presented varus deviation. On lateral views, 173 were central, 67 anterior and 38 posterior. The mean duration of the procedure was 63 minutes. Regarding complications, there were five cases of infection, three of deep vein thrombosis, two of hip dislocation, 80 of lengthening of the lower limbs and five of shortening of the operated limb. The Trendelenburg sign was present in four cases, of which one showed superior gluteal nerve injury. **Conclusion:** The minimally invasive anterolateral access route made it possible to perform total hip arthroplasty without compromising the positioning of the implants, thereby maintaining the integrity of the gluteus muscles.

Keywords – Osteoarthritis/surgery; Arthroplasty, Hip; Surgical Procedures, Minimally Invasive

1 – Médico Ortopedista, Especialista em Cirurgia do Quadril, Chefe do Grupo de Quadril no Hospital Municipal Antonio Giglio (HMAG-Osasco-SP), Médico Efetivo do Hospital Samaritano-SP.

2 – Médico Ortopedista, Preceptor da Residência Médica em Ortopedia e Traumatologia e Assistente do Grupo de Quadril, do Hospital Municipal Antonio Giglio (HMAG-Osasco-SP).

3 – Médico Ortopedista, Especialista em Cirurgia do Quadril do Hospital Municipal Antonio Giglio (HMAG-Osasco-SP).

Trabalho realizado no Hospital Municipal Antonio Giglio-Osasco-SP (Chefe do serviço: Dr. Marcelo Ubrajara Carneiro) e Hospital Samaritano-SP.

Correspondência: Rua Capote Valente, 154 ap. 61 – Bairro Jardim América – 05409-000 – São Paulo, SP. E-mail: rsawaia@superig.com.br / antoniogalvao@hotmail.com

Trabalho recebido para publicação: 18/08/10, aceito para publicação: 30/11/09.

INTRODUÇÃO

A artroplastia total do quadril teve sua popularização na década de 1960, através de Charnley⁽¹⁾. Desde então, vem sendo aperfeiçoada através da melhoria dos implantes, desenvolvimento de novos materiais e instrumentais mais precisos, além de melhorias na técnica de cimentação, tornando a artroplastia uma das cirurgias mais eficientes dentro da ortopedia, com altos índices de satisfação⁽²⁾. Porém, a busca por melhores materiais de implante não diminuiu consideravelmente a agressão sofrida pelos pacientes submetidos a este tipo de procedimento.

Atualmente, existe uma crescente preocupação por parte dos cirurgiões em diminuir o risco da cirurgia, buscando uma técnica de menor agressão tecidual, menor sangramento, a fim de diminuir o tempo cirúrgico, o tempo de internação, evitar transfusão sanguínea e reabilitar os pacientes o mais rápido possível. Ao se analisar as vias de acesso mais utilizadas atualmente, como a anterolateral de Watson Jones⁽³⁾, a lateral de Hardinge⁽⁴⁾ e a posterior, pode-se verificar que essas incisões variam em torno de 20cm de extensão. Atualmente, existe uma tendência de se realizar as artroplastias totais de quadril através de incisões minimamente invasivas, em torno de 8cm, utilizando uma via única⁽⁵⁾.

O objetivo deste estudo é apresentar uma via de acesso anterolateral minimamente invasiva e verificar se esta via permite realizar a artroplastia total de quadril sem comprometer a qualidade do posicionamento dos implantes, mantendo-se a integridade da musculatura glútea.

MATERIAL E MÉTODO

Foi realizado um trabalho retrospectivo com 288 pacientes operados no hospital Samaritano (São Paulo) e Hospital Municipal Antonio Giglio (Osasco-SP) no período de outubro de 2004 a dezembro de 2007, tendo sido selecionados 260 pacientes perfazendo o total de 278 quadris portadores de osteoartrose submetidos à artroplastia total de quadril não cimentada. Como critérios de inclusão foram selecionados os prontuários dos pacientes submetidos à artroplastia total sem cimento que dispunham das radiografias pré e pós-operatórias e prontuários completos que mantiveram o seguimento ambulatorial pelo menos por um ano de pós-operatório.

Foram excluídos os prontuários incompletos, pacientes submetidos à artroplastia híbridas, cimentadas, os que não mantiveram acompanhamento adequado, portadores de displasias acetabulares, tumores ósseos, fraturas, teste de Trendelenburg positivo no pré-operatório e índice de massa corpórea superior a 40 calculado seguindo os critérios da Organização Mundial de Saúde^(6,7).


Os pacientes foram avaliados clinicamente quanto à idade, sexo, presença do sinal de Trendelenburg, critérios da ASA e, radiograficamente, quanto ao posicionamento dos componentes acetabular e femoral.

Todos os pacientes foram operados pela mesma equipe cirúrgica, com técnica minimamente invasiva, através de uma incisão anterolateral.

Descrição do material

Todos os pacientes foram submetidos à artroplastia total de quadril com prótese sem cimento, metal-metal ou metal-polietileno.

O instrumental utilizado foi o convencional existente na caixa básica para próteses, associado à afastadores tipo Hohmann curvo, com diferentes larguras e angulações, afastador quadrado, fresa e impactor curvo acetabular (Figura 1).



Instrumental curvo para fresagem acetabular

- 1) Fresa acetabular curva
- 2) Impactor acetabular curvo
- 3) 2 afastadores estreitos tipo Hohmann curvo de 30° e 45°
- 4) 1 afastador largo tipo Hohmann curvo de 20°
- 5) 1 afastador quadrado com garras de 3/4/5 cm de profundidade

Figura 1 – Afastadores de profundidade curvos.

TÉCNICA CIRÚRGICA

O paciente é posicionado em decúbito lateral, preso por dois coxins, a 0° de inclinação lateral e sagital (posição neutra).

A via de acesso inicia-se a 3cm posterior e 1cm superior à saliência do grande trocanter, dirigindo-se anteriormente e distalmente com uma angulação de 45° em relação à diáfise femoral, em uma extensão de aproximadamente 7 a 10cm (Figura 2), variando de acordo com a massa corpórea e o tamanho da cabeça femoral.

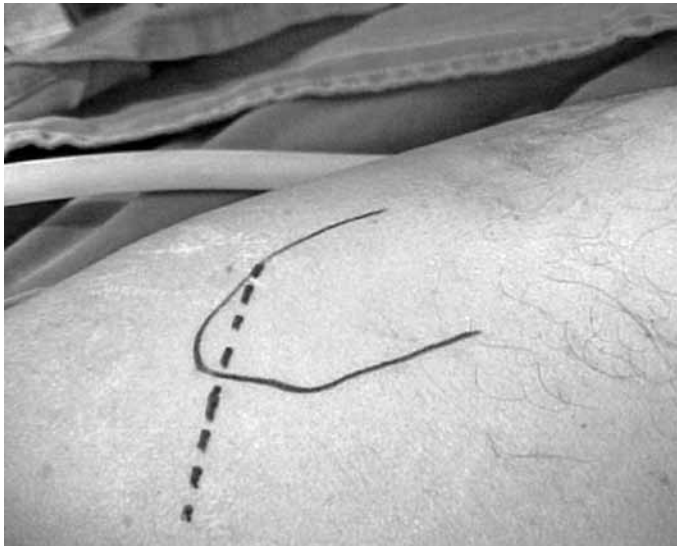

Figura 2 – A via de acesso 3cm posterior e 1cm superior à ponta do grande trocanter, dirigindo-se anteriormente a uma angulação de 45° em relação a diáfise femoral, medindo aproximadamente de 7 a 10cm.

Após a dissecação do tecido subcutâneo e a fascia lata, é realizada tenotomia de 4cm do glúteo médio na sua transição miotendínea, iniciando de medial para lateral. É realizada também uma tenotomia do glúteo mínimo, e ambos são rebatidos superiormente, sem realizar dissecação entre os dois músculos. A porção anterior da cápsula articular é ressecada, permitindo assim a luxação da cabeça femoral.

A osteotomia femoral é realizada a 1 ou 2cm do pequeno trocanter de acordo com o planejamento pré-operatório.

Os afastadores de Hohmann modificados são dispostos anterior e posteriormente ao rebordo acetabular, sendo que o afastador posterior afasta o grande trocanter, permitindo a total visualização da cavidade acetabular.

O acetábulo então é fresado, utilizando-se a fresa curva. Em seguida é realizado o posicionamento da copa acetabular (Figura 3).




Figura 3 – Posicionamento da copa acetabular.

O preparo do fêmur inicia-se com posicionamento do membro inferior em flexão de 90° do quadril e do joelho, com o máximo possível de rotação externa e adução. O afastador do trocanter é posicionado na face posterior da região trocantérica, possibilitando assim a visualização completa do terço proximal do fêmur. É então realizada a fresagem femoral e colocação do implante femoral. Após isso realizado, faz-se o teste de estabilidade com a cabeça provisória e só então é colocado o componente definitivo e, por fim, executa-se o fechamento por planos, colocando-se um dreno de sucção. No pós-operatório, o paciente inicia fisioterapia motora no primeiro dia e treino de marcha no segundo dia. O dreno é retirado 24 horas após a cirurgia.

AVALIAÇÃO DOS PACIENTES

Os pacientes foram submetidos à avaliação pré e pós-operatória. Na avaliação pré-operatória foram avaliados pelos critérios da ASA⁽⁸⁾ para definir a condição clínica. Foram avaliados também quanto ao sexo e idade e submetidos ao teste de Trendelenburg. Para isso, o examinador posiciona-se atrás do paciente, solicitando ao mesmo que flexione um dos joelhos mantendo o quadril em extensão (assim eliminando a ação do músculo psoas). Se houver insuficiência do músculo glúteo médio, observa-se a queda da crista ilíaca do mesmo lado por incompetência da musculatura glútea contralateral em se contrair e elevar a pelve⁽⁹⁾.

Na avaliação pós-operatória, o tempo cirúrgico foi medido do início da incisão até o fechamento total da pele. O período de internação foi calculado desde a admissão até o dia da alta hospitalar. Todos os pacientes foram acompanhados ambulatorialmente com

15/30/60/90/180/360 dias, com a finalidade de avaliar cicatrização, marcha, integração do implante e sinal de Trendelenburg. Foram avaliadas as radiografias pós-operatórias, nas seguintes incidências: bacia anteroposterior e quadril anteroposterior e perfil.

O posicionamento do acetábulo foi medido na radiografia anteroposterior da bacia, baseando-se em retas traçadas na linha dos ísquios e no rebordo acetabular. Pela intersecção das retas foi medido o ângulo de posicionamento do acetábulo. O posicionamento femoral foi calculado através de uma reta traçada no eixo longitudinal do fêmur, tanto na radiografia em anteroposterior quanto em perfil, e uma reta no centro da prótese, obtendo um ângulo entre as retas que assim define o posicionamento do implante em central, varo ou valgo.

RESULTADOS

Um total de 260 pacientes (278 quadris) com diagnóstico inicial de osteoartrose foi submetido à artroplastia total de quadril não cimentadas, 186 do sexo feminino e 74 masculino, com idade mínima de 52 anos e máxima de 82 anos, com média de 62 anos (Quadro 1). Foi encontrado teste de Trendelenburg positivo em quatro casos, os quais foram submetidos à eletroneuromiografia. Apenas um paciente apresentou eletroneuromiografia positiva, confirmando lesão do nervo glúteo superior. Nesse paciente ocorreu um alongamento do membro inferior de 3,5cm. Quanto à inclinação acetabular, 78 pacientes ficaram entre 30° e 40°, 189 entre 41° e 50° e 11 casos com 51° ou mais (Quadro 2). Quanto ao posicionamento femoral na incidência anteroposterior, obteve-se posição central em 209 casos, 41 em valgo e 28 em varo. No perfil, houve 173 centrais, 67 anteriores e 38 posteriores (Figura 4).

Quadro 1 – Total de quadris quanto ao sexo e idade.

Total de pacientes	260
Total de quadris	278
Masculino	74
Feminino	186
Média de idade	62

Quadro 2 – Total de pacientes em relação à inclinação acetabular.

Total de pacientes	Inclinação acetabular
78	30° a 40°
189	41° a 50°
11	> 51°

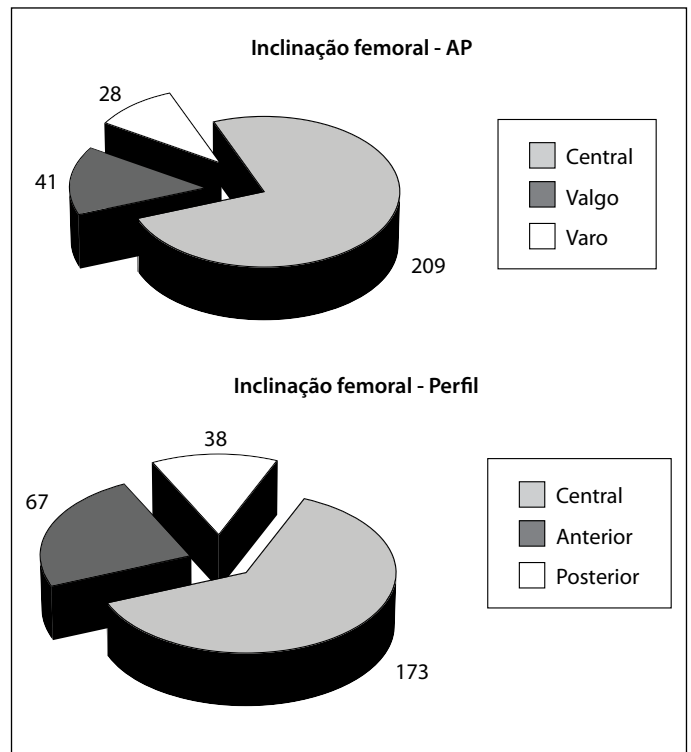


Figura 4 – Posicionamento femoral nas incidências anteroposterior e perfil.

Como complicações, constataram-se cinco casos de infecção, dos quais dois foram submetidos à limpeza cirúrgica com melhora total do quadro, três tiveram que ser submetidos à limpeza cirúrgica com colocação de espaçador e realização de prótese total de quadril em segundo tempo. Houve três casos de trombose venosa profunda, confirmados por ecodoppler venoso colorido, e dois casos de luxação do quadril. Foram encontrados 80 casos de alongamento de membros inferiores com valores menores que 0,5cm, sendo que apenas sete apresentaram alongamento maior que 2cm. Observou-se também cinco casos de encurtamento do membro operado, porém todos com menos de 1cm, resultados estes encontrados também na literatura⁽¹⁰⁻¹²⁾.

DISCUSSÃO

A partir de 2002⁽¹³⁾ começaram a ser popularizadas as técnicas minimamente invasivas para a artroplastia total de quadril, divulgadas pela mídia leiga em artigos da internet e jornais, assim como em revistas especializadas, nas quais houve um grande aumento de publicações sobre essas novas técnicas. Isso favoreceu a procura tanto pelos cirurgiões quanto pelos pacientes pela mini-incisão, cuja promessa era de uma cirurgia menos agressiva com pouca dor e recuperação mais rápida.

Os pacientes candidatos à artroplastia de quadril através de informações colhidas pela internet praticamente forçaram os cirurgiões a buscar incisões menores e se tornou frequente a competição entre os cirurgiões pela menor incisão⁽¹⁴⁾.

Obviamente, como toda técnica nova, ao longo da curva de aprendizado, ocorreram complicações, como falhas no posicionamento dos implantes, necrose da borda cirúrgica com aumento do índice de infecção, luxações, sangramento oculto e discrepância dos membros^(15,16) e, no início da curva de aprendizado, era frequente os cirurgiões iniciarem com uma pequena incisão de pele, terminando com incisões maiores, levando a maior lesão tecidual devido às dificuldades proporcionadas pela diminuição da via de acesso. A literatura veio comprovar esses fatos, acabando então com a euforia, levando os cirurgiões a repensarem essa técnica que trouxe à tona as complicações que já haviam sido superadas pelas técnicas convencionais. Analisando estes fatos de maneira criteriosa, destacou-se em primeiro lugar a curva de aprendizado. Naturalmente, toda técnica nova exige uma fase de treinamento, quando o índice de erro é maior, devido à dificuldade na visualização de pontos de referência, até então facilmente encontrados nas vias tradicionais e que ficam obscurecidos com as vias minimamente invasivas, mesmo nas mãos de cirurgiões habilidosos, porém ainda condicionados a uma via de acesso de 20cm.

Outro ponto importante é dos instrumentos utilizados para a realização da prótese, não especificamente os implantes, mas o instrumental utilizado. Devido à proporção menor da incisão, os instrumentos também necessitam de ajustes para facilitar a técnica minimamente invasiva para o cirurgião. Nessa série, utilizaram-se afastadores com curvatura e angulações diversas, que facilitaram a abordagem cirúrgica, assim como fresas e impactores acetabulares que auxiliaram no preparo ósseo e no posicionamento do implante. Sem esse instrumental, o acetábulo seria frequentemente posicionado com inclinação vertical.

A utilização dessa via anterolateral junto ao material especializado proporcionou um completo aproveitamento da incisão, tanto no preparo acetabular quanto no femoral, pois esta possui uma inclinação de 45° em relação à diáfise do fêmur, disponibilizando toda a extensão da via, tornando possível o preparo ósseo adequado para os implantes.

Uma constante crítica em relação ao acesso anterior e lateral é a necessidade da desinserção da musculatura abdução, principalmente do músculo glúteo médio, tam-

bém a probabilidade de lesão do nervo glúteo superior, que pode levar à insuficiência glútea, evidenciada clinicamente pela marcha claudicante e sinal de Trendelenburg. Analisando os resultados nesta série, verificou-se a presença de Trendelenburg em quatro casos (2%). Todos estes casos foram submetidos à eletroneuromiografia e constatou-se que em apenas um houve lesão do nervo glúteo superior. Há trabalhos que citam uma porcentagem de Trendelenburg positivo de até 20% após dois anos de acompanhamento⁽¹⁷⁾.

Em relação ao posicionamento dos implantes, observou-se média de 41°-50° de inclinação acetabular, o que mostra índice dentro da média ideal encontrada na literatura⁽¹⁸⁾, tanto pelo acesso lateral direto tradicional, quanto pelo anterior⁽¹⁹⁾ e semelhante também aos resultados obtidos com uso do sistema de navegação⁽²⁰⁾. Quanto ao posicionamento femoral, constatou-se que 75% das hastes foram posicionadas de maneira ideal. Em outros acessos minimamente invasivos encontrou-se um posicionamento varo em até 12%^(21,22).

Quanto ao tempo cirúrgico, verificou-se um tempo máximo de 90 minutos e mínimo de 35 minutos, com média de 63 minutos. A literatura cita o aumento do tempo cirúrgico usando acessos tradicionais em relação ao posterior minimamente invasivo, e isso ocorreria pelo tempo destinado à abertura e fechamento dos planos cirúrgicos⁽²³⁻²⁶⁾. Citam-se também acessos anteriores com média de 60,4 minutos⁽²⁷⁾ e 75 minutos⁽¹⁸⁾. Foram encontradas também médias extremamente baixas como 37,5 minutos⁽²⁴⁾ e 57 minutos⁽²⁸⁾, nas quais o autor se beneficiou de planejamento pré-operatório para definir a osteotomia do colo femoral. Com o decorrer da prática, a mini-incisão inevitavelmente atenua o tempo cirúrgico, pois pelo seu tamanho reduzido, diminui o tempo de abertura e fechamento das partes moles⁽²⁶⁾. Observou-se que o tempo cirúrgico reduzido obviamente traz vantagens, pois reduz o tempo de anestesia, a quantidade de drogas administradas ao paciente, diminui o tempo de exposição e, conseqüentemente, o risco de infecção. O tempo cirúrgico não deve ser prolongado, porém não deverá ser o foco principal na cirurgia de artroplastia total de quadril. Entende-se que o tempo de procedimento diminui com a melhoria e a prática do cirurgião e sua equipe durante a curva de aprendizado. O principal objetivo da artroplastia ainda é a realização de uma cirurgia para restabelecer o centro de rotação e bom posicionamento dos implantes. A escolha de uma via minimamente invasiva não pode comprometer o sucesso do procedimento.

Alguns fatores de extrema importância que não foram objetos deste estudo devem ser lembrados ao discutir a mini-incisão na artroplastia total de quadril. A diminuição do sangramento, dor e do tempo de reabilitação seriam grandes vantagens ao se comparar essa abordagem cirúrgica a outras vias tradicionais. Salienta-se a importância de protocolos no preparo do paciente tanto no pré-operatório quanto na reabilitação e no controle da dor que comprovadamente traz benefícios ao paciente submetido a este tipo de cirurgia.

CONCLUSÕES

1. A via de acesso anterolateral minimamente invasiva permite realizar com segurança a consagrada cirurgia de substituição articular de quadril.
2. Não compromete a qualidade do posicionamento dos implantes, mantendo-se a integridade da musculatura glútea.
3. É de suma importância haver instrumental adequado e uma equipe cirúrgica treinada para a realização da técnica minimamente invasiva.

REFERÊNCIAS

1. Charnley J. Arthroplasty of the hip: a new operation. *Lancet*. 1961;1:1129-32.
2. Queiroz D. Mini incisão lateral para artroplastia total do quadril. *Técnicas em Ortopedia HSPE*. 2003;3(1):13-20.
3. Watson-Jones R. Fractures of the neck of the femur. *Br J Surg*. 1935/1936; 23:787-808.
4. Hardinge K. The posterolateral approach to the hip joint. *AAOS Instr Course Lect*. 1953;10:175.
5. Lester K, Helm M. Mini-incision posterior approach for hip arthroplasty. *Orthop Traumatol*. 2001;9:245-53.
6. Black D, James WP, Besser GM. Obesity. *J Roy Coll Phys London*. 1983;17(1):5-65.
7. World Health Organization regional office for Europa. Nutrition Body mass index-BMI. Disponível em: <http://www.euro.who>
8. American Society of Anesthesiologists. New classification of physical status. *Anesthesiology*. 1963;24:111.
9. Trendelenburg F. Ueber den Gang bei angeborener Hüftgelenksluxation. *Dtsch Med Wochenschr*. 1895;21:21-4
10. Glassman AH, Engh CA. The removal of porous-coated femoral hip stems. In: Callaghan JJ, Rosenberg AG, Rubash HE, editors. *The adult hip*. 2nd. Philadelphia: Lippincott Williams & Wilkins; 2007. p.1159.
11. Turula KB, Friberg O, Lindholm TS, Tallroth K, Vankka E. Leg length inequality after total hip arthroplasty. *Clin Orthop Relat Res*. 1986;(202):163-8.
12. Woolson ST. Leg length equalization during total hip replacement. *Orthopedics*. 1990;13(1):17-21.
13. Wenz JF, Gurkan I, Jibodh SR. Mini-incision total hip arthroplasty: a comparative assessment of perioperative outcomes. *Orthopedics*. 2002;25(10):1031-43.
14. Klein GR, Parvisi J, Sharkey PF, Rothman RH, Hozack WJ. Minimally invasive total hip arthroplasty: internet claims made by members of the Hip Society. *Clin Orthop Relat Res*. 2005;441:68-70.
15. Rosencher N, Kerckamp HEM, Macheras G, Munuera LM, Menichella G, Barton DM et al. Orthopedic Surgery Transfusion Hemoglobin European Overview (OSTHEO) study: blood management in elective knee and hip arthroplasty in Europe. *Transfusion*. 2003;43(4):459-69.
16. Bal BS, Haltom D, Aleto T, Barrett M. Early complications of primary total hip replacement performed with a two-incision minimally invasive technique. *J Bone Joint Surg Am*. 2005;87(11):2432-38.
17. Picado CH, Garcia FL, Marques W Jr. Damage to the superior gluteal nerve after direct lateral approach to the hip. *Clin Orthop Relat Res*. 2007;455:209-11.
18. Matta JM, Shahrardar C, Ferguson T. Single-incision anterior approach for total hip arthroplasty on an orthopaedic table. *Clin Orthop Relat Res*. 2005;441:115-24.
19. de Beer J, Petruccelli D, Zalzal P, Winemaker MJ. Single-incision, minimally invasive total hip arthroplasty: length doesn't matter. *J Arthroplasty*. 2004;19(8):945-50.
20. DiGioia AM 3rd, Plakseychuk AY, Levison TJ, Jaramaz B. Mini-incision technique for total hip arthroplasty with navigation. *J Arthroplasty*. 2003;18(2):123-8.
21. Woolson ST, Mow CS, Syquia JF, Lannin JV, Schurman DJ. Comparison of primary total hip replacements performed with a standard incision or a mini-incision. *J Bone Joint Surg Am*. 2004;86(7):1353-8.
22. McLaughlin JR, Lee KR. Total hip arthroplasty with an uncemented femoral component. Excellent results at ten-year follow-up. *J Bone Joint Surg Br*. 1997;79(6):900-7.
23. Ogonda L, Wilson R, Archbold P, Lawlor M, Humphreys P, O'Brien S et al. A minimal-incision technique in total hip arthroplasty does not improve early postoperative outcomes. A prospective, randomized, controlled trial. *J Bone Joint Surg Am*. 2005;87(4):701-10.
24. Hartzband MA. Posterolateral minimal incision for total hip replacement: technique and early results. *Orthop Clin North Am*. 2004;35(2):119-29.
25. Inaba Y, Dorr L, Wan Z, Sirianni L, Boutary M. Operative and patient care techniques for posterior mini-incision total hip arthroplasty. *Clin Orthop Relat Res*. 2005;441:104-14.
26. Vicente JRN. Estudo comparativo entre a técnica minimamente invasiva posterior e a via de acesso lateral direta nas artroplastias totais do quadril não cimentada [tese]. São Paulo: Faculdade de Medicina, Universidade de São Paulo; 2007.
27. Kennon RE, Keggi JM, Wetmore RS, Zatorski LE, Huo MH, Keggi KJ. Total hip arthroplasty through a minimally invasive anterior surgical approach. *J Bone Joint Surg Am*. 2003;85(Suppl 4):39-48.
28. Goldstein WM, Branson JJ, Berland KA, Gordon AC. Minimal-incision total hip arthroplasty. *J Bone Joint Surg Am*. 2003;85(Suppl 4):33-8.