


Cirurgia de Bristow-Latarjet: Um panorama atual do Brasil

Bristow-Latarjet Surgery: A Current Overview in Brazil

Bruno Vierno de Araujo¹ Paulo Henrique Schmidt Lara¹ Alberto de Castro Pochini¹
Benno Ejnisman¹ Eduardo Antônio de Figueiredo¹ Paulo Santoro Belangero¹

¹ Cirurgião ortopedico, Centro de Traumatologia do Esporte, Departamento de Ortopedia e Traumatologias, Escola Paulista de Medicina, Universidade Federal de São Paulo, São Paulo, Brasil

Rev Bras Ortop 2023;58(5):e734–e741.

Endereço para correspondência Bruno Vierno de Araujo, Centro de Traumatologia do Esporte, Departamento de Ortopedia e Traumatologia, Escola Paulista de Medicina, Universidade Federal de São Paulo, Rua Estado de Israel 636, Vila Clementino, São Paulo, SP, 04022-001, Brazil (e-mail: brunoviernodearaujo@yahoo.com.br).

Resumo

Objetivo Traçar um panorama atual da cirurgia de Bristow-Latarjet no Brasil.

Materiais e Métodos Estudo transversal no qual um questionário eletrônico com 26 perguntas sobre aspectos de formação, técnica cirúrgica, complicações e manejo pós-cirúrgico foi enviado a membros ativos da Sociedade Brasileira de Cirurgia do Ombro e Cotovelo (SBCOC).

Resultados Entre 20 de abril e 12 de maio de 2021, o questionário foi enviado a 845 especialistas, e obteve-se 310 respostas completas. Durante a especialização, a maior parte dos especialistas participou de até dez procedimentos de Bristow-Latarjet. A complicação mais frequente foi a fratura do enxerto, e a dificuldade técnica, o posicionamento dos parafusos. Ao todo, 50,6% já tiveram complicações no intraoperatório; 73,9% já tiveram complicações no pós-operatório; 57,1% fazem a sutura do subescapular; 99,7% indicam a imobilização no pós-operatório; e 61,9% consideram a consolidação do enxerto fundamental.

Conclusão A maior parte dos especialistas participou de até dez procedimentos de Bristow-Latarjet durante a especialização, mas 13,5% se formaram sem ter participado de nenhuma cirurgia. A complicação mais frequente foi a fratura do enxerto. A dificuldade técnica mais frequente foi o posicionamento dos parafusos. Imobilização no pós-operatório é a preferência da maioria dos participantes, que consideram fundamental a consolidação do enxerto para o retorno ao esporte. O maior número de complicações ocorreu com especialistas que obtiveram o título de 11 a 15 anos atrás. A região Sudeste é a maior formadora de especialistas e onde está concentrada a maior parte deles.

Palavras-chave

- ▶ instabilidade articular
- ▶ articulação do ombro
- ▶ luxação do ombro
- ▶ complicações pós-operatórias

Trabalho desenvolvido no Centro de Traumatologia do Esporte da Escola Paulista de Medicina, Universidade Federal de São Paulo, São Paulo, SP, Brasil.

recebido
16 de Maio de 2022
aceito
05 de Maio de 2023

DOI <https://doi.org/10.1055/s-0043-1776131>.
ISSN 0102-3616.

© 2023. Sociedade Brasileira de Ortopedia e Traumatologia. All rights reserved.

This is an open access article published by Thieme under the terms of the Creative Commons Attribution-NonDerivative-NonCommercial-License, permitting copying and reproduction so long as the original work is given appropriate credit. Contents may not be used for commercial purposes, or adapted, remixed, transformed or built upon. (<https://creativecommons.org/licenses/by-nc-nd/4.0/>)

Thieme Revinter Publicações Ltda., Rua do Matoso 170, Rio de Janeiro, RJ, CEP 20270-135, Brazil

Abstract

Objective To provide a current overview of the Bristow-Latarjet surgery in Brazil.

Materials and Methods This cross-sectional study was based on an electronic questionnaire with 26 items, which was sent to active members of the Brazilian Society of Shoulder and Elbow Surgery (Sociedade Brasileira de Cirurgia do Ombro e Cotovelo, SBCOC, in Portuguese). The questionnaire addressed training, surgical technique, complications, and postoperative management.

Results We sent the questionnaire to 845 specialists from April 20 to May 12, 2021, and 310 of them answered it in full. During their specialization, most specialists participated in up to ten Bristow-Latarjet procedures. The most frequent complication was graft fracture, while the most common technical difficulty was screw positioning. In total, 50.6% and 73.9% reported having experienced intraoperative and postoperative complications respectively; 57.1% declared performing subscapularis suture; 99.7% indicated postoperative immobilization; and 61.9% considered graft consolidation fundamental.

Conclusion Most specialists participated in up to ten Bristow-Latarjet procedures during the specialization, but 13.5% of them graduated without participating in the surgery. The most frequent complication was graft fracture. The most common technical difficulty was screw positioning. Most participants prefer postoperative immobilization since they believe graft consolidation is essential to resume the practiced of sports. The highest complication rate occurred with specialists who have obtained their titles 11 to 15 years ago. In Brazil, the Southeast region is the largest producer of specialists and has the highest concentration of these professionals.

Keywords

- ▶ joint instability
- ▶ shoulder dislocations
- ▶ shoulder joint
- ▶ postoperative complications

Introdução

As cirurgias de bloqueio ósseo para o tratamento da luxação recidivante do ombro são amplamente utilizadas e consagradas. Entre várias técnicas, destaca-se a cirurgia de Bristow-Latarjet, realizada por meio da fixação do enxerto do processo coracoide e do tendão conjunto na região anterior da glenoide, de modo a promover a estabilidade articular.¹⁻³

Com o passar dos anos, tais procedimentos cirúrgicos foram modificados, e atualmente a cirurgia de Bristow-Latarjet pode ser realizada por via aberta ou artroscópica. Materiais específicos, como guias e serras de corte, foram desenvolvidos para auxiliar e facilitar os passos da cirurgia.⁴

Mesmo sendo um procedimento realizado há anos pelos ortopedistas em todo o mundo, a cirurgia de Bristow-Latarjet demanda alta capacidade técnica do cirurgião, pois há muitas complicações descritas na literatura, com taxas que podem variar de 0% a 30%.^{5,6} Nos últimos anos, houve um aumento exponencial na realização desse procedimento.⁷⁻¹¹ O objetivo deste estudo é traçar um panorama atual da cirurgia de Bristow-Latarjet no Brasil.

Materiais e Métodos

Um questionário eletrônico que aborda aspectos de formação dos especialistas, técnica cirúrgica, complicações e manejo pós-cirúrgico foi enviado por e-mail a todos os médicos

ortopedistas membros ativos da Sociedade Brasileira de Cirurgia do Ombro e Cotovelo (SBCOC). O questionário contém 26 perguntas com opção de respostas de múltipla escolha.

Entre 20 de abril e 12 de maio de 2021, enviou-se o e-mail para 845 membros ativos da SBCOC e obteve-se 310 questionários respondidos de maneira completa. O estudo foi aprovado pelo Comitê de Ética em Pesquisa de nossa instituição.

Análise Estatística

A plataforma utilizada para obter os dados foi o Google Forms. Utilizou-se os testes de igualdade de duas proporções, do qui-quadrado, de Kruskal-Wallis, do Mann-Whitney, intervalos de confiança para médias, e valores de *p*. A análise estatística foi feita por meio dos programas IBM SPSS Statistics for Windows (IBM Corp., Armonk, NY, Estados Unidos), versão 20.0, Minitab 16 (Minitab, LLC, State College, PA, Estados Unidos) e Excel Office 2010 (Microsoft Corp., Redmond, WA, Estados Unidos). Definiu-se o nível de significância de 0,05 (5%).

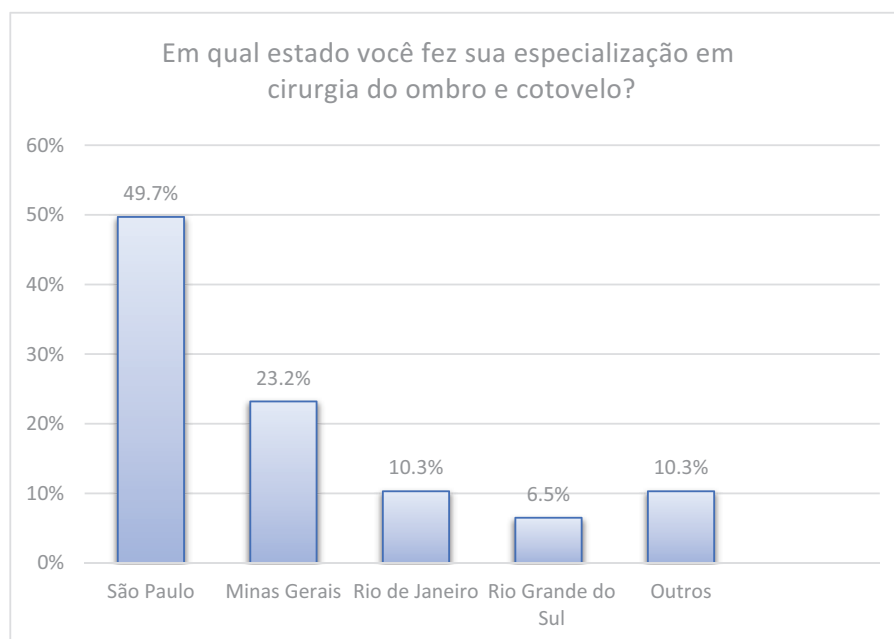
Resultados

Foi utilizado o ano de 2021 como base para calcular o tempo de formado na faculdade de Medicina, o ano de conclusão da residência médica em Ortopedia e Traumatologia, e a data de obtenção do título de especialista pela SBCOC (▶ **Tabela 1**).

Tabela 1 Tempo de formação na faculdade de medicina, de residência em ortopedia e de título de especialista

		Média	Mediana	Desvio padrão	CV	Q1	Q3	Moda	Mín	Máx	N	IC
Tempo em anos	Formado na faculdade	19,3	17	9,6	50%	12	24	12	1	50	309	1,1
	Formado na residência	15,6	14	9,9	63%	8	21	4	3	48	310	1,1
	Título de especialista	13,0	12	8,7	67%	6	18	3	1	44	303	1,0

Abreviaturas: CV, coeficiente de variação; IC, intervalo de confiança; Máx, máximo; Mín, mínimo; Moda; Q1, primeiro quartil; Q3, terceiro quartil.

**Fig. 1** Estado do Brasil onde fez especialização em cirurgia do ombro e cotovelo.

O estado de São Paulo foi o maior formador de especialistas, seguido por Minas Gerais, Rio de Janeiro e Rio Grande do Sul (► **Fig. 1**). A maior concentração de especialistas em cirurgia do ombro e cotovelo está atualmente nos estados de São Paulo, Minas Gerais, Rio de Janeiro e Rio Grande do Sul, respectivamente.

Questionou-se o número de procedimentos de Bristow-Latarjet de que os ortopedistas participaram durante o período de estágio. A maior parte participou de até dez cirurgias (► **Fig. 2**). As complicações mais citadas na literatura foram questionadas aos participantes. As respostas mais prevalentes foram: fratura do enxerto, não consolidação do enxerto, reabsorção do enxerto, soltura do parafuso, hematoma pós-operatório (► **Fig. 3**).

As maiores dificuldades técnicas mencionadas pelos especialistas foram o posicionamento dos parafusos, a exposição da glenoide, seguidos da abertura do subescapular e da osteotomia do processo coracoide, respectivamente (► **Tabela 2**).

A via aberta é a preferida pela maior parte dos especialistas (287 participantes; 92,6%). A via artroscópica é preferida

somente por 4 participantes (1,3%), e 19 participantes (6,1%) fazem o uso de ambas as vias. A maioria dos participantes indica o uso da tipoia para imobilização após a cirurgia, sendo o período de quatro semanas o mais mencionado (► **Fig. 4**).

O retorno aos esportes que utilizam o membro superior é liberado somente após o quarto mês da cirurgia para a maior parte dos especialistas, e a consolidação do enxerto é fator determinante para o retorno às atividades físicas (► **Fig. 5**).

A ► **Fig. 6** mostra as respostas para as perguntas sobre o uso de dispositivo ou instrumental especial para auxiliar durante a cirurgia, o uso de âncoras para o reparo labial anterior, o uso de drenos no pós-operatório, a ocorrência de complicações no intra e pós-operatórios, a realização da sutura do subescapular, o uso de imobilização no pós-operatório, a importância da consolidação do enxerto no retorno às atividades físicas, e o uso da tomografia computadorizada para avaliar a consolidação do enxerto.

na avaliação do tempo passado desde a obtenção do título de especialista e das complicações mais prevalentes, observou-se que o maior número de complicações ocorreu na faixa de especialistas que obtiveram o título de 11 a 15 anos antes.

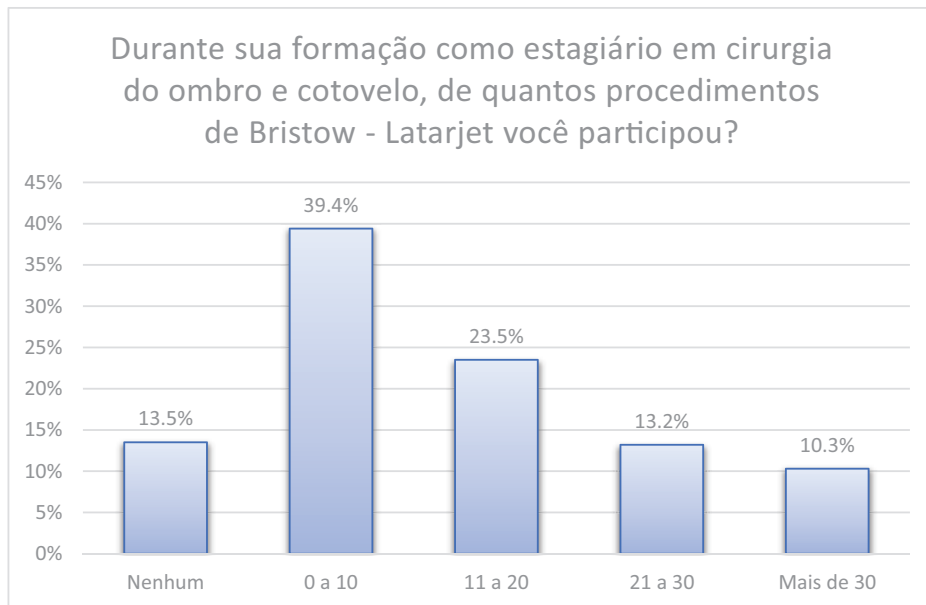


Fig. 2 Quantidade de procedimentos durante a formação.

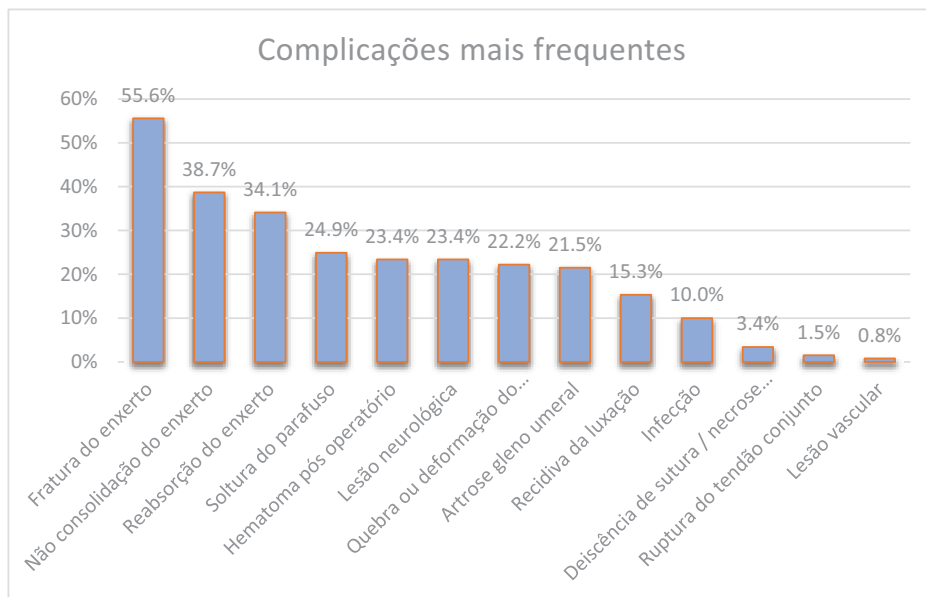


Fig. 3 Complicações mais frequentes.

Tabela 2 Distribuição das dificuldades encontradas mais frequentemente

Maiores dificuldades	N	%	Valor de p
Posicionamento de parafuso/dispositivo de fixação	137	54,6%	Ref.
Exposição da glenoide	102	40,6%	0,002
Abertura do subescapular e da cápsula articular	48	19,1%	< 0,001
Osteotomia do processo coracoide	36	14,3%	< 0,001
Outras	11	4,4%	< 0,001

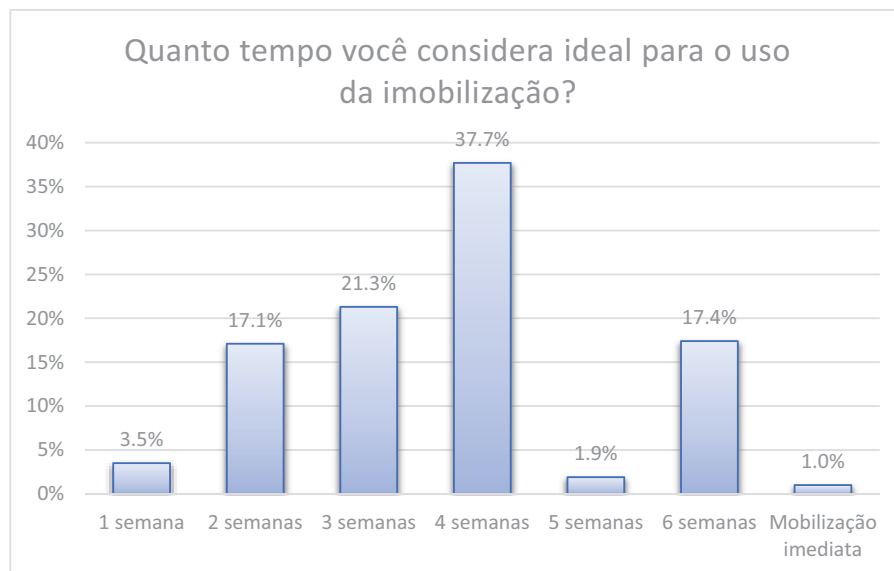


Fig. 4 Tempo de uso da imobilização no pós-operatório.

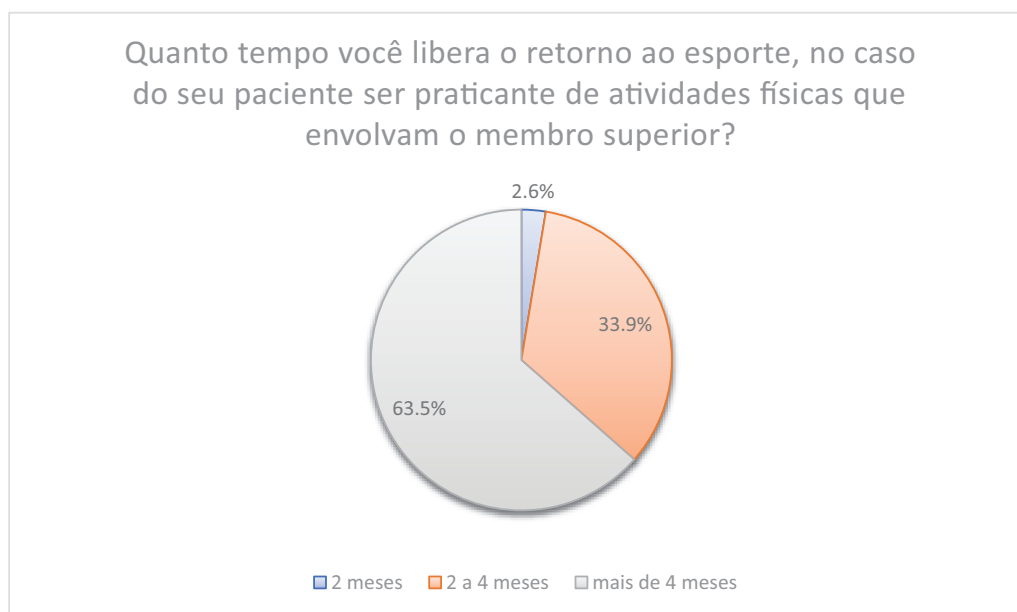


Fig. 5 Tempo de retorno ao esporte após a cirurgia.

Em comparação a todas as demais faixas, tem-se significância estatística (► **Tabela 3**).

Discussão

A cirurgia de Bristow-Latarjet, amplamente realizada para a estabilização do ombro, é considerada desafiadora do ponto de vista técnico. Castricini et al.¹² descrevem cinco etapas do procedimento de Latarjet como as mais importantes: avaliação da articulação, divisão do subescapular, retirada do enxerto do coracoide, transferência do enxerto e fixação do enxerto.

Obter um panorama da cirurgia de Bristow-Latarjet rende importantes ferramentas para melhorar o treinamento de

ortopedistas no País. A curva de aprendizado de qualquer procedimento cirúrgico tem implicação direta nos fatores determinantes da saúde e o maior treinamento e experiência do cirurgião estão associados à maior segurança do paciente.^{13,14} Ethkiari et al.¹⁵ relataram que a partir de 22 procedimentos de Latarjet os cirurgiões atingem um nível de proficiência que pôde ser percebido pelo menor tempo intraoperatório. Neste estudo, comprovamos que 23,5% dos ortopedistas participaram de 21 a 30 procedimentos durante seu estágio em cirurgia do ombro e cotovelo. A maior parte da amostra (39,4%) afirmou ter participado de até 10 procedimentos. É importante destacar que 13,5% dos especialistas afirmaram não ter participado de nenhuma cirurgia de Bristow-Latarjet durante a especialização.¹⁵

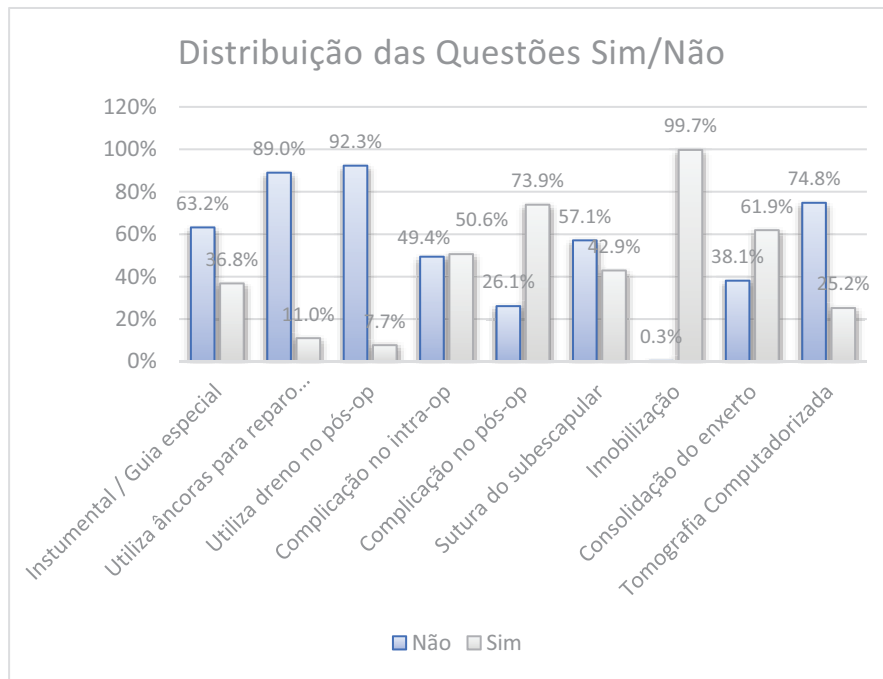


Fig. 6 Distribuição das questões de SIM/NÃO.

Tabela 3 Quantidade de complicações por tempo de título especialista

		Média de complicações	Mediana	Desvio padrão	Q1	Q3	N	IC	Valor de p
Tempo de título de especialista em anos	1-5	1,83	1	1,80	0,5	3	71	0,42	0,005
	6-10	2,19	2	1,67	1	3	64	0,41	
	11-15	2,93	3	1,69	2	4	55	0,45	
	16-20	2,26	2	1,81	1	3	57	0,47	
	> 21	2,27	2	1,98	1	3	56	0,52	

Abreviaturas: IC, intervalo de confiança; Q1, primeiro quartil; Q3, terceiro quartil.

Questionou-se o número de procedimentos realizados no último ano pelos especialistas: 207 participantes (66,8%) realizaram até 10 cirurgias, 62 participantes (20%), de 11 a 20 cirurgias, 8 (2,6%) participantes, de 21 a 30 cirurgias, e 6 (1,9%) participantes, mais de 30 procedimentos. Ressalta-se que o estudo foi conduzido durante a pandemia de doença do coronavírus 2019 (*coronavirus disease 2019*, COVID-19, em inglês), na qual houve um grande decréscimo no volume de cirurgias eletivas no Brasil e em todo o mundo. Em uma revisão sistemática, Hope et al.¹⁶ relatam que a pandemia teve impacto negativo até na formação de novos cirurgiões, especialmente devido ao número reduzido de procedimentos.^{16,17}

Mesmo com um maior número de procedimentos artroscópicos sendo realizados em todo o mundo, no presente trabalho observou-se que a via aberta ainda é a preferida pelos especialistas.^{18,19} O avanço tecnológico também permitiu que instrumentais específicos, como guias de corte e perfuração, fossem criados para auxiliar os passos cirúrgicos do procedimento de Bristow-Latarjet, mas a maioria dos participantes não faz uso desse instrumental.^{4,20,21}

Na questão sobre a preferência do método de fixação do enxerto, observou-se uma distribuição semelhante entre o uso exclusivo de parafusos canulados (38,4%), o uso tanto do parafuso canulado quanto de outro dispositivo de fixação (35,2%), e a não utilização do parafuso canulado (26,5%). A maioria dos ortopedistas faz a fixação do enxerto com 2 parafusos (82,9%), conforme prega a literatura²²⁻²⁶ desde a descrição de Patte et al.²³

A fratura do enxerto foi a complicação mais frequente na presente pesquisa, com 145 (46,8%) respostas. Griesser et al.⁵ afirmam que essa complicação acontece devido a alguns motivos, entre os quais se destacam: aperto excessivo dos parafusos, idade avançada do paciente e decorticação excessiva do enxerto durante seu preparo. Problemas relacionados aos parafusos utilizados para a fixação do enxerto, como soltura e quebra ou deformação, foram citados por 65 (21%) e 58 (18,7%) dos entrevistados, respectivamente.^{6,27}

Lesão neurológica foi mencionada por 61 (19,7%) participantes. Cohen et al.⁶ afirmam que as taxas de lesões neurológicas podem variar de 1% a 20%, sendo os nervos musculocutâneo e axilar os mais frequentemente lesados.

Geralmente a conduta expectante basta para obter a reversão completa das complicações.^{5,6,28}

O hematoma pós-operatório foi citado por 61 (19,7%) especialistas. Metais et al.¹⁹ relatam que o hematoma é uma complicação rara, com incidência de 1% a 2%.

Hoveliuss e Saeboe²⁹ afirmam que a artrose glenoumeral é uma complicação que geralmente está associada ao posicionamento lateralizado do enxerto ou à colocação intra-articular dos parafusos. No presente estudo, essa complicação foi mencionada por 56 (18,1%) participantes.

Walch e Boileau³⁰ relatam que a recidiva da luxação após o procedimento de Bristow-Latarjet tem incidência baixa, de 1% a 3%. Neste estudo, 40 (12,9%) participantes relataram essa complicação.

Infeção, deiscência ou necrose de sutura, ruptura do tendão conjunto e lesão vascular foram mencionadas por menos de 10% dos participantes deste estudo, acompanhando a literatura, que cita essas complicações como raras.^{5,6,28,29,31,32}

O posicionamento dos parafusos foi a parte técnica mais citada como a maior dificuldade enfrentada (por 137 participantes; 44,2%). O posicionamento correto dos parafusos tem influência direta no posicionamento e na fixação do enxerto. Latarjet¹ recomendou que a melhor posição do parafuso seria paralela à superfície articular. Hoveliuss e Saeboe²⁹ afirmam que, além do correto posicionamento do enxerto, a inclinação máxima de 15 graus dos parafusos em relação à superfície articular deve ser respeitada. Kawakami³³ afirma que o paralelismo entre os parafusos é recomendado, mas não é condição obrigatória e única para se evitar complicações.

A exposição da glenoide foi a segunda maior dificuldade técnica mencionada pelos participantes, com 102 citações (32,9%). Ao todo, 48 especialistas (15,5%) afirmaram ter dificuldades ao realizar a abertura do subescapular e da cápsula articular, ao passo que 35 (11,6%) relataram dificuldades ao realizar a osteotomia do processo coracoide. Walch e Boileau³⁰ recomendam a abertura horizontal do subescapular, mantendo dois terços superiores e um terço inferior. A capsulotomia deve ser vertical, medindo cerca de 1,5 cm na margem anteroinferior da glenoide. A osteotomia deve ser realizada com osteótomo curvo ou serra angulada somente após a cuidadosa dissecação do tendão peitoral menor e do ligamento coracoacromial.³⁰

A imobilização foi indicada por 309 dos 310 entrevistados (99,7%), sendo que o tempo considerado ideal para o seu uso variou muito, com destaque para o período de 4 semanas, citado por 117 (37,7%) participantes. Walch e Boileau³⁰ afirmam que o uso da tipoia é recomendado por duas semanas e, após esse período, eles recomendaram o início da fisioterapia. Em seu trabalho original de 1958, Helfet² recomendava a imobilização pós-operatória por 6 semanas.

O retorno aos esportes que requerem o uso do membro superior foi recomendado apenas após 4 meses da cirurgia por 197 (63,5%) especialistas. A maior parte dos participantes também afirmou que a consolidação do enxerto é fator

determinante para o retorno às atividades físicas, o que acompanha a literatura.²⁷

Segundo Scheffer et al.,³⁴ o número de médicos no Brasil aumentou exponencialmente nas últimas décadas. Observa-se neste estudo uma maior participação de médicos formados a partir de 1999. O presente estudo mostra que os estados onde mais especialistas atuam são São Paulo, Minas Gerais e Rio de Janeiro. Vale ressaltar que a amostra deste estudo é composta totalmente por médicos especialistas em Ortopedia e Traumatologia (Sociedade Brasileira de Ortopedia e Traumatologia, SBOT) e em Cirurgia do Ombro e Cotovelo (SBCOC). Perguntou-se em qual Unidade da Federação foi realizado o estágio em Cirurgia do Ombro e Cotovelo, e o estado de São Paulo foi mencionado por 51% dos participantes, Minas Gerais, por 24,2%, Rio de Janeiro, por 10,3%, e Rio Grande do Sul, por 6,8%. Acompanhando o cenário nacional, a ordem dos maiores estados formadores de especialistas é exatamente a mesma. Destacamos que, tanto neste estudo quanto no cenário nacional apresentado por Scheffer et al.,³⁴ as regiões Nordeste, Norte e Centro-Oeste tem poucos centros de formação de especialistas.

Limitações do Estudo

O questionário foi enviado a todos os membros ativos da SBCOC, e mesmo com uma busca ativa, nem todos os especialistas responderam. Ao fazer uso da ferramenta de questionário, criou-se um viés de memória, no qual os especialistas formados há mais tempo tiveram mais dificuldade em responder precisamente. Muitos ortopedistas não membros da SBCOC realizam cirurgias do ombro, mas não entraram neste estudo, que buscou obter dados de especialistas ativos da SBCOC.

Conclusão

A maior parte dos especialistas participaram de 1 a 10 procedimentos de Bristow-Latarjet durante o estágio de especialização, e 13,5% dos especialistas se formaram sem ter participado de nenhuma cirurgia. A complicação mais frequente foi a fratura do enxerto. A dificuldade técnica mais prevalente foi o posicionamento dos parafusos. Uso de imobilização no pós-operatório é a preferência da maioria dos participantes, que consideram fundamental a consolidação do enxerto para o retorno às atividades físicas. O maior número de complicações ocorreu com especialistas que obtiveram o título de 11 a 15 anos atrás. A região Sudeste é a maior formadora de especialistas, e onde está concentrada a maior parte deles no Brasil.

Suporte Financeiro

Os autores declaram que não receberam apoio financeiro de fontes públicas, comerciais, ou com fins lucrativos para a realização deste estudo.

Conflito de Interesses

Os autores declaram não haver conflito de interesses.

Referências

- 1 Latarjet M. Treatment of recurrent dislocation of the shoulder. *Lyon Chir* 1954;49(08):994-997
- 2 Helfet AJ. Coracoid transplantation for recurring dislocation of the shoulder. *J Bone Joint Surg Br* 1958;40-B(02):198-202
- 3 Godinho GG, Monteiro PCVF. Tratamento cirúrgico da instabilidade anterior do ombro pela técnica de Didier-Patte. *Rev Bras Ortop* (Sao Paulo) 1993;28(09):640-644
- 4 Zhang S, Zhang L, Han QX, Sun J, Ma J, Liu X-Het al. [Comparison of the efficacy between open and arthroscopic Latarjet procedure in the treatment of anterior shoulder instability:a Meta-analysis]. *Zhongguo Gu Shang* 2021;34(06):573-583
- 5 Griesser MJ, Harris JD, McCoy BW, Hussain WM, Jones MH, Bishop JY, Miniaci A. Complications and re-operations after Bristow-Latarjet shoulder stabilization: a systematic review. *J Shoulder Elbow Surg* 2013;22(02):286-292
- 6 Cohen M, Fonseca R, Gribel B, Galvão MV, Monteiro M, Motta Filho G. Incidence and Risk Factors of the Complications Related to the Latarjet Surgery. *Rev Bras Ortop* 2021;56(03):307-312
- 7 Degen RM, Camp CL, Werner BC, Dines DM, Dines JS. Trends in bone-block augmentation among recently trained orthopaedic surgeons treating anterior shoulder instability. *J Bone Joint Surg Am* 2016;98(13):e56
- 8 Boileau P, Saliken D, Gendre P, Seeto BL, d'Ollonne T, Gonzalez J-F, Bronsard N. Arthroscopic Latarjet: Suture-Button Fixation Is a Safe and Reliable Alternative to Screw Fixation. *Arthroscopy* 2019;35(04):1050-1061
- 9 Belangero PS, Lara PHS, Figueiredo EA, Andreoli CV, Pochini AC, Ejnisman B, Smith RL. Bristow versus Latarjet in high-demand athletes with anterior shoulder instability: a prospective randomized comparison. *JSES Int* 2021;5(02):165-170
- 10 Figueiredo EA, Belangero PS, Cohen C, Louchard RL, Terra BB, Pochini AC et al. Rodeo athletes: management of shoulder instability. *J Sports Med Phys Fitness* 2016;56(05):560-564
- 11 Moura DL, Reis ARE, Ferreira J, Capelão M, Cardoso JB. Modified Bristow-Latarjet procedure for treatment of recurrent traumatic anterior glenohumeral dislocation. *Rev Bras Ortop* 2018;53(02):176-183
- 12 Castricini R, De Benedetto M, Orlando N, Rocchi M, Zini R, Pirani P. Arthroscopic Latarjet procedure: analysis of the learning curve. *Musculoskelet Surg* 2013;97(Suppl 1):93-98
- 13 Hopper AN, Jamison MH, Lewis WG. Learning curves in surgical practice. *Postgrad Med J* 2007;83(986):777-779
- 14 Dauzère F, Faraut A, Lebon J, Faruch M, Mansat P, Bonneville N. Is the Latarjet procedure risky? Analysis of complications and learning curve. *Knee Surg Sports Traumatol Arthrosc* 2016;24(02):557-563
- 15 Ekhtiari S, Horner NS, Bedi A, Ayeni OR, Khan M. The learning curve for the latarjet procedure: a systematic review. *Orthop J Sports Med* 2018;6(07):2325967118786930
- 16 Hope C, Reilly JJ, Griffiths G, Lund J, Humes D. The impact of COVID-19 on surgical training: a systematic review. [published correction appears in *Tech Coloproctol* 2021;25(11):1267-1268] *Tech Coloproctol* 2021;25(05):505-520
- 17 Posição do Conselho Federal de Medicina sobre a pandemia de COVID-19: contexto, análise de medidas e recomendações [accessed february 22, 2022]. Disponível em: <https://portal.cfm.org.br/images/PDF/covid-19cfm.pdf>
- 18 Lafosse L, Lejeune E, Bouchard A, Kakuda C, Gobezie R, Kochhar T. The arthroscopic Latarjet procedure for the treatment of anterior shoulder instability. *Arthroscopy* 2007;23(11):1242.e1-1242.e5
- 19 Metais P, Clavert P, Barth J, Boileau P, Brzoska R, Nourissat G, et al; French Arthroscopic Society. Preliminary clinical outcomes of Latarjet-Patte coracoid transfer by arthroscopy vs. open surgery: Prospective multicentre study of 390 cases. *Orthop Traumatol Surg Res* 2016;102(8S):S271-S276
- 20 Karlsson J, Magnusson L, Ejerhed L, Hulthenheim I, Lundin O, Kartus J. Comparison of open and arthroscopic stabilization for recurrent shoulder dislocation in patients with a Bankart lesion. *Am J Sports Med* 2001;29(05):538-542
- 21 Castropil W, Schor B, Bitar A, Medina G, Ribas LH, Mendes C. Arthroscopic Latarjet: Technique Description and Preliminary Results. Study of the First 30 Cases. *Rev Bras Ortop* 2020;55(02):208-214
- 22 Gendre P, Thélu CE, d'Ollonne T, Trojani C, Gonzalez JF, Boileau P. Coracoid bone block fixation with cortical buttons: An alternative to screw fixation? *Orthop Traumatol Surg Res* 2016;102(08):983-987
- 23 Patte D, Bernageau J, Rodineau J, Gardes JC. Epaules douloureuses et instables. [Unstable painful shoulders (author's transl)] *Rev Chir Orthop Repar Appar Mot* 1980;66(03):157-165
- 24 Alvi HM, Monroe EJ, Muriuki M, Verma RN, Marra G, Saltzman MD. Latarjet Fixation: A Cadaveric Biomechanical Study Evaluating Cortical and Cannulated Screw Fixation. *Orthop J Sports Med* 2016;4(04):2325967116643533
- 25 Provencher MT, Aman ZS, LaPrade CM, Bernhardson AS, Moatshe G, Storaci HW et al. Biomechanical comparison of screw fixation versus a cortical button and self-tensioning suture for the Latarjet procedure. *Orthop J Sports Med* 2018;6(06):2325967118777842
- 26 Massin V, Lami D, Ollivier M, Pithioux M, Argenson JN. Comparative biomechanical study of five systems for fixation of the coracoid transfer during the Latarjet procedure for treatment of anterior recurrent shoulder instability. *Int Orthop* 2020;44(09):1767-1772
- 27 Sabharwal S, Patel NK, Bull AM, Reilly P. Surgical interventions for anterior shoulder instability in rugby players: A systematic review. *World J Orthop* 2015;6(04):400-408
- 28 Gartsman GM, Waggenspack WN Jr, O'Connor DP, Elkousy HA, Edwards TB. Immediate and early complications of the open Latarjet procedure: a retrospective review of a large consecutive case series. *J Shoulder Elbow Surg* 2017;26(01):68-72
- 29 Hovelius L, Saeboe M, Neer Award 2008: Arthropathy after primary anterior shoulder dislocation-223 shoulders prospectively followed up for twenty-five years. *J Shoulder Elbow Surg* 2009;18(03):339-347
- 30 Walch G, Boileau P. Latarjet-Bristow Procedure for Recurrent Anterior Instability. *Tech Shoulder Elbow Surg* 2000;1(04):256-261
- 31 Ikemoto RY, Murachovisky J, Nascimento LGP, Bueno RS, Almeida LHO, Strose E, Helmer FF. Resultados da cirurgia de latarjet no tratamento da instabilidade anterior traumática do ombro associada à erosão óssea da cavidade glenoidal - Seguimento mínimo de um ano. *Rev Bras Ortop* (Sao Paulo) 2011;46(05):553-560
- 32 da Silva LA, da Costa Lima ÁG, Kautsky RM, Santos PD, do Val Sella G, Checchia SL. Evaluation of the results and complications of the Latarjet procedure for recurrent anterior dislocation of the shoulder. *Rev Bras Ortop* 2015;50(06):652-659
- 33 Kawakami E. Avaliação do posicionamento dos parafusos na cirurgia de Bristow - Latarjet. Paralelismo à glenoide é essencial? [dissertação]. São Paulo: UNIFESP; 2019
- 34 Scheffer M, Cassenote A, Guerra A, Guilloux AGA, Brandão APD, Miotto BA et al. Demografia Médica no Brasil 2020. São Paulo, SP: FMUSP, CFM; 2020