



Artigo original

Mensuração da qualidade de vida dos pacientes submetidos a artroplastia do polegar no tratamento da rizartrose[☆]



Marcio Aurélio Aita*, Rafael Saleme Alves, Luis Felipe Longuino, Carlos Henrique Vieira Ferreira, Douglas Hideki Ikeuti e Luciano Muller Reis Rodrigues

Faculdade de Medicina do ABC, Departamento Clínico-Cirúrgico IV, Disciplina de Ortopedia e Traumatologia, Santo André, SP, Brasil

INFORMAÇÕES SOBRE O ARTIGO

Histórico do artigo:

Recebido em 3 de agosto de 2015

Aceito em 5 de outubro de 2015

On-line em 12 de fevereiro de 2016

Palavras-chave:

Qualidade de vida

Trapézio

Artroplastia

Polegar

R E S U M O

Objetivo: Apresentar os resultados clínico-funcionais e a mensuração da qualidade de vida dos pacientes submetidos à artroplastia trapézio-metacárpica.

Método: Avaliação prospectiva de 45 pacientes e 53 polegares acometidos, com diagnóstico de rizartrose idiopática submetidos à artroplastia de ressecção e interposição, com o implante Ascension®, não cimentado, de pirocarbono. Foram analisados os resultados clínico-funcionais: análise radiográfica, o arco de movimento (ADM) em graus (°), dor (VAS: visual analogue score), qualidade de vida (Dash: disability shoulder, arm, and hand questionnaire). No grupo analisado, 38 são mulheres e sete são homens e a idade média é de 63,17 anos (50-78). Foram operados oito pacientes com acometimento bilateral dos polegares.

Resultados: Após 42,08 meses (8-73) de seguimento, a avaliação subjetiva da dor (VAS) foi de 1,37 (1-4). O arco do movimento completo do polegar teve um aumento de 95,75% (75-100) do lado contralateral. O questionário Dash foi em média de 9,98 (1-18). A taxa de complicações ou eventos negativos foi de 11,32%. Observamos cinco pacientes com luxações das próteses de polegares. Todos foram reoperados e fez-se a capsuloplastia dorsal, com o uso como enxerto de uma porção da retináculo dos extensores, obteve-se uma boa evolução clínica nesses casos. Um paciente apresentou fratura do metacarpo e foi tratado com osteossíntese com fio de Kirschner.

Conclusão: O método é eficaz no tratamento da rizartrose de acordo com os valores apurados dos resultados clínico-funcionais, mesmo considerando-se as taxas de complicações. Além disso, proporciona a melhoria da qualidade de vida desses pacientes.

© 2015 Sociedade Brasileira de Ortopedia e Traumatologia. Publicado por Elsevier Editora Ltda. Este é um artigo Open Access sob uma licença CC BY-NC-ND (<http://creativecommons.org/licenses/by-nc-nd/4.0/>).

[☆] Trabalho desenvolvido no Hospital Mario Covas, Santo André, SP; Centro Hospitalar Municipal de Santo André, Santo André, SP; e Hospital de Ensino Padre Anchieta de São Bernardo do Campo, São Bernardo do Campo, SP, Brasil.

* Autor para correspondência.

E-mail: marcioaita@me.com (M.A. Aita).

<http://dx.doi.org/10.1016/j.rbo.2015.10.002>

0102-3616/© 2015 Sociedade Brasileira de Ortopedia e Traumatologia. Publicado por Elsevier Editora Ltda. Este é um artigo Open Access sob uma licença CC BY-NC-ND (<http://creativecommons.org/licenses/by-nc-nd/4.0/>).

Measurement of quality of life among patient undergoing arthroplasty of the thumb to treat CMC arthritis

A B S T R A C T

Keywords:
Quality of life
Trapezium bone
Arthroplasty
Thumb

Objective: To present the clinical and functional results, including measurement of quality of life, of patients undergoing trapeziometacarpal arthroplasty.

Method: This was a prospective evaluation on 45 patients (53 thumbs) with a diagnosis of idiopathic rhizarthrosis who underwent resection arthroplasty and interposition of an uncemented Ascension® implant, made of pyrocarbon. The clinical and functional results were analyzed through radiography, range of motion (ROM) in degrees (°), visual analogue scale (VAS) for pain and the disability of arm, shoulder and hand (DASH) questionnaire for quality of life. In the group analyzed, 38 were women and seven were men, and their mean age was 63.17 years (range: 50-78). Eight patients were treated bilaterally.

Results: After 42.08 months of follow-up (range: 8-73), the subjective pain evaluation (VAS) score was 1.37 (range: 1-4). The complete ROM of the thumb increased to 95.75% (range: 75-100%) in relation to the contralateral side. The mean DASH questionnaire score was 9.98 (range: 1-18). The complication rate (negative events) was 11.32%. Five patients presented dislocation of the thumb prosthesis. All of them were reoperated by means of dorsal capsuloplasty using a portion of the retinaculum of the extensors as a graft, and good clinical evolution was achieved in these cases. One patient presented fracturing of the metacarpal and was treated by means of osteosynthesis using Kirschner wires.

Conclusion: This method is effective for treating rhizarthrosis, according to the measurements made on the clinical and functional results, even after taking the complication rate into consideration. Moreover, it provides an improvement of quality of life for these patients.

© 2015 Sociedade Brasileira de Ortopedia e Traumatologia. Published by Elsevier Editora Ltda. This is an open access article under the CC BY-NC-ND license (<http://creativecommons.org/licenses/by-nc-nd/4.0/>).

Introdução

A rizartrose é a afecção degenerativa mais comum e a que mais restringe o polegar das mulheres de meia-idade, principalmente na quinta e na sexta décadas de vida. Pode ainda ser observada em homens com história de uso repetitivo da articulação e em mulheres jovens com quadro de frouxidão ligamentar.¹

Muitas são as técnicas cirúrgicas recomendadas no tratamento dessa doença: trapeziectomia; artrodese trapézio-metacarpal; reconstruções ligamentares, artroscopias e artroplastias parciais ou totais, de ressecção, substituição ou interposição.

Artroplastias de ressecção e interposição no tratamento da rizartrose estão bem estabelecidas e apresentam bons resultados em 85% dos pacientes. Atualmente, inúmeras próteses parciais ou totais estão em desenvolvimento e em aprimoramento para manter o comprimento axial do primeiro raio, diminuir o tempo de recuperação pós-operatória² e a recuperação total da força de pinça. Porém, os resultados ainda não estão bem documentados.³

Os objetivos desta investigação são apresentar os resultados clínico-funcionais e a mensuração da qualidade de vida dos pacientes submetidos à artroplastia trapézio-metacárpica com o implante Ascension®, não cimentada, de pirocarbono.

Material e métodos

Foram avaliados 65 pacientes e selecionamos 45 e 53 polegares que passaram em consulta pré-operatória nos ambulatórios de cirurgia da mão dos hospitais universitários vinculados à instituição. Porém, no pós-operatório, os pacientes foram acompanhados em um único ambulatório do grupo. Todos obtiveram como diagnóstico rizartrose primária nos estágios II e III de Eaton e Littler apud Martin-Ferrero et al.² (tabela 1).

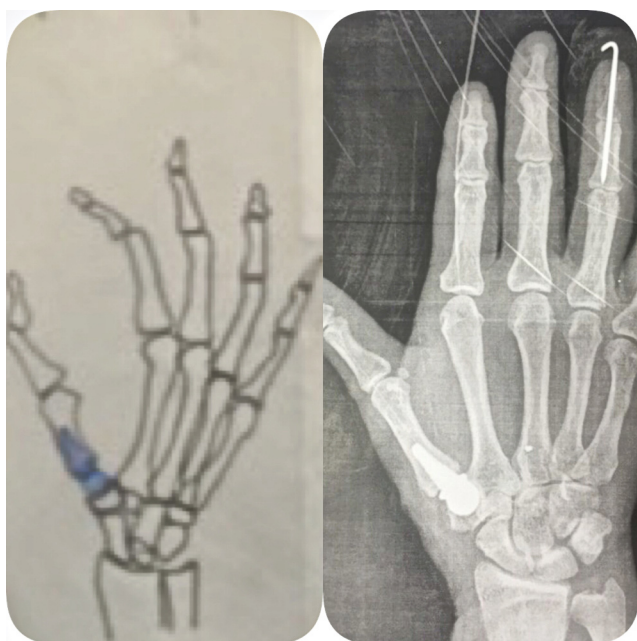
Somente oito pacientes foram abordados bilateralmente, 38 do sexo feminino e sete do masculino. O estudo foi prospectivo, com tempo de seguimento de 42,08 meses (8-73). A média de idade é de 63,17 anos (50-78).

Os pacientes foram avaliados inicialmente na consulta pré-cirúrgica e no período pós operatório, pelos seguintes métodos:

1. Aplicação do questionário Dash para mensurar a qualidade de vida;
2. Mensuração dos arcos de movimento do polegar afetado e não afetado com goniômetro específico. O valor expresso significou a % do arco de movimento do polegar em relação ao não afetado;
3. Análise subjetiva de dor pela escala visual de dor (VAS);

Tabela 1 – Classificação Eaton e Littler apud Martín-Ferrero et al.²

Estádio	Critérios radiológicos – Eaton e Littler
I	Contornos articulares normais; pode existir alargamento da interlinha articular secundário à laxidez ou derrame articular
II	Estreitamento ligeiro da interlinha articular corpos livres ou osteófitos < 2 mm articulação ST normal
III	Marcadas alterações degenerativas com ausência de interlinha articular, geodes, esclerose e osteófitos >2 mm; grau variável de subluxação; articulação ST normal
IV	Semelhante ao estágio III mas com alterações degenerativas da articulação ST

**Figura 1 – Imagem comparando o planejamento pré-operatório e exame de radiografia pós-operatória.**

A técnica cirúrgica empregada foi a mesma em todos os pacientes e foi aplicada pelo mesmo cirurgião (fig. 1):

1. Paciente em decúbito dorsal horizontal sob anestesia locorregional;
2. Preparo habitual e ortopédico;
3. Vía dorsal e longitudinal sob o polegar acometido na região trapézio-metacarpo;
4. Dissecção do ramo sensitivo do nervo dorsal para o polegar;
5. Abertura da cápsula dorsal e dissecção cuidadosa para reinserção posterior;
6. Confeção dos componentes proximais e distais da artroplastia com ressecção dos osteófitos do metacarpo e do trapézio;
7. Preparo do canal do metacarpo com fresas específicas;

8. Colocação da prótese de prova para verificar o tamanho ideal;
9. Confeção do orifício no trapézio, com fresas específicas, para a perfeita congruência com a prótese distal;
10. Colocação da prótese de pirocarbono no metacarpo sob *press-fit* e feitura de manobras de flexão, abdução e circundunção do polegar para verificar a estabilidade da prótese sob visão direta e fluoroscópica;
11. Feitura do balanço das partes moles com sutura da cápsula dorsal e verificação da estabilização da artroplastia;
12. Limpeza e sutura dos demais planos;
13. Curativo oclusivo e colocação da órtese para polegar previamente confeccionada na posição funcional do dedo.

Os pacientes, no pós-operatório, retornaram semanalmente para curativos e radiografias de controle. A órtese para o polegar foi mantida por seis semanas e a reabilitação iniciou-se na segunda semana com o grupo da terapia ocupacional da instituição, com atividades para analgesia, cuidados cíclicos e mobilidade passiva do polegar.

A pesquisa aqui apresentada foi aprovada pelo Comitê de Ética e Pesquisa (CEP) sob o parecer 1.083.641 e um documento de consentimento informado foi fornecido para todos os pacientes participantes, que leram e assinaram de acordo com sua vontade.

Resultados

Na avaliação subjetiva da dor (VAS), o valor foi de 1,37 (1-4). O arco de movimento do polegar foi de 95,75% (75-100) do lado não afetado. O questionário Dash foi, em média, de 9,98 (-18).

O índice de complicações é de 11,32%, pois ocorreram cinco luxações, todos os pacientes foram reoperados com a técnica de capsuloplastia dorsal e foi usada como enxerto a retináculo dorsal do punho. Obteve-se uma boa evolução clínica desses pacientes. Um outro paciente teve fratura do metacarpo e foi tratado com osteossíntese com fios de Kirschner. Nenhum desses pacientes operados apresenta queixas funcionais ou posturais dos polegares reabordados (tabela 2).

Com relação à prótese de pirocarbono, nenhum paciente apresentou soltura ou fratura do implante.

Discussão

As técnicas cirúrgicas recomendadas no tratamento da rizartrorse são inúmeras. Objetivam sempre a melhoria da dor, da deformidade, da mobilidade e da força de pinça do polegar.

A trapeziectomia isolada descrita por Gervis apud Ibsen-Sorensen³ ou associada a interposição apresenta excelentes resultados,³⁻⁶ mas tem como desvantagem a diminuição do comprimento do primeiro raio e do grau de força de pinça.⁷

As técnicas de reconstruções ligamentares associadas à ressecção do trapézio apresentaram preservação do comprimento do raio e, teoricamente, preservação da força de pinça.^{2,4,8-11} Porém, faz-se necessária uma via de acesso ampla

Tabela 2 – Aspectos epidemiológicos e resultados clínico-funcionais dos pacientes submetidos a artroplastia do polegar

Nº	Idade (anos)	Sexo	Dominância	Segmento (meses)	DashH	ADM (°)	VAS	Complicações
1	68	F	ND	73	1	100	1	
2	65	M	ND	72	1	98	1	
3	62	F	D	69	6	91	2	
4	63	F	D	69	1	100	1	
5	60	F	D	68	1	95	2	
6	65	F	D	67	1	93	1	Luxação
7	59	F	D	65	18	88	3	
8	70	F	ND	64	1	100	1	
9	59	F	ND	62	1	100	1	
10	75	F	ND	62	6	85	2	fratura metacarpo
11	64	M	D	61	1	100	1	
12	74	F	D	59	6	90	1	Luxação
13	64	M	D	56	1	100	1	
14	62	F	ND	56	12	83	2	Luxação
15	56	M	D	56	6	80	1	Luxação
16	68	F	D	55	1	100	1	
17	70	F	D	55	1	100	1	
18	60	F	D	55	1	100	1	
19	67	F	D	54	1	100	1	
20	61	F	ND	54	1	100	1	
21	64	F	D	54	1	100	1	
22	58	M	D	54	1	100	1	
23	60	F	D	53	2	91	1	Luxação
24	66	F	D	48	1	100	1	
25	64	F	D	47	1	100	1	
26	59	F	ND	47	1	100	1	
27	56	F	D	43	1	100	1	
28	69	F	E	42	12	85	2	
29	64	F	ND	41	1	100	1	
30	66	F	D	39	1	100	1	
31	59	F	D	37	24	100	4	
32	62	F	ND	35	1	100	1	
33	60	M	D	34	1	100	1	
34	60	F	D	34	1	100	1	
35	67	F	D	31	1	100	1	
36	61	F	ND	28	1	100	1	
37	57	F	D	28	1	100	1	
38	70	F	D	27	1	100	1	
39	62	F	ND	26	1	100	1	
40	50	M	D	24	12	78	3	
41	70	F	D	18	1	100	1	
42	63	F	ND	17	1	100	1	
43	58	F	D	16	1	100	1	
44	60	F	D	14	1	100	1	
45	78	F	D	14	6	92	2	
46	62	F	D	13	18	75	3	
47	59	M	D	13	12	83	3	
48	60	F	D	12	18	80	3	
49	62	F	D	12	1	100	1	
50	68	F	D	36	18	88	2	
51	64	F	ND	25	1	100	1	
52	59	F	D	28	1	100	1	
53	58	F	ND	8	1	100	1	

Dash, *Disability arm, shoulder, hand*; ADM, Arco de movimento; VAS, *Visual analogue score*; kgf, Kilograma-força; ND, não dominante; D, dominante. Fonte: SAME.

ou múltipla, com o uso de estruturas adjacentes que necessitam de um tempo prolongado para cicatrização e reabilitação do paciente.

Na busca de procedimentos mais fisiológicos e menos invasivos, com o intuito da preservação do eixo axial, da amplitude de movimento e do grau de força de pinça, e a

fim de uma recuperação pós-operatória mais precoce, técnicas de artroscopia,¹² com ou sem interposição de estruturas, ou, ainda, inúmeras próteses de substituição total ou parcial vêm sendo desenvolvidas.

Neste presente estudo, usamos a prótese parcial não cimentada Ascension® confeccionada em pirocarbono,¹³⁻¹⁵

com uma via de acesso cirúrgico dorsal, apresentou bons resultados funcionais e melhora da qualidade de vida dos pacientes após o procedimento, apesar de uma taxa de intercorrências de 11,32%.

Quando comparada com outra série de casos, esta pesquisa apresentou menores taxas de complicações e melhores resultados funcionais que o estudo de Szalay et al.,¹⁶ que usou prótese de interposição, também confeccionada em pirocarbono.

Quando comparados os nossos resultados com os do estudo de Ibsen-Sorensen,³ que usou uma prótese total cimentada metal-polietileno, observamos resultados semelhantes na melhora da dor, no índice de complicações e no ganho de ADM. Neste estudo ocorreram cinco luxações em 53 polegares operados versus cinco luxações em 54 casos operados por Ibsen-Sorensen.

Os valores clínico-funcionais apresentados neste estudo, quando comparados com os das séries de trapezectomia^{5,6,17,18} ou das reconstruções ligamentares^{4,9-11,16} também são semelhantes, com grau de satisfação dos pacientes próximo dos 90%.

Alguns estudos comparativos não mostram vantagens da artroplastia com interposição de implantes de pirocarbono quando comparada com a técnica de reconstrução ligamentar sem interposição do implante.¹⁹

Embora este estudo apresente um tempo curto de seguimento (42,08 meses), os resultados finais não se alteram muito após o sexto mês da cirurgia.

A estabilidade da prótese ocorre por diversos fatores. Entre eles estão a congruência implante-trapézio e, principalmente, a cicatrização do invólucro de partes moles ao redor da articulação trapézio-metacarpal, destacando-se a cápsula dorsal.

A osteointegração do pirocarbono em nosso estudo ocorreu em todos os casos, sem soltura ou fratura do implante, algo confirmado pelo estudo de Beckenbaugh-Klawitter.¹⁴

A prótese de pirocarbono usada nesta técnica apresenta vantagens com relação a outros implantes. Ela preserva a massa óssea devido a uma ressecção mínima de base do primeiro metacarpo e não se faz necessária a ressecção do trapézio e por isso mantém a altura do polegar. Por não serem próteses cimentadas, por se fixarem ao metacarpo por *press fit* e o pirocarbono apresentar o mesmo módulo de dureza do osso, permitem a máxima aderência com o metacarpo, não geram *debris* ou *stress shielding*. O material de pirocarbono tem uma excelente biocompatibilidade.²⁰

O índice de complicações em nosso trabalho é de 11,32%. Cinco pacientes apresentaram luxações únicas, que foram solucionadas com capsuloplastia dorsal em todos.

A série de casos de Szalay et al.,¹⁶ que usou prótese de interposição também confeccionada em pirocarbono, obteve uma taxa maior de complicações e piores resultados funcionais quando comparada com este estudo.

Acreditamos que a artroplastia de substituição da base do primeiro metacarpo, associada a artroplastia de interposição do trapézio, com o uso de um só componente, preserva o comprimento do polegar, o arco de movimento e a qualidade de vida desses pacientes. Aceitamos que a mobilidade dessa articulação, que antes era selar, agora é esférica com o uso dessa prótese; demonstra que esse procedimento é eficaz no tratamento da rizartrose.

Observamos que a melhora da dor só ocorre após o sexto mês do procedimento e não sabemos ainda o motivo, já que o pirocarbono é um material aplicado recentemente em nosso meio.

Este presente estudo limitou-se a mostrar os resultados clínicos-funcionais e mensurar a qualidade de vida desses pacientes após o procedimento descrito.

Conclusão

O método é eficaz no tratamento da rizartrose, de acordo com os valores apurados dos resultados clínico-funcionais e da taxa de complicações, e proporciona a melhora da qualidade de vida desses pacientes.

Conflitos de interesse

Os autores declaram não haver conflitos de interesse. Todo o material foi subsidiado pela empresa detentora do material, que possibilitou o estudo sem acréscimo de custo ao Sistema Único de Saúde.

REFERÊNCIAS

- Martou G, Veltri K, Thoma A. Surgical treatment of osteoarthritis of the car-pometacarpal joint of the thumb: a systematic review. *Plast Reconstr Surg*. 2004;114(2):421-32.
- Martin-Ferrero MH, Vega C, Lomo JA. Long-term results (more than 10 years) follow up of total joint arthroplasty in the treatment of thumb carpometacarpal joint osteoarthritis. *J Hand Surg Eur*. 2011;36 1 Suppl:S46-7.
- Ibsen-Sorensen A. The elektra prosthesis for total replacement of the first cmc-joint. Prospective study with follow-up of one to six years. *J Hand Surg Eur*. 2011;36 1 Suppl:S50.
- Burton RI, Pellegrini VD Jr. Surgical management of basal joint arthritis of the thumb. Part II. Ligament reconstruction with tendon interposition arthroplasty. *J Hand Surg Am*. 1986;11(3):324-32.
- Murley AH. Excision of the trapezium in osteoarthritis of the first carpometacarpal joint. *J Bone Joint Surg Am*. 1960;42:502-7.
- Dell PC, Muniz RB. Interposition arthroplasty of the trapeziometacarpal joint for osteoarthritis. *Clin Orthop Relat Res*. 1987;(220):27-34.
- Eaton RG, Lane LB, Littler JW, Keyser JJ. Ligament reconstruction for the painful thumb carpometacarpal joint: a long-term assessment. *J Hand Surg Am*. 1984;9(5):692-9.
- Vermeulen GM, Brink SM, Sluiter JBA, Elias MGS, Hovius RES, Moojen TM. Ligament reconstruction arthroplasty for primary thumb carpometacarpal osteoarthritis (Weilby Technique): prospective cohort study. *J Hand Surg Am*. 2009;34:1393-401.
- Davis TR, Brady O, Dias JJ. Excision of the trapezium for osteoarthritis of the trapeziometacarpal joint: a study of the benefit of ligament reconstruction or tendon interposition. *J Hand Surg Am*. 2004;29(6):1069-77.
- Hartigan JB, Stern PJ, Kiefhaber TR. Thumb carpometacarpal osteoarthritis: arthrodesis compared with ligament reconstruction and tendon interposition. *J Bone Joint Surg Am*. 2001;83(10):1470-8.

11. Tomaino MM. Ligament reconstruction tendon interposition arthroplasty for basal joint arthritis. Rationale, current technique, and clinical outcome. *Hand Clin.* 2001;17(2):207-21.
12. Da Rin F, Mathoulin C. Arthroscopic treatment of osteoarthritis of scaphotrapezotrapezoid joint. *Chir Main.* 2006;25 Suppl 1:S254-8.
13. Thompson JS. Suspensionplasty. *J Orthop Surg Techn.* 1989;4:1-13.
14. Beckenbaugh RD, Klawitter J, Cook S. Osseointegration and mechanical stability of pyrocarbon and titanium hand implants in a load-bearing in vivo model for small joint arthroplasty. *J Hand Surg Am.* 2006;31(7):1240-1.
15. Nuñez VA, Citron ND. Short-term results of the Ascension pyrolytic carbon metacarpophalangeal joint replacement arthroplasty for osteoarthritis. *Chir Main.* 2005;24(3-4):161-4.
16. Szalay G, Schleicher I, Alt V, Pavlidis T, Schnettler R. Operative treatment of rhizarthritis: comparison of ligament reconstruction according to Epping with trapezectomy and interposition of pyrocarbon spacers as replacement of the trapezium. *Orthopade.* 2011;40(3):237-46.
17. Gervis WH. Excision of the trapezium in osteoarthritis of the trapezio-metacarpal joint. *J Bone Joint Surg Br.* 1949;31(4):537-9.
18. Iyer KM. The results of excision of the trapezium. *Hand.* 1981;13(3):246-50.
19. Colegate-Stone TJ, Garg S, Subramanian A, Mani GV. Outcome analysis of trapezectomy with and without pyrocarbon interposition to treat primary arthrosis of the trapeziometacarpal joint. *Hand Surg.* 2011;16(1):49-54.
20. Daecke W, Veyel K, Wieloch P, Jung M, Lorenz H, Martini AK. Osseointegration and mechanical stability of pyrocarbon and titanium hand implants in a load-bearing in vivo model for small joint arthroplasty. *J Hand Surg Am.* 2006;31(1): 90-7.