



Relato de Caso

Síndrome compartimental aguda não traumática em atleta de futebol tratada por fasciotomia descompressiva segmentar: relato de caso[☆]



Daniel Baumfeld^{a,b,*}, André Lourenço Pereira^c, Claudio Freitas Guerra Lage^b, Gabriel Mendes Miura^{b,d}, Yuri Vinicius Teles Gomes^a e Caio Nery^e

^a Universidade Federal de Minas Gerais, Belo Horizonte, MG, Brasil

^b Departamento Médico, Cruzeiro Esporte Clube, Belo Horizonte, MG, Brasil

^c Hospital das Clínicas, Universidade Federal de Minas Gerais, Belo Horizonte, MG, Brasil

^d Hospital Biocor, Belo Horizonte, MG, Brasil

^e Departamento de Ortopedia e Traumatologia, Universidade Federal de São Paulo, São Paulo, SP, Brasil

INFORMAÇÕES SOBRE O ARTIGO

Histórico do artigo:

Recebido em 28 de novembro de 2016

Aceito em 23 de fevereiro de 2017

On-line em 12 de junho de 2017

Palavras-chave:

Procedimentos cirúrgicos não convencionais

Fascia/cirurgia

Síndromes compartimentais

Descompressão cirúrgica

Futebol

Atletas

R E S U M O

A síndrome de compartimento aguda não traumática em atletas é uma emergência ortopédica rara associada ao exercício físico extenuante. Apresenta diagnóstico difícil, frequentemente tardio, pode levar a complicações graves e alta morbidade. Os autores relatam o caso de uma atleta de futebol juvenil com uma síndrome compartimental aguda sem história de trauma, diagnosticada e tratada 24 horas após início dos sintomas, através de fasciotomia descompressiva minimamente invasiva, com boa evolução pós-operatória.

© 2017 Sociedade Brasileira de Ortopedia e Traumatologia. Publicado por Elsevier Editora Ltda. Este é um artigo Open Access sob uma licença CC BY-NC-ND (<http://creativecommons.org/licenses/by-nc-nd/4.0/>).

[☆] Trabalho desenvolvido no Departamento Médico do Cruzeiro Esporte Clube com supervisão da Universidade Federal de Minas Gerais, Belo Horizonte, MG, Brasil.

* Autor para correspondência.

E-mail: danielbaumfeld@gmail.com (D. Baumfeld).

<https://doi.org/10.1016/j.rbo.2017.02.005>

0102-3616/© 2017 Sociedade Brasileira de Ortopedia e Traumatologia. Publicado por Elsevier Editora Ltda. Este é um artigo Open Access sob uma licença CC BY-NC-ND (<http://creativecommons.org/licenses/by-nc-nd/4.0/>).

Segmental decompressive fasciotomy for acute non-traumatic compartment syndrome in a professional soccer player: case report

A B S T R A C T

Keywords:

Less invasive surgical procedures
Fascia/surgery
Compartment syndromes
Surgical decompression
Soccer
Athletes

Acute compartment syndrome in athletes is a rare orthopedic emergency associated with strenuous exercise. It is often diagnosed late and can lead to severe complications and high morbidity. This report describes the case of a young soccer player with acute compartment syndrome with no history of trauma, diagnosed and treated 24 hours after the onset of symptoms, through minimally invasive decompressive fasciotomy, with good postoperative evolution.

© 2017 Sociedade Brasileira de Ortopedia e Traumatologia. Published by Elsevier Editora Ltda. This is an open access article under the CC BY-NC-ND license (<http://creativecommons.org/licenses/by-nc-nd/4.0/>).

Introdução

A síndrome de compartimento aguda da perna após esforço físico em atletas é uma emergência ortopédica incomum causada por exercício físico extenuante que leva a edema muscular e rigidez fascial, evolui para anóxia, isquemia e necrose muscular. Apresenta diagnóstico difícil, é necessário alto índice de suspeição, especialmente na ausência de trauma ou fratura associados. Caso a fasciotomia descompressiva não seja feita rapidamente, complicações como contratura isquêmica, déficit neurológico, infecção e necrose muscular podem ocorrer e prejudicar definitivamente a carreira do atleta. Descreveremos o caso raro de um jogador de futebol de 16 anos que apresentou uma síndrome de compartimento aguda da perna esquerda após treino exaustivo, sem trauma associado, com diagnóstico tardio, foi tratado por cirurgia minimamente invasiva e apresentou boa evolução pós-operatória.

Relato de caso

Atleta de futebol masculino de 16 anos, sem comorbidades, previamente assintomático, treinou intensamente durante 90 minutos, sem história de traumas ou queixas durante a atividade. Após três horas, relatou início de dor moderada na região anterolateral da perna esquerda, sem sinais flogísticos associados e exame neurovascular sem alterações, foram indicados analgésico comum e crioterapia. Compareceu ao departamento médico nove horas após o treino com queixa de pioria progressiva da dor, escala visual 08/10, apresentava edema em região anterolateral da perna esquerda e dor para mobilização da musculatura extrínseca do pé e do tornozelo. Feita imobilização do membro, crioterapia, elevação, repouso e associada medicação anti-inflamatória. Atleta manteve dor importante até o outro dia de manhã, quando foi identificado início de déficit motor em território do nervo fibular comum e parestesia em região dorso lateral do pé. Apresentava ao exame físico edema em compartimento anterior e lateral da perna esquerda, diminuição de sensibilidade do primeiro espaço interdigital do pé esquerdo e diminuição de força em tibial anterior (M3), extensor longo dos dedos (M3) e hálux (M0) (fig. 1). Pulsos tibial posterior e pedioso palpáveis, perfusão capilar menor do que três segundos, sem palidez associada.

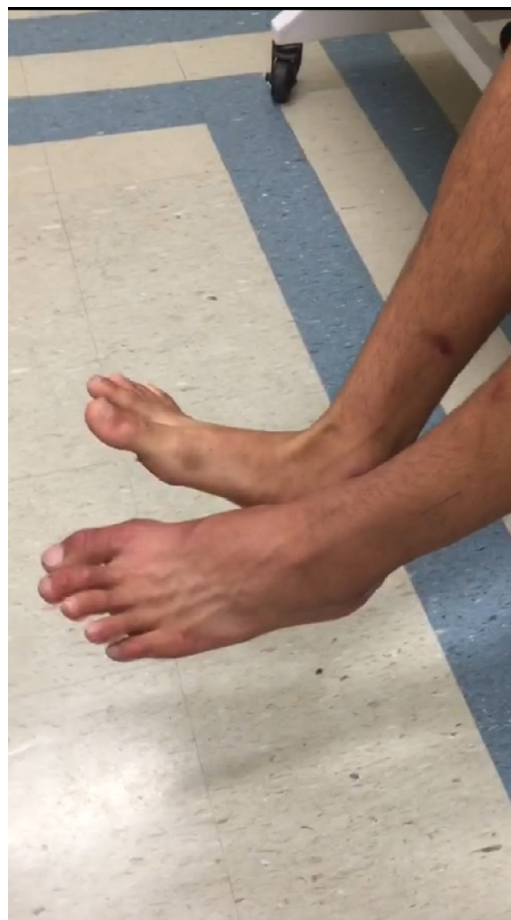

Figura 1 – Avaliação clínica pré-operatória demonstra menor extensão do hálux e alteração da função do tibial anterior.

Paciente foi diagnosticado com síndrome compartimental, foi feita uma ressonância magnética (fig. 2) de urgência e encaminhado ao bloco cirúrgico, 24 horas após início dos sintomas.

Foi feita fasciotomia segmentar anterolateral da perna esquerda (figs. 3 e 4), com melhoria imediata da dor e do aspecto local. Paciente apresentou boa evolução, sem déficits sensitivos residuais, recuperação total de tibial anterior e

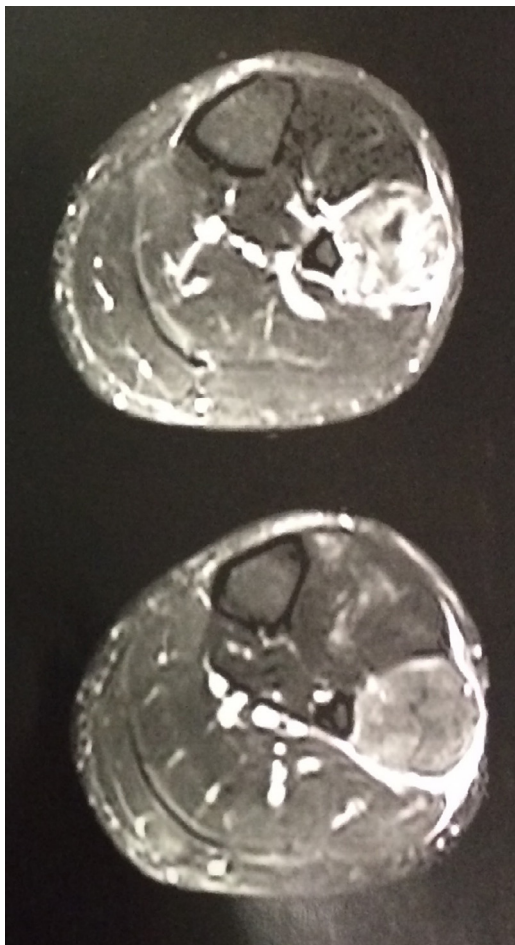


Figura 2 – Ressonância magnética demonstra alterações de sinal em musculatura anterolateral da perna.

extensor longo dos dedos (M5), manteve déficit parcial (M2) de extensor longo do hálux em oito semanas de pós-operatório.

Discussão

Síndrome de compartimento aguda não traumática após atividade física é uma entidade clínica rara que envolve um aumento agudo da pressão intracompartimental secundária a exercício físico intenso sem história de trauma associado. A literatura referente a essa patologia se resume a relatos e poucas séries de casos, ainda sem incidência estimada. Livingston *et al.*¹ publicaram série de casos de sete pacientes com síndrome de compartimento aguda não traumática, todas no jovem atleta do sexo masculino, 86% dos pacientes apresentavam déficit neurológico, 71% fraqueza muscular e 51% déficit sensitivo no momento da apresentação dos sintomas, demonstravam apresentação clínica semelhante à do nosso paciente. Seus resultados evidenciaram um ponto de corte de 24 horas para a fasciotomia descompressiva. Todos os pacientes tratados antes desse período evoluíram sem sequelas de longo prazo.

Nosso paciente era hígido, previamente assintomático, bem condicionado fisicamente. Apresentou sintomatologia

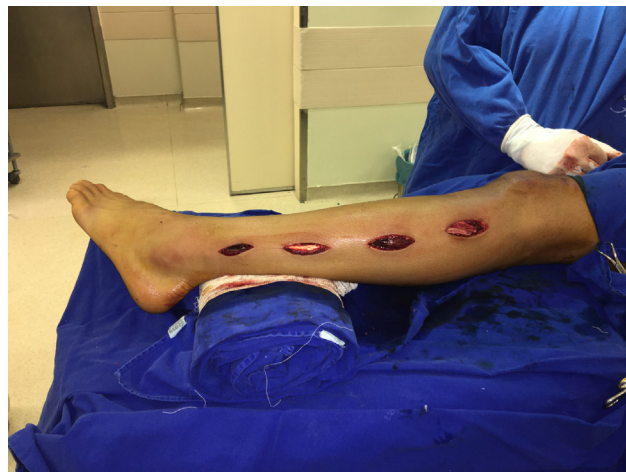

Figura 3 – Fasciotomia descompressiva com quatro incisões anterolaterais.

aguda três horas após treino padrão de futebol, sem qualquer sinal que indicasse inicialmente uma síndrome de compartimento. Evoluiu com manutenção da dor e início de sintomas neurológicos, foi mantido em observação e posteriormente levado ao bloco cirúrgico em caráter de urgência. No serviço em que foi atendido inicialmente não estavam disponíveis métodos de avaliação pressórica intracompartimental, fator que teria ajudado no diagnóstico e consequentemente tratamento precoce do paciente. Na literatura publicada,^{2,3} a síndrome de compartimento não traumática em atleta apresenta frequentemente diagnóstico tardio, explicado pela raridade do quadro e presença de outros diagnósticos diferenciais mais comuns. Por se tratar de atleta de elite, foi feita fasciotomia minimamente invasiva anterolateral, com quatro acessos pequenos e liberação total da fásia. Maffulli *et al.*⁴ publicaram estudo prospectivo em que avaliaram a fasciotomia minimamente invasiva para tratamento da síndrome compartimental lateral ou anterolateral não traumática em atletas. Os resultados evidenciaram 94% de retorno ao esporte em oito a 13 semanas. A fasciotomia tradicional apresenta

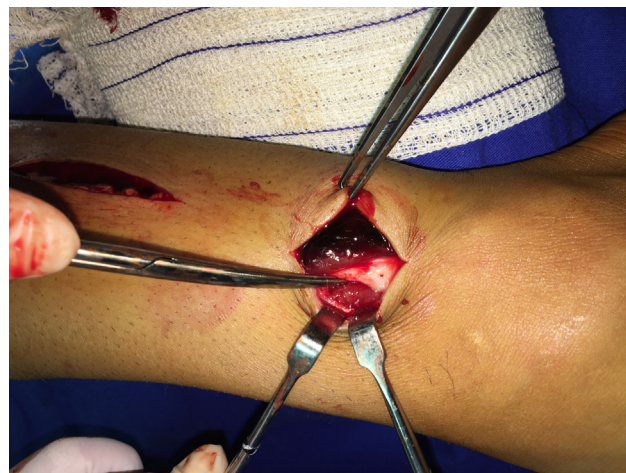

Figura 4 – Incisão distal demonstra a diferença de coloração da musculatura normal e musculatura pós-descompressão.

maior índice de infecção e cicatrização prolongada, fatores que retardam o retorno ao esporte.⁴ Entretanto, é fundamental a liberação fascial de pelo menos 90% do compartimento acometido para retorno da pressão intracompartimental em níveis basais, como demonstrado por Mathis et al.,⁵ em teoria mais difícil na cirurgia minimamente invasiva.

Com dois meses de pós-operatório, nosso paciente está sem dor, recuperação total de sensibilidade e força em tibial anterior e extensor longo dos dedos, porém mantém déficit do músculo extensor longo do hálux (M2), possivelmente por sua inervação mais proximal pelo nervo fibular longo. Esse tempo de recuperação é semelhante ao encontrado na literatura,⁶⁻⁹ como Irion et al.,¹⁰ que publicaram estudo retrospectivo sobre o retorno à prática de atividade física após fasciotomia para síndrome de compartimento em atletas de elite; 84,6% retornaram ao nível prévio 11 semanas após a cirurgia.

Apesar da raridade da síndrome de compartimento aguda não traumática em atletas, ortopedistas e médicos envolvidos com esporte devem manter um alto índice de suspeição ao examinar paciente com dor desproporcional em membro sem etiologia ou história de trauma conhecido. O atraso no diagnóstico e tratamento está associado a necrose muscular e alta morbidade, encerra precocemente a carreira do atleta. A fasciotomia descompressiva é o tratamento indicado e a cirurgia menos invasiva apresenta bons resultados, é estética e funcionalmente melhor, com menor tempo de recuperação e retorno ao esporte.

Conflitos de interesse

Os autores declaram não haver conflitos de interesse.

REFERÊNCIAS

- Livingston KS, Meehan WP 3rd, Hresko MT, Matheney TH, Shore BJ. Acute Exertional Compartment Syndrome in Young Athletes: A Descriptive Case Series and Review of the Literature. *Pediatr Emerg Care*. 2016 Feb 10. [Epub ahead of print].
- Kowalewski K, Mayo A, Journeaux S. How a footballer got hurt without getting hit: isolated peroneal compartment syndrome of a non-traumatic cause. *Ann R Coll Surg Engl*. 2007;89(8):W1-2.
- How MI, Lee PK, Wei TS, Chong CT. Delayed presentation of compartment syndrome of the thigh secondary to quadriceps trauma and vascular injury in a soccer athlete. *Int J Surg Case Rep*. 2015;11:56-8.
- Maffulli N, Loppini M, Spiezia F, D'Addona A, Maffulli GD. Single minimal incision fasciotomy for chronic exertional compartment syndrome of the lower leg. *J Orthop Surg Res*. 2016;11(1):61.
- Mathis JE, Schwartz BE, Lester JD, Kim WJ, Watson JN, Hutchinson MR. Effect of lower extremity fasciotomy length on intracompartimental pressure in an animal model of compartment syndrome: the importance of achieving a minimum of 90% fascial release. *Am J Sports Med*. 2015;43(1):75-8.
- Stollsteimer GT, Shelton WR. Acute atraumatic compartment syndrome in an athlete: a case report. *J Athl Train*. 1997;32(3):248-50.
- Johnson J, Becker J. Bilateral acute compartment syndrome in a football player: a case report. *Curr Sports Med Rep*. 2012;11(6):287-9.
- Green JE, Crowley B. Acute exertional compartment syndrome in an athlete. *Br J Plast Surg*. 2001;54(3):265-7.
- Laframboise MA, Muir B. Acute compartment syndrome of the foot in a soccer player: a case report. *J Can Chiropr Assoc*. 2011;55(4):302-12.
- Irion V, Magnussen RA, Miller TL, Kaeding CC. Return to activity following fasciotomy for chronic exertional compartment syndrome. *Eur J Orthop Surg Traumatol*. 2014;24(7):1223-8.