



Artigo original

Tratamento cirúrgico da fratura avulsão na inserção tibial do ligamento cruzado posterior: resultado funcional[☆]



Marcos Alexandre Barros, Gabriel Lopes de Faria Cervone* e André Luis Serigatti Costa

Hospital Universitário de Taubaté, Taubaté, SP, Brasil

INFORMAÇÕES SOBRE O ARTIGO

Histórico do artigo:

Recebido em 24 de setembro de 2014

Aceito em 14 de novembro de 2014

On-line em 29 de maio de 2015

Palavras-chave:

Fraturas ósseas

Ligamento cruzado posterior

Joelho

R E S U M O

Objetivo: Avaliar o resultado funcional pré e pós-cirúrgico, de forma objetiva e subjetiva, dos pacientes com diagnóstico de fratura avulsão isolada do ligamento cruzado posterior que foram tratados cirurgicamente.

Método: Foram avaliados cinco pacientes por meio de revisão de prontuários, aplicação do questionário de Lysholm, exame físico e exame radiológico. Para a estatística foi usado nível de significância de 0,10 e intervalo de confiança de 95%.

Resultados: Segundo os critérios de Lysholm, todos os pacientes foram classificados como ruins (< 64 pontos) no pré-operatório, evoluíram para média de 96 pontos em seis meses de pós-operatório. Observamos a negatização de 100% da gaveta posterior, uma vez que consideramos negativo o valor menor do que 5 mm.

Conclusão: A fratura avulsão do ligamento cruzado posterior na inserção tibial quando tratada com métodos cirúrgicos e fixação estável produz resultados funcionais aceitáveis do ponto de vista clínico e radiológico para uma significância de 0,042.

© 2015 Sociedade Brasileira de Ortopedia e Traumatologia. Publicado por Elsevier Editora Ltda. Todos os direitos reservados.

Surgical treatment of avulsion fractures at the tibial insertion of the posterior cruciate ligament: functional result

A B S T R A C T

Objective: To objectively and subjectively evaluate the functional result from before to after surgery among patients with a diagnosis of an isolated avulsion fracture of the posterior cruciate ligament who were treated surgically.

Method: Five patients were evaluated by means of reviewing the medical files, applying the Lysholm questionnaire, physical examination and radiological examination. For the statistical analysis, a significance level of 0.10 and 95% confidence interval were used.

Keywords:

Bone fractures

Posterior cruciate ligament

Knee

[☆] Trabalho feito no Departamento de Ortopedia e Traumatologia, Complexo Hospitalar Universitário de Taubaté, Taubaté, SP, Brasil.

* Autor para correspondência.

E-mails: cervone84@bol.com.br, gabinha77@hotmail.com (G.L.F. Cervone).

<http://dx.doi.org/10.1016/j.rbo.2015.04.012>

0102-3616/© 2015 Sociedade Brasileira de Ortopedia e Traumatologia. Publicado por Elsevier Editora Ltda. Todos os direitos reservados.

Results: According to the Lysholm criteria, all the patients were classified as poor (< 64 points) before the operation and evolved to a mean of 96 points six months after the operation. We observed that 100% of the posterior drawer cases became negative, taking values less than 5 mm to be negative.

Conclusion: Surgical methods with stable fixation for treating avulsion fractures at the tibial insertion of the posterior cruciate ligament produce acceptable functional results from the surgical and radiological points of view, with a significance level of 0.042.

© 2015 Sociedade Brasileira de Ortopedia e Traumatologia. Published by Elsevier Editora Ltda. All rights reserved.

Introdução

As lesões ligamentares do joelho constituem temas frequentes de pesquisas e publicações na área saúde. Há alguns anos os estudos com o ligamento cruzado posterior (LCP) dividem a atenção dos pesquisadores. Entre as lesões dos ligamentos cruzados estão incluídas as fraturas avulsões que serão objeto desta pesquisa.

Fraturas avulsões do esqueleto apendicular são comumente vistas nos cenários da emergência ortopédica. A prevalência dessas continua a aumentar à medida que a população progressivamente se envolve com atividades atléticas¹ e acidentes automobilísticos.²

A fratura avulsão é o destacamento do fragmento de osso resultado de uma tração do ligamento, tendão ou cápsula articular do seu ponto de inserção óssea.¹ Apesar de esse tipo de lesão estar aumentando, ainda são raras, segundo a literatura, especialmente as do LCP, que são ocasionalmente subdiagnosticadas.³⁻⁵ A avulsão do LCP chega a ser 10 vezes menos frequente do que a do LCA, mesmo em crianças.^{6,7}

O ligamento cruzado posterior tem atuação importante na biomecânica do joelho, desempenha papel fundamental na estabilidade da articulação por ser restritor primário da translação posterior da tibia em relação ao fêmur.^{2,8-11} As características da fratura, como tamanho e desvio do fragmento ósseo, região acometida na tibia e idade do paciente, são informações importantes na escolha do tratamento e podem influenciar no resultado funcional.

Tendo em vista a importância do tema, o trabalho tem como principal objetivo avaliar a qualidade funcional dos joelhos com fratura avulsão do LCP antes e após o tratamento cirúrgico comparativamente com a literatura.

Material e métodos

Estudo retrospectivo, observacional, de cinco pacientes que foram avaliados em nosso departamento, de janeiro de 2013 a julho de 2014. O estudo, previamente, passou por análise e autorização do comitê de ética da nossa instituição com inscrição na Plataforma Brasil sob aprovação.

Foram incluídos somente pacientes com diagnóstico final de fratura avulsão do ligamento cruzado posterior diagnosticados por meio de radiografia simples e tomografia computadorizada (fig. 1), isolada e fechada, que fizeram tratamento cirúrgico, sem restrição de sexo ou idade; excluídos

pacientes tratados de forma conservadora, com lesão havia mais de 30 dias de evolução, pseudoartrose, com diagnóstico de lesão ligamentar intrassubstancial do LCP ou com fratura avulsão do ligamento cruzado anterior.

Durante as consultas clínicas os pacientes foram submetidos às avaliações subjetiva (Lysholm) e objetiva com exame físico (teste da gaveta posterior) e radiografia sob estresse.

Lysholm divide o resultado entre excelente (95-100), bom (84-94), regular (65-83) e ruim (menor do que 64) de acordo com o somatório de pontos obtidos no fim do questionário, na comparação do pré e do pós-operatório.⁶

O teste da gaveta posterior foi considerado positivo ou negativo comparativamente com a clínica do joelho contralateral na presença ou não de stop, respectivamente.

Para a radiografia sob estresse, na incidência lateral, usamos paciente em decúbito dorsal horizontal, com o membro em 80° com apoio apenas na região do calcâneo e força de 49 Newtons (N) aplicada na região da tuberosidade anterior da tibia (TAT). Depois foi quantificada com régua a translação posterior da tibia em relação ao fêmur, considerada negativo ou zero para desvio inferior a 4 mm, uma cruz (+) se 5 mm a 9 mm e duas cruces (++) se maior ou igual a 10 mm; e comparada com o contralateral de cada indivíduo (fig. 2).^{8-10,12}

Nas consultas aos prontuários foram retiradas informações inerentes ao ato cirúrgico como: duração da cirurgia, osteossíntese e via de acesso cirúrgico usada; bem como informações complementares, tempo decorrente da lesão até o tratamento, lesões associadas, mecanismo do trauma, idade e sexo dos pacientes (tabela 1).

Todos os pacientes foram posicionados em decúbito ventral horizontal, raquianestesia e uso de garrote pneumático na raiz da coxa a ser operada e abordagem posterior ao joelho em topografia da fossa poplíteia. A via de Trickey¹³ (em forma de S) foi usada em três pacientes e nos outros dois optou-se pela incisão reduzida conforme descrito por Burks e Schaffer¹⁴ (em L invertido) ilustradas na figuras 3 e 4. Após a incisão, foram feitas a dissecação por planos, identificação do feixe vasculonervoso entre os gastrocnêmios medial e lateral, com afastamento cuidadoso, artrotomia central e posterior com identificação do fragmento ósseo avulsionado do seu leito tibial.

Nenhum dos fragmentos ósseos foi pequeno o suficiente para impedir a fixação com material rígido e necessitar de amarrilha ou sutura transóssea. Nos cinco casos foram usados os princípios da estabilidade absoluta, redução anatômica e compressão do foco de fratura com síntese rígida (um ou mais parafusos com arruela), como observado na figura 5.

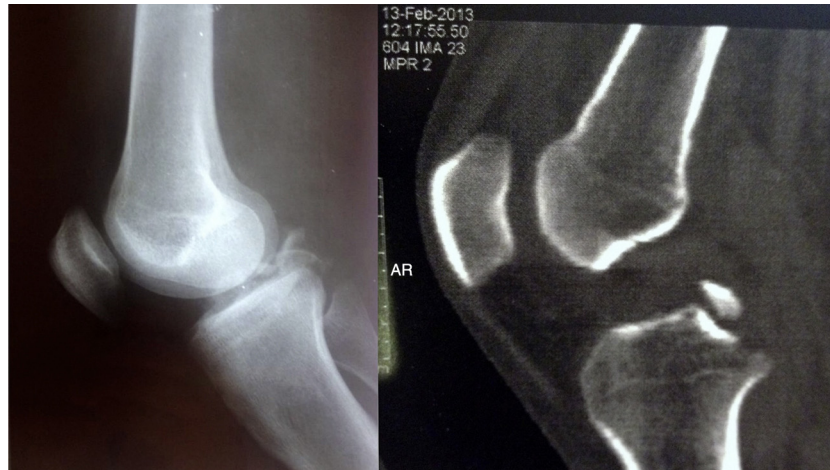


Figura 1 – Radiografia simples e tomografia computadorizada, pré-operatória.

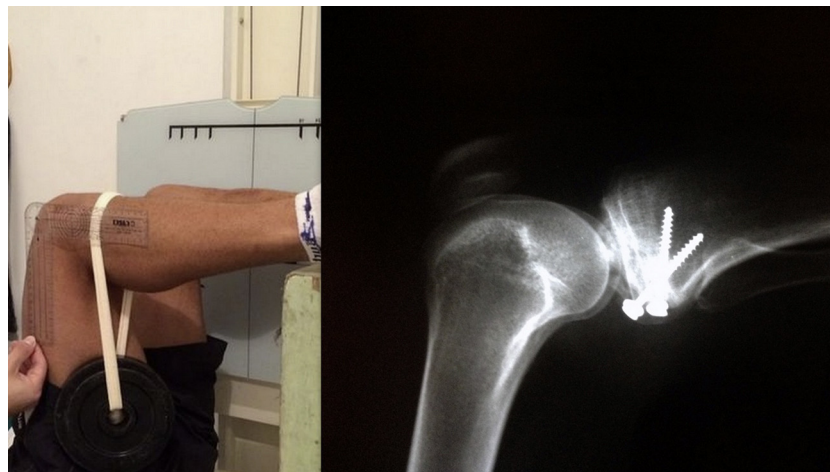

Figura 2 – Técnica usada para radiografia sob estresse a 80° de flexão do joelho com 49 Newtons sobre a TAT e imagem radiológica.

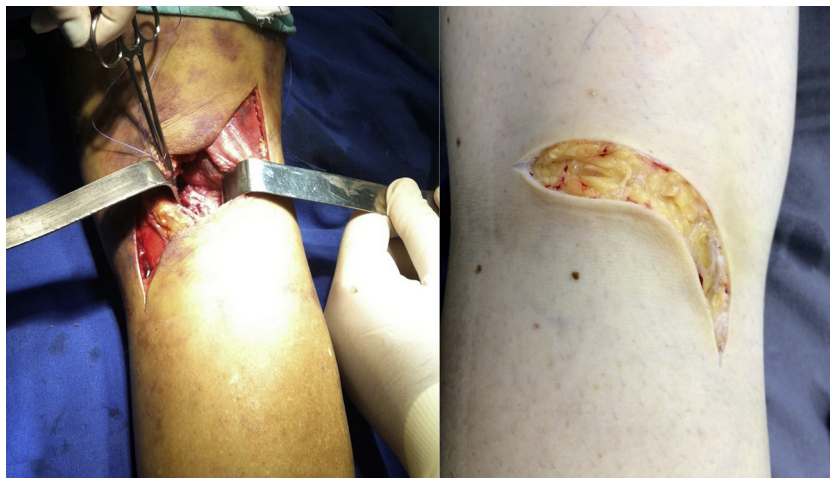

Figura 3 – À esquerda via de Trickey e à direita via de Burks.

Tabela 1 – Dados referentes à descrição dos casos: sexo, idade, mecanismo de lesão, presença de lesão na face anterior, duração da cirurgia, tempo da lesão, arco de movimento pré e pós-operatório, lado lesionado, resultado Lysholm, RX sob estresse, incisão e complicação

Paciente	01	02	03	04	05
Sexo	Masc	Masc	Masc	Masc	Masc
Idade (anos)	21	15	46	31	48
Mecanismo da lesão	moto	bicic	moto	moto	moto
Lesão na face anterior (perna ou joelho)	sim	não	sim	sim	não
Duração do ato cirúrgico (em minutos)	40	35	55	40	30
Tempo entre lesão e cirurgia (em dias)	22	06	07	21	16
Arco movimento - flexão Pós-operatório direito/esquerdo	125°/145°	130°/120°	140°/140°	135°/135°	145°/135°
Arco movimento - flexão Pré-operatório direito/esquerdo	Bloqueado em 40°/preservado em 145°	Preservado em 130°/bloqueado em 10°	Bloqueado em 20°/preservado em 140°	Preservado em 135°/bloqueado em 15°	Preservado 145°/bloqueado em 20°
Joelho lesionado	Direito	Esquerdo	Direito	Esquerdo	Esquerdo
Questionário Lysholm antes/depois	Ruim (0)/Excelente (95)	Ruim (25)/Excelente (99)	Ruim (27)/Excelente (97)	Ruim (25)/Excelente (95)	Ruim (2)/Bom (94)
Distância tíbia relação fêmur no RX em estresse dir/esq (em milímetros)	3/0	0/1	2/0	0/2	0/1
Incisão na pele	Trickey	Trickey	Trickey	Burks	Burks
Complicações pós-operatório	Não	Não	Deiscência da sutura	Não	Não

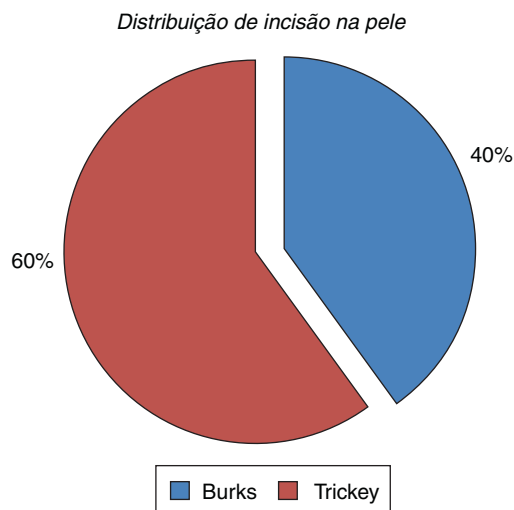


Figura 4 – Ilustração da distribuição de incisão na pele.

Respeitamos a fise de crescimento mesmo com fragmento pequeno.

O período pós-operatório foi conduzido com tala gessada cruromaleolar em extensão, sem carga; retorno na segunda semana ao ambulatório para retirada de pontos e troca da tala gessada por brace, para permitir início de mobilização passiva e crioterapia; ao completar um mês foi feito controle radiográfico para liberação de carga progressiva e retirada definitiva da imobilização; a partir do segundo mês o paciente foi

Tabela 2 – Descritiva completa para idade, duração da cirurgia e tempo da lesão à cirurgia

Descritiva	Idade (anos)	Duração do ato cirúrgico (min)	Tempo entre lesão e cirurgia (dias)
Média	32,2	40	14,4
Mediana	31	40	16
Desvio padrão	14,7	9,4	7,6
CV	46%	23%	53%
Mín	15	30	6
Máx	48	55	22
N	5	5	5
IC	12,9	8,2	6,6

CV, coeficiente de variação; Mín, valor mínimo; Máx, valor máximo; N, amostra; IC, intervalo de confiança.

autorizado a iniciar o trabalho de fortalecimento muscular; no terceiro mês retorno ao trabalho e com seis meses, após reavaliação clínica e radiológica, alta médica.

A metodologia estatística foi feita com o método de Wilcoxon para um nível de significância de 0,10 e intervalo de confiança de 95%.

Resultados

Iniciamos os resultados fazendo uma análise descritiva completa para idade, duração do ato cirúrgico e tempo entre lesão

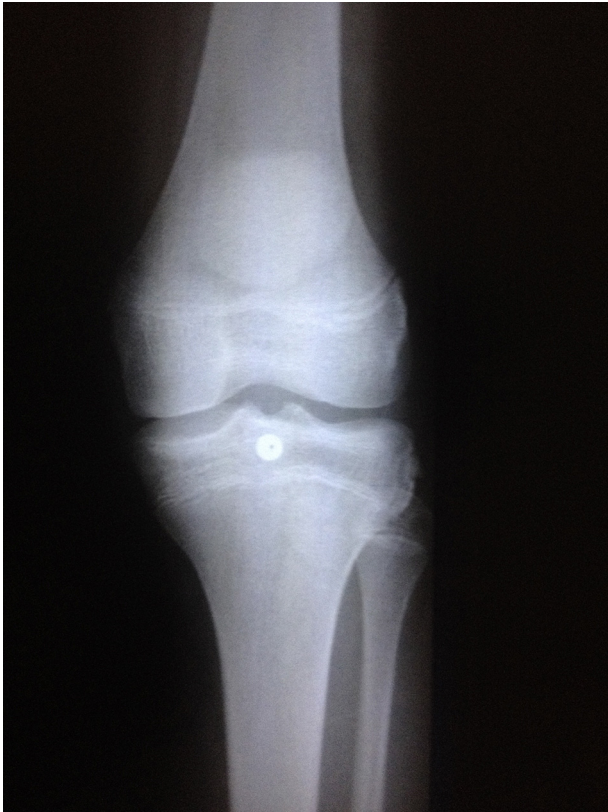

Figura 5 – Radiografia do adolescente síntese paralela a fise de crescimento, preservando-a.

e cirurgia (tabela 2). Ressaltamos que 100% dos pacientes eram do sexo masculino.

O método de Wilcoxon nos permitiu considerar que houve diferença estatística significativa ($p = 0,042$) entre o resultado de Lysholm antes da cirurgia de 15,8 pontos (ruim) para 96 (excelente) em média; apresentou-se apenas um caso de resultado bom (94 pontos) após cirurgia, em que o paciente perdeu um ponto (de cinco pontos) no quesito agachamento devido a discreta assimetria em flexão (10°) ao agachar-se comparado com o contralateral (fig. 6 e tabela 3).

Foi feita uma comparação com média da translação posterior da tibia em relação ao fêmur no RX em estresse com três

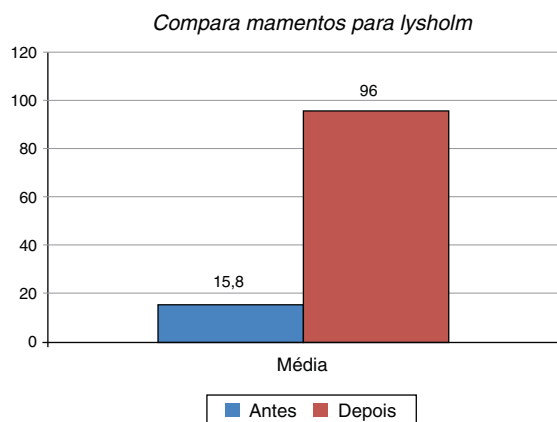


Figura 6 – Ilustração que compara momentos para Lysholm.

Tabela 3 – Comparação de momentos para Lysholm

Lysholm	Antes	Depois
Média	15,8	96
Mediana	25	95
Desvio padrão	13,6	2
Min	0	94
Max	27	99
N	5	5
IC	11,9	1,8
P valor	0,042	

CV, coeficiente de variação; Mín, valor mínimo; Máx, valor máximo; N, amostra; IC, intervalo de confiança.

Tabela 4 – Comparação de RX em estresse com valores de referência

RX em estresse	
Média	1,80
Mediana	2
Desvio padrão	0,84
Min	1
Max	3
N	5
IC	0,73
P valor (0)	0,009
P valor (2,5)	0,621
P valor (5)	0,001

CV, coeficiente de variação; Mín, valor mínimo; Máx, valor máximo; N, amostra; IC, intervalo de confiança.

Tabela 5 – Distribuição do mecanismo da lesão

Mecanismo da lesão	N	%	P valor
Moto	4	80%	0,058
Bicicleta	1	20%	

Tabela 6 – Distribuição do teste gaveta

Teste gaveta	N	%	P valor
Negativo	5	100%	0,002
Positivo	0	0%	

valores de referência (zero, um e cinco) em milímetros, uma vez que todos estavam no limite para zero cruz ou negativo (tabela 4).

Verificamos que a média do RX em estresse foi de 1,80 mm e que essa média é estatisticamente diferente de zero e de cinco, mas é considerada igual ao valor de 2,50; e abaixo de 5 mm, que é o valor para uma cruz (+) de translação posterior da tibia em relação ao fêmur, que indicaria algum grau de instabilidade da articulação (tabela 4).

Concluimos ainda que existe significância na distribuição de complicações pós-operatórias, mo mecanismo da lesão (tabela 5) e no teste da gaveta posterior (tabela 6). Em complicações pós-operatórias, 80% não apresentaram contra 20% que apresentaram, sendo essa uma diferença significativa ($p = 0,058$); a complicação observada foi deiscência de pele, que evoluiu bem e sem infecção até a cicatrização. Não houve

significado (0,527) para o lado com maior predominância de ser afetado.

Quando perguntados, 100% dos pacientes referiram estar satisfeitos com o resultado funcional do joelho após o tratamento, nenhum tem sequela ou sintomas que provoquem limitação ou incapacitação das atividades físicas, profissionais e diárias. Mesmo em um dos casos em que o paciente é profissional do ramo do atletismo e professor de educação física não houve limitação incapacitante residual. Atualmente participa de competições com nível profissional.

Discussão

A lesão ligamentar do cruzado posterior é incomum e quando ocorre geralmente está combinada com outras lesões ligamentares do joelho. A lesão isolada do LCP acomete aproximadamente 3% das lesões agudas do joelho.⁹

Alguns autores relatam incidência média de três casos de fratura avulsão do LCA para 100.000 e que os casos de avulsão do LCP são mais raros ainda, chegam a ser dez vezes menos frequentes, mesmo em crianças.^{6,7}

O LCP é o mais forte dos ligamentos cruzados e restritor primário da translação posterior da tibia durante a flexão do joelho. Quando lesionado ocorre subluxação posterior que provoca alteração na pressão da articulação femoropatelar com conseqüente dor crônica e degeneração da cartilagem articular.^{8,15}

Estudos anteriores^{8,9} observaram que a translação posterior da tibia é maior quanto maior o grau de flexão do joelho na radiografia sob estresse, a 10°, 20°, 60°, 80°. Stäubli e Jakob⁸ concordaram que o desvio posterior normal em milímetros era em média $3,7 \pm 2,1$ do lado intacto e $10,4 \pm 2,4$ (significância de $p < 0,001$) quando lesionado,^{8,9} informação que nos garante maior credibilidade na avaliação objetiva da função por meio do RX sob estresse 80°.

Apesar de ainda não haver consenso quanto ao reparo primário nas lesões do LCP, já está claro que os melhores resultados, nos casos de fraturas avulsões, são obtidos após fixação estável. Estudos seriados têm demonstrado de forma consistente resultados satisfatórios com fixação e uniformemente pobres resultados com métodos não cirúrgicos.^{5,8,13,16,17}

O mecanismo mais comum da lesão são acidentes motociclísticos, seguidos por trauma contra o painel e atropelamento, entre outros.^{3,17} Observamos um caso de acidente com bicicleta enquanto todos os outros foram motociclísticos (tabela 5). O que ocorre é impacto da face anterior do joelho em flexão de aproximadamente 90° que provoca a lesão. Em alguns casos lesões da região anterior do joelho estão presentes, como lacerações ou ferimento cortocotuso da pele (observados em 60% dos casos neste estudo), ilustrado nas figuras 7 e 8. Outras lesões podem estar associadas, como fratura da patela, fêmur ipsilateral, ossos do carpo e arcos costais.³

Independentemente da via, da técnica ou do material usado a fratura avulsão do LCP deve ser tratada cirurgicamente, como sugerem Veselko e Saciri¹⁶ e outros.^{2,3,17} A melhor técnica a ser aplicada ainda é discutida, porém deve ser a com que o cirurgião especialista estiver mais familiarizado ou ter melhor condições e estrutura para

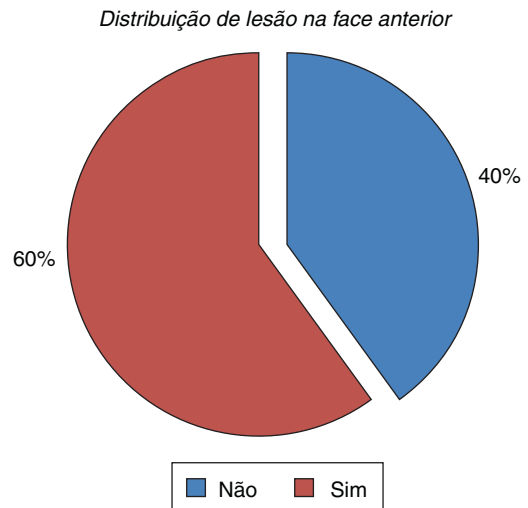


Figura 7 – Ilustração da distribuição de lesão na face anterior.

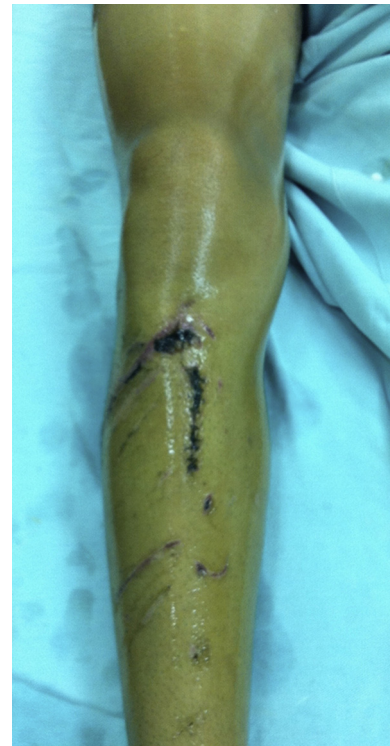

Figura 8 – Imagem de ferimento cortocotuso extenso e sutura na região anterior da perna.

aplicá-la,^{6,8,12,13,16,17} uma vez que as técnicas artroscópica ou aberta são igualmente confiáveis.¹⁸

Conclusão

A lesão osteoligamentar do LCP causa dor e prejuízo funcional, com limitação do arco de movimento associada a instabilidade do joelho. O tratamento cirúrgico obteve resultados, subjetivos e objetivos, satisfatórios, com restauração funcional completa.

Conflitos de interesse

Os autores declaram não haver conflitos de interesse.

REFERÊNCIAS

1. White EA, Patel DB, Matcuk GR, Forrester DM, Lundquist RB, Hatch GF 3rd, et al. Cruciate ligament avulsion fractures: anatomy, biomechanics, injury patterns, and approach to management. *Emerg Radiol.* 2013;20(5):429-40.
2. Singla R, Devgan, Gogna P, Batra A. Fixation of delayed union or non-union posterior cruciate ligament avulsion fractures. *J Orthop Surg.* 2014;22(1):70-4.
3. Torisu T. Avulsion fractures to the tibial attachment of the posterior cruciate ligament: indications and results of delayed repair. *Clin Orthop Relat Res.* 1979;143:107-14.
4. Al-Ahaideb A. Posterior cruciate ligament avulsion fracture in children: a case report with long-term follow-up and comprehensive literature review. *Eur J Orthop Surg Traumatol.* 2013;23 Suppl 2:S257-60.
5. Piedade SR, Mischan MM. Tratamento cirúrgico da fratura-avulsão da inserção tibial do LCP do joelho: experiência de 21 casos. *Acta Ortop Bras.* 2007;15(5):272-5.
6. Peccin MS, Ciconelli R, Cohen M. Questionário específico para sintomas do joelho Lysholm Knee Scoring Scale: tradução e validação para a língua portuguesa. *Acta Ortop Bras.* 2006;14(5):268-72.
7. Dhillon MS, Singh HP, Nagi ON. Posterior cruciate ligament avulsion from the tibia: fixation by a posteromedial approach. *Acta Orthop Belg.* 2003;69(2):162-7.
8. Stäubli HU, Jakob RP. Posterior instability of the knee near extension. A clinical and stress radiographic analysis of acute injuries of the posterior cruciate ligament. *J Bone Joint Surg Br.* 1990;72(2):225-30.
9. Grood ES, Stowers SF, Noyes FR. Limits of movement in the human knee. Effect of sectioning the posterior cruciate ligament and posterolateral structures. *J Bone Joint Surg Am.* 1988;70(1):88-97.
10. Leão MGS, Santoro ES, Avelino RL, Granjeiro RC, Orlando Junior N. Fratura avulsão simultânea das inserções tibiais dos ligamentos cruzados anterior e posterior em adulto. *Rev Bras Ortop.* 2013;48(6):581-5.
11. Canale ST, Beatty JH, editors. *Campbell's operative orthopaedics.* 11 ed. Philadelphia: Mosby Elsevier; 2007.
12. Scott MD, Norman W. *Surgery of the knee.* 5 ed. Philadelphia: Mosby/Elsevier; 2012.
13. Trickey EL. Injuries of the posterior cruciate ligament: diagnosis and treatment of early injuries and reconstruction of late instability. *Clin Orthop Relat Res.* 1980;147:76-81.
14. Burks RT, Schaffer JJ. A simplified approach to the tibial attachment of the posterior cruciate ligament. *Clin Orthop Relat Res.* 1990;254:216-9.
15. Johnson D. Posterior cruciate ligament injuries: my approach. *Oper Tech Sports Med.* 2009;17:167-74.
16. Veselko M, Saciri V. Posterior approach for arthroscopic reduction and antegrade fixation of avulsion fracture of the posterior cruciate ligament from the tibia with cannulated screw and washer. *Arthroscopy.* 2003;19(8):916-21.
17. Schulte KR, Harner CD. Management of isolated posterior cruciate ligament injuries. *Oper Tech Orthop.* 1995;5(3):270-5.
18. Sasaki SU, da Mota e Albuquerque RF, Amatuzzi MM, Pereira CA. Open screw fixation versus arthroscopic suture fixation of tibial posterior cruciate ligament avulsion injuries: a mechanical comparison. *Arthroscopy.* 2007;23(11):1226-30.