



Artigo Original

Avaliação radiológica do posicionamento do túnel femoral na reconstrução do ligamento cruzado anterior[☆]



Luciano Rodrigo Peres, Matheus Silva Teixeira*, Caetano Scalizi Júnior e Wolf Akl Filho

Grupo do Joelho, Serviço de Ortopedia e Traumatologia, Hospital do Servidor Público Estadual de São Paulo, São Paulo, SP, Brasil

INFORMAÇÕES SOBRE O ARTIGO

Histórico do artigo:

Recebido em 9 de dezembro de 2015

Aceito em 28 de janeiro de 2016

On-line em 7 de julho de 2016

Palavras-chave:

Articulação do joelho

Ligamento cruzado anterior

Reconstrução do ligamento cruzado anterior

Radiografia

Tomografia computadorizada por raios X

R E S U M O

Objetivo: Avaliar a inclinação e o comprimento dos túneis femorais em pacientes submetidos a reconstrução do ligamento cruzado anterior (LCA) pelas técnicas transtibial e anatômica. **Métodos:** Estudo observacional analítico em pacientes com lesão do LCA submetidos à reconstrução artroscópica pelas técnicas cirúrgicas transtibial e anatômica. No pós-operatório imediato foram feitos os exames de tomografia computadorizada (TC) e radiografia digital simples (RX) na incidência anteroposterior para avaliação da inclinação e do comprimento do túnel femoral.

Resultados: Dos 42 pacientes analisados, 27 foram submetidos à reconstrução anatômica e 15 à reconstrução pela técnica transtibial. O ângulo de inclinação e o comprimento do túnel na técnica transtibial são sempre maiores do que na reconstrução anatômica. Os ângulos de inclinação na técnica transtibial foram 59,75° (53,9°-66,1°) no RX e 54,17° (43,5°-62,3°) na TC; na técnica anatômica, 42,91° (29,3-57,4°) no RX e 39,10° (23,8-50,6°) na TC. Em relação ao comprimento do túnel femoral, a técnica transtibial gera túneis mais longos. Em média 55,7 mm (40-70,2 mm) na técnica transtibial e 35,5 mm (24,5-47 mm) na anatômica. Não encontramos correlação estatisticamente significativa nos valores do comprimento *versus* inclinação do túnel, independentemente da técnica usada. Portanto, são variáveis independentes.

Conclusão: A técnica de reconstrução anatômica apresentou túneis femorais mais curtos e com ângulo de inclinação menor do que a técnica transtibial. A TC apresentou valores de inclinação do túnel menores do que o RX, independentemente da técnica cirúrgica.

© 2016 Sociedade Brasileira de Ortopedia e Traumatologia. Publicado por Elsevier Editora Ltda. Este é um artigo Open Access sob uma licença CC BY-NC-ND (<http://creativecommons.org/licenses/by-nc-nd/4.0/>).

[☆] Trabalho desenvolvido no Grupo do Joelho, Serviço de Ortopedia e Traumatologia, Hospital do Servidor Público Estadual de São Paulo, São Paulo, SP, Brasil.

* Autor para correspondência.

E-mail: matheus.st@hotmail.com (M.S. Teixeira).

<https://doi.org/10.1016/j.rbo.2016.01.009>

0102-3616/© 2016 Sociedade Brasileira de Ortopedia e Traumatologia. Publicado por Elsevier Editora Ltda. Este é um artigo Open Access sob uma licença CC BY-NC-ND (<http://creativecommons.org/licenses/by-nc-nd/4.0/>).

Radiological evaluation of the femoral tunnel positioning in anterior cruciate ligament reconstruction

A B S T R A C T

Keywords:

Knee joint
Anterior cruciate ligament
Anterior cruciate ligament reconstruction
Radiography
Computed Tomography by X-rays

Objective: To evaluate the inclination and the length of the femoral tunnel in patients submitted to anterior cruciate ligament reconstruction (ACL) surgery by transtibial and anatomical techniques.

Methods: This is an analytical observational study in patients with ACL injury that underwent arthroscopic reconstruction through transtibial and anatomical surgical techniques. In the immediate postoperative period, computed tomography (CT) and antero-posterior (AP) view digital radiographs (X-rays) were performed to evaluate the inclination and length of the femoral tunnel.

Results: Forty-two patients were analyzed: 27 underwent anatomical reconstruction and 15, transtibial reconstruction. The inclination angle and tunnel length by the transtibial technique are always greater than by the anatomical technique. The mean inclination angles were 59.75° (53.9 to 66.1°) in the X-rays and 54.17° (43.5 to 62.3°) in CT for the transtibial technique, and 42.91° (29.3 to 57.4°) in the X-rays and 39.10° (23.8 to 50.6°) in CT for the anatomical technique. Regarding the length of the femoral tunnel, the transtibial technique promotes longer tunnels: mean 55.7 mm (40.0-70.2 mm) in the transtibial and 35.5 mm (24.5-47 mm) in the anatomical technique. No statistically significant correlation was observed between the length and the inclination of the tunnel, regardless of the technique used. Thus, these variables can be considered as independent.

Conclusion: The anatomical reconstruction technique presented shorter femoral tunnels and lower angle of inclination than the transtibial technique. The CT showed smaller inclination angle than the X-rays, regardless of the surgical technique.

© 2016 Sociedade Brasileira de Ortopedia e Traumatologia. Published by Elsevier Editora Ltda. This is an open access article under the CC BY-NC-ND license (<http://creativecommons.org/licenses/by-nc-nd/4.0/>).

Introdução

O ligamento cruzado anterior (LCA) é um dos ligamento mais frequentemente lesados do corpo humano. Estima-se a incidência de 0,24 a 0,34 lesões de LCA por mil habitantes por ano.¹ Atualmente, devido ao aumento da prática de atividades esportivas, houve uma elevação na incidência das lesões desse ligamento, principalmente entre os pacientes jovens.^{2,3}

Embora a reconstrução do LCA seja uma das cirurgias mais feitas no mundo, estima-se que sejam feitas entre 75.000 e 100.000 procedimentos anuais nos Estados Unidos,⁴ ainda existem discussões em relação às técnicas de reconstrução. Com o desenvolvimento das técnicas artroscópicas, o foco inicial da cirurgia isométrica ou transtibial na maioria das vezes não conseguiu reestabelecer a anatomia do LCA original, o que provoca falhas em atingir a estabilidade rotacional do joelho. Atualmente, há um crescente interesse na técnica de reconstrução anatômica do LCA, que, por se aproximar da anatomia original, talvez promova melhores resultados clínicos.⁵

Na cirurgia de reconstrução do LCA, os túneis femorais e tibiais confeccionados determinam o eixo de funcionamento do enxerto. O correto posicionamento desses túneis é determinante para o sucesso do procedimento. Vários autores acreditam que o posicionamento inadequados desses túneis é a principal causa de falha na cirurgia de reconstrução do LCA.^{6,7} Alguns erros, como os túneis femorais distantes do sítio nativo do LCA, resultam em uma tensão excessiva no enxerto e podem levar a falha.^{7,8} Além disso, a orientação

vertical do enxerto não consegue reproduzir a obliquidade natural do LCA, o que pode limitar a restauração da cinemática normal do joelho e o controle da estabilidade rotacional.^{6,9}

Além do posicionamento, o comprimento do túnel é outro fator importante para o sucesso da reconstrução ligamentar. É consenso na literatura que o contato adequado do tendão com a superfície óssea do túnel é fundamental para a integração osso-tendão. Entretanto, não há consenso sobre o comprimento ideal do túnel para a fixação biológica adequada.^{10,11}

O objetivo deste trabalho é avaliar a inclinação e o comprimento dos túneis femorais em pacientes submetidos a reconstrução do ligamento cruzado anterior (LCA) pelas técnicas transtibial e anatômica.

Material e métodos

Estudo observacional analítico, feito de fevereiro a dezembro de 2014, que analisou 42 pacientes com diagnóstico de lesão do LCA do joelho atendidos no ambulatório de cirurgia de joelho de um hospital terciário.

Critérios de inclusão: lesão de LCA confirmada por meio de ressonância nuclear magnética. Foram excluídos os pacientes com lesões de LCA associadas a outras lesões ligamentares e/ou fraturas ou lesões osteocondrais que comprometessem o posicionamento dos túneis femorais ou tibiais.

Os pacientes foram submetidos a reconstrução artroscópica do LCA por meio das técnicas cirúrgicas transtibial e

anatômica transtibial anteromedial acessória, com enxerto de tendões flexores ou de tendão patelar.

No pós-operatório imediato foram feitas TC e RX do joelho acometido, na incidência anteroposterior (AP).

A casuística foi avaliada quanto ao sexo, à idade e à técnica cirúrgica aplicada. Foram comparados os parâmetros de inclinação e o comprimento do túnel femoral nas técnicas de reconstrução transtibial e anatômica.

Por meio do sistema de arquivamento e transmissão de imagens digitais IMPAX® (versão 6.3.1.7501, da AGFA Health Care N.V.) foram feitas digitalmente, no RX na posição AP, as medidas em graus da inclinação do túnel femoral, levou-se em conta a borda inferior do túnel femoral em relação a uma linha traçada paralelamente à porção inferior do côndilo femoral medial e lateral (fig. 1).

Na TC, também foram avaliadas, digitalmente, a inclinação em graus do túnel femoral, também levou-se em conta a borda inferior do túnel, e a porção inferior dos côndilos femorais (fig. 2).

Foi avaliado também, por meio da TC, o comprimento do túnel femoral, teve-se por base a sua extensão, desde a cortical medial do côndilo femoral lateral até a cortical lateral do fêmur (fig. 3).

A variável do ângulo de inclinação do túnel femoral no RX em AP e na TC foi analisada, comparativamente, entre si e entre as técnicas cirúrgicas aplicadas, por meio do teste t de Student pareado. A correlação entre o ângulo de inclinação, medido na tomografia, e o comprimento do túnel foi avaliada pelo teste da correlação de Pearson.

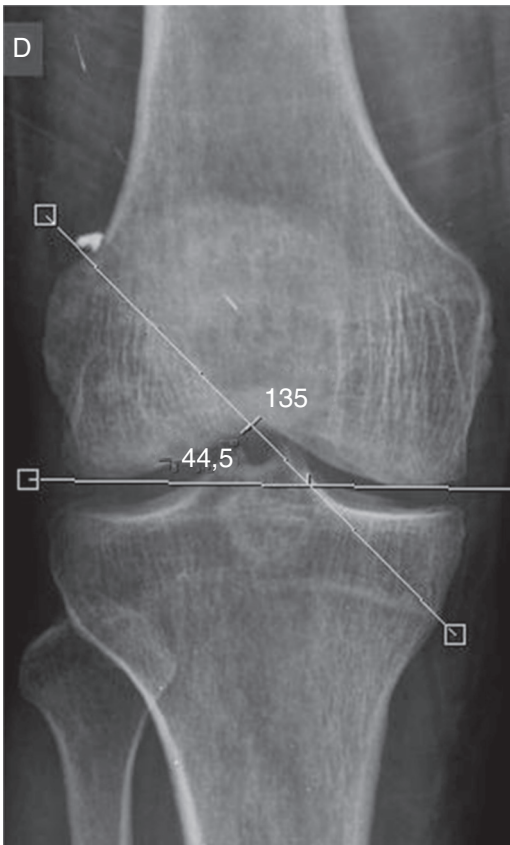


Figura 1 – Medida da inclinação do túnel femoral no RX.

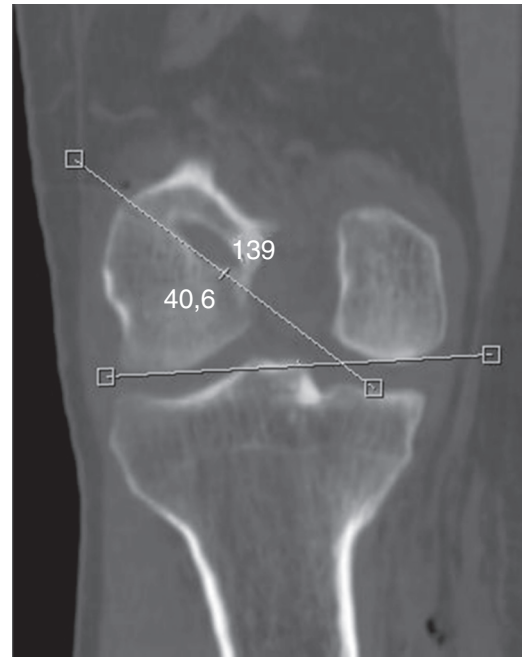

Figura 2 – Medida da inclinação do túnel femoral na TC.

A distribuição relativa de acordo com o sexo foi feita com o teste de igualdade de duas proporções e o teste de Anova para comparar as médias de idade, ângulo e comprimento entre as técnicas. O nível de significância aplicado nos testes foi de 5%.

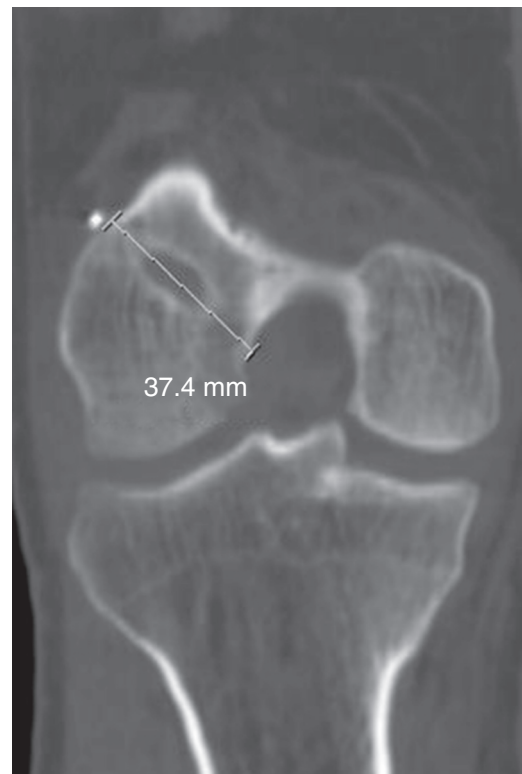


Figura 3 – Medida do comprimento do túnel femoral na TC.

Tabela 1 – Distribuição das técnicas cirúrgicas de acordo com o gênero

Gênero	Anatômica		Transtibial		p
	n	%	n	%	
Feminino	6	22,2	5	33,3	0,433
Masculino	21	77,8	10	66,7	

Tabela 2 – Ângulos de inclinação do túnel femoral medidos no RX e na TC, de acordo com a técnica cirúrgica

	Média	Mediana	Min	Max	n	p
Anatômica						
RX	42,91	44,0	29,3	57,4	27	<0,001
TC	39,10	40,6	23,8	50,6	27	
Transtibial						
RX	59,75	59,4	53,9	66,1	15	<0,001
TC	54,17	56,2	43,5	62,3	15	
Todos						
RX	48,93	50,1	29,3	66,1	42	<0,001
TC	44,48	43,5	23,8	62,3	42	

RX, radiografia digital simples; TC, tomografia computadorizada.

O estudo foi submetido ao Comitê de Ética e Pesquisa do Hospital, com recebimento de parecer favorável por meio da plataforma Brasil, conforme o número 49115615.8.0000.5463.

Resultados

Foram analisados os dados de 42 pacientes, dos quais 27 foram submetidos a reconstrução do LCA pela técnica anatômica e 15 pela técnica transtibial (tabela 1).

Na comparação do ângulo médio da inclinação do túnel femoral no RX e na TC para cada técnica cirúrgica e ambas juntas, verificamos que o valor do ângulo médio no RX foi sempre maior do que na TC. Variou de 29,3° a 66,1° no RX e de 23,8° a 62,3° na TC. Em média, as medidas foram 48,9° e 44,5° respectivamente ($p < 0,001$ – fig. 4 e tabela 2).

Na avaliação da correlação entre o ângulo de inclinação e o comprimento do túnel femoral medidos na TC, concluímos que não existe correlação entre esses valores, independentemente da técnica usada. Portanto, podemos considerar essas variáveis como estatisticamente independentes (tabela 3).

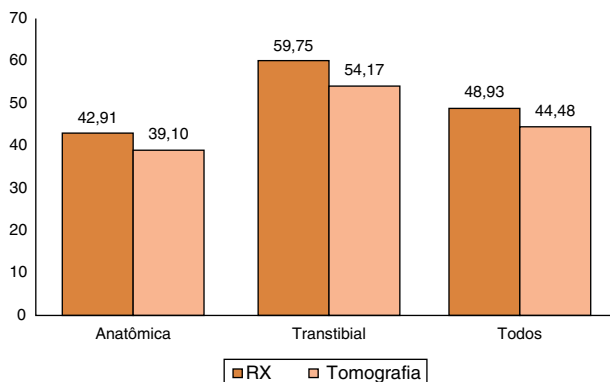


Figura 4 – Comparação dos ângulos medidos no RX e TC de acordo com a técnica cirúrgica.

Ao analisar comparativamente as médias de ângulo e de comprimento dos túneis femorais, entre as técnicas, constatamos que os valores obtidos com a técnica transtibial são sempre superiores aos da técnica anatômica, porém sem correlação estatística entre eles (fig. 5).

A idade dos pacientes variou de 15 a 55 anos. Em relação aos ângulos, na técnica transtibial os valores obtidos, em média, por meio do RX foram de 59,7° (53,9°-66,1°) e da TC de 54,2° (43,5°-62,3°). Na técnica anatômica os valores foram de 42,9° (29,3°-57,4°) no RX e de 39,10° (23,8°-50,6°) na TC. O comprimento médio dos túneis foi de 35,5 mm (24,5 mm-47 mm) na técnica anatômica e de 55,7 mm (40,0-70,2 mm) na reconstrução transtibial (tabela 4 e fig. 6).

Discussão

O correto posicionamento dos túneis é o fator primordial para o sucesso da cirurgia de reconstrução do LCA. Atualmente, há um interesse crescente na visualização adequada da posição dos túneis ósseos, do comprimento e de suas relações com as inserções do LCA.

O principal achado deste estudo foi que o valor do ângulo médio de inclinação do túnel femoral na técnica transtibial (RX: 59,7° e TC: 54,2°) é sempre maior do que na técnica anatômica (RX: 42,9 e TC: 39,10°). É consenso na literatura que na reconstrução ligamentar não anatômica o túnel femoral situa-se numa posição mais vertical e mais anterior ao sítio de inserção do ligamento nativo.¹² Um estudo feito por

Tabela 3 – Correlação entre ângulo de inclinação e comprimento do túnel femoral por técnica cirúrgica

	Correlação (r)	p-valor
Anatômico	0,172	0,390
Transtibial	0,191	0,495

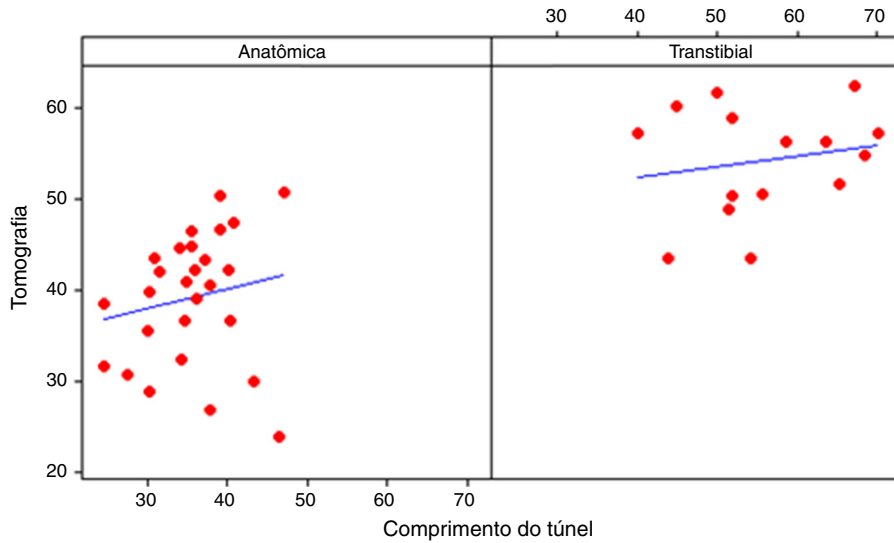


Figura 5 – Comparação entre ângulo e comprimento do túnel por técnica cirúrgica.

Tabela 4 – Avaliação da idade, ângulo de inclinação e comprimento do túnel, de acordo com a técnica cirúrgica

Técnica cirúrgica	Média	Mediana	Desvio padrão	CV (%)	Min	Max	n	p
Idade								
Anatômica	35,2	37	10,2	29	15	49	27	0,192
Transtibial	30,7	29	11,2	37	16	55	15	
Ângulo RX								
Anatômica	42,91	44,0	7,94	19	29,3	57,4	27	< 0,001
Transtibial	59,75	59,4	4,16	7	53,9	66,1	15	
Ângulo TC								
Anatômica	39,10	40,6	7,16	18	23,8	50,6	27	< 0,001
Transtibial	54,17	56,2	5,94	11	43,5	62,3	15	
Comprimento do túnel								
Anatômica	35,50	35,5	5,74	16	24,5	47,0	27	< 0,001
Transtibial	55,76	54,2	9,50	17	40,0	70,2	15	

CV, coeficiente de variação; RX, radiografia digital simples; TC, tomografia computadorizada.

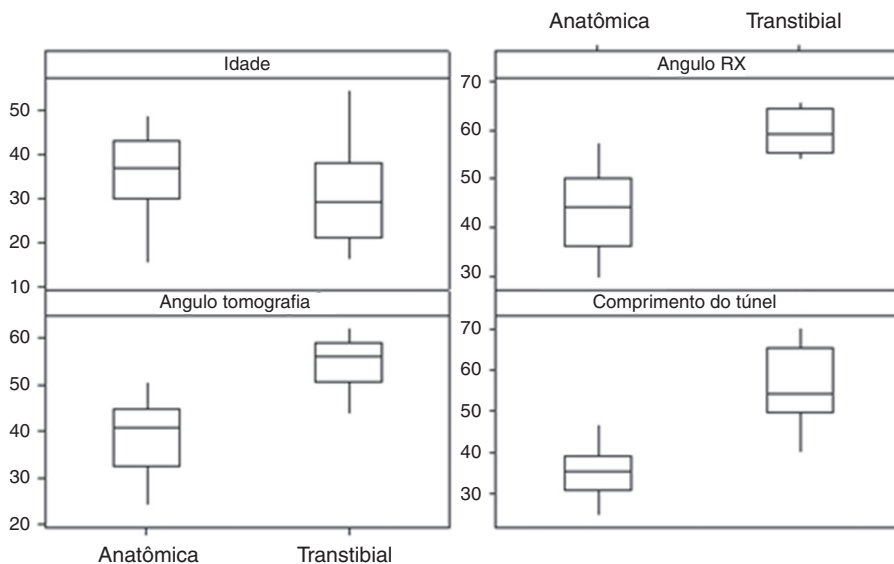


Figura 6 – Boxplot das técnicas para idade, ângulo no RX e na tomografia e comprimento do túnel.

Aglietti et al.¹³ demonstrou que a técnica de duas incisões teve um ângulo femoral significativamente menor no RX AP (37°) quando comparada com a técnica de uma incisão (68°). Vieira et al.¹⁴ verificaram em seu trabalho que os ângulos das reconstruções anatômicas são menores do que nas transtibiais, por causa do seu direcionamento mais horizontalizado. Em média, a diferença entre os ângulos dos túneis, medidos no RX, foi de 16,74°. Neste estudo a diferença entre os ângulos foi de 16,8°. Entretanto, diferentemente deste trabalho, Vieira et al.¹⁴ tomou as medidas da inclinação dos túneis em relação ao eixo anatômico do fêmur.

Illingworth et al.⁵ descreveram que os túneis situados mais anteriormente, compatíveis com as técnicas de reconstrução não anatômicas, têm uma correlação significativa com uma diminuição do ângulo do túnel femoral e um aumento do ângulo de inclinação. Pacientes que apresentam um ângulo de inclinação do túnel femoral no RX menor do que 32,7° ou superior a 55° são susceptíveis a ter seu LCA reconstruído fora do limite anatômico.⁵ No nosso estudo, verificamos que os pacientes submetidos a reconstrução anatômica apresentaram um ângulo de inclinação do túnel femoral que variou de 29,3° a 57,4° e na reconstrução transtibial de 53,9 a 66,1°. No entanto, a maneira usada pelo autor para medir os ângulos não é a mesma usada neste trabalho e os dados obtidos foram comparados com imagens de RNM, em vez de TC.

Em relação ao comprimento dos túneis medidos na TC, não foi possível estabelecer uma relação entre a inclinação e o comprimento. Neste estudo, o comprimento dos túneis foi em média de 35,5 mm (24,5-47) na reconstrução anatômica e de 55,7 mm (40-70,2) na transtibial. Golish et al.¹⁵ avaliaram a posição e a técnica de perfuração em joelho de cadáveres e constataram que o aumento da obliquidade provoca a diminuição no comprimento dos túneis.^{15,16} O comprimento médio obtido na reconstrução anatômica foi de 23,1 mm e na reconstrução transtibial os valores variaram de 37 a 61 mm. Os valores são menores do que os obtidos neste trabalho. Contudo, Golish et al.¹⁵ usaram somente o RX em AP para efetuar as medições e a inclinação foi analisada de acordo com a posição do relógio, o que torna as análises menos precisas do que as feitas na TC.

Chang et al.,¹⁷ também por meio de estudos em cadáveres, avaliaram a relação da inclinação e do comprimento do túnel femoral, na técnicas anatômicas e transtibial. Os resultados obtidos demonstraram que o aumento da inclinação leva a túneis mais curtos, independentemente da técnica cirúrgica usada. Entretanto, os parâmetros de inclinação foram avaliados de acordo com a posição do relógio e foi feita, em todos os casos, a sulcoplastia para facilitar a perfuração da parede medial do côndilo femoral lateral.

Embora o comprimento mínimo do túnel femoral necessário para a fixação adequada seja um pouco controverso,^{10,11} túneis mais curtos do que 25 mm podem gerar uma superfície de contato osso-tendão insuficiente.^{10,11,18} Zantop et al.¹⁸ compararam reconstruções do LCA em joelhos de cabra com comprimentos de enxerto de 25 ou 15 mm no túnel femoral. Após seis e 12 semanas, não houve diferença entre os grupos em relação à rigidez e à tensão máxima do enxerto. Diferentemente, Qi et al.¹¹ compararam enxertos de 5 mm, 10 mm, 15 mm e 20 mm em um modelo canino e verificaram

que a resistência biomecânica foi consideravelmente reduzida nos enxertos com comprimento inferior a 15 mm. Não houve diferença significativa entre os enxertos de 15 mm e 20 mm.

Na comparação dos valores de inclinação obtidos no RX e na TC, constatamos que o valor do ângulo médio no RX é sempre maior do que na TC, independentemente da técnica cirúrgica. Em média, as medidas foram de 48,9° e 44,5° respectivamente. Esse dado pode ser explicado pelo fato de que o RX fornece uma projeção bidimensional da geometria óssea tridimensional.¹² Medições precisas do RX são dependentes do alinhamento do osso com o plano da imagem, o que pode ser difícil de conseguir e pode induzir erros na posição estimada do túnel, devido a distorções e à magnificação da imagem. Além disso, marcos ósseos importantes, como, por exemplo, a crista intercondilar lateral, não são visíveis nas radiografias convencionais.^{12,19}

Hoser et al.²⁰ comparam RX e TC para avaliação pós-operatória e descobriram que a posição do túnel femoral não pode ser mensurada de forma confiável em 92,2% dos RX em AP e em 21,6% das RX laterais, devido à visualização inadequada dos túneis, principalmente nos casos em que não há a presença de enxerto osso-tendão ou marcadores radiopacos no túnel. Além disso, o túnel femoral pode ser difícil de visualizar a partir de RX laterais com o método do quadrante,²¹ particularmente para as reconstruções não anatômicas, pois o túnel situa-se numa posição alta ao longo da linha Blumenfaat. Entretanto, diferentemente deste trabalho, Hoser et al.²⁰ não analisaram a inclinação dos túneis, somente verificaram se era possível mensurar os túneis no pós-operatório tardio.

Neste trabalho, a reconstrução anatômica foi feita com a técnica transportal, que pode gerar maior horizontalização do túnel femoral. As medições no RX foram feitas através de uma linha que tangencia inferiormente a imagem de formada pela sobreposição de todo o côndilo femoral. Enquanto que na TC, por o túnel situar-se posterior no côndilo femoral, o corte axial usado para a aferição leva em conta uma posição mais proximal da curvatura do côndilo, o que inviabiliza a comparação, pois as linhas de referência para a medida podem não ser paralelas. Além disso, seria necessário saber o valor real da inclinação do túnel femoral e somente dessa maneira fazer a comparação das medidas entre os exames.

Ainda aguardamos maneiras mais eficazes de avaliar a inclinação real do túnel femoral e suas relações com os métodos de avaliação radiológica do seu posicionamento.

O presente estudo apresenta limitações: a avaliação apenas do posicionamento do túnel femoral, a posição do túnel tibial foi desconsiderada. Os exames radiológicos foram feitos por diferentes técnicos de radiologia e as cirurgias foram feitas por diferentes cirurgiões dentro do grupo de joelho de um hospital terciário.

Conclusão

A técnica de reconstrução anatômica apresentou túneis femorais mais curtos e com ângulo de inclinação menor do que a técnica transtibial. A TC apresentou valores de inclinação do túnel menores do que o RX, independentemente da técnica cirúrgica.

Conflitos de interesse

Os autores declaram não haver conflitos de interesse.

REFERÊNCIAS

- Miyasaka K, Daniel DM, Stone ML, Hirshman P. The incidence of knee ligament injuries in the general population. *Am J Knee Surg.* 1991;4:3-8.
- Hootman JM, Dick R, Agel J. Epidemiology of collegiate injuries for 15 sports: summary and recommendations for injury prevention initiatives. *J Athl Train.* 2007;42(2):311-9.
- Karlsson J, Irrgang JJ, van Eck CF, Samuelsson K, Mejia HA, Fu FH. Anatomic single- and double-bundle anterior cruciate ligament reconstruction, part 2: clinical application of surgical technique. *Am J Sports Med.* 2011;39(09), 2016:26.
- Yasuda K, Kondo E, Ichiyama H, Kitamura N, Tanabi Y, Tohyama H, et al. Anatomic reconstruction of the anteromedial and posteromedial bundles of the anterior cruciate ligament using hamstring tendon graft. *Arthroscopy.* 2004;20(10):1015-25.
- Illingworth KD, Hensler D, Working ZM, Macalena JA, Tashman S, Fu FH. A simple evaluation of anterior cruciate ligament femoral tunnel position: the inclination angle and femoral tunnel angle. *Am J Sports Med.* 2011;39(12):2611-8.
- Jepsen CF, Lundberg-Jensen AK, Faunoe P. Does the position of the femoral tunnel affect the laxity or clinical outcome of the anterior cruciate ligament-reconstructed knee? A clinical, prospective, randomized, double-blind study. *Arthroscopy.* 2007;23(12):1326-33.
- Harner CD, Giffin JR, Duntzman RC, Annunziata CC, Friedman MJ. Evaluation and treatment of recurrent instability after anterior cruciate ligament reconstruction. *Instr Course Lect.* 2001;50:463-74.
- Zavras TD, Race A, Amis AA. The effect of femoral attachment location on anterior cruciate ligament reconstruction: graft tension patterns and restoration of normal anterior-posterior laxity patterns. *Knee Surg Sports Traumatol Arthrosc.* 2005;13(2):92-100.
- Lee MC, Seong SC, Lee S, Chang CB, Park YK, Jo H, et al. Vertical femoral tunnel placement results in rotational knee laxity after anterior cruciate ligament reconstruction. *Arthroscopy.* 2007;23(7):771-8.
- Yamazaki S, Yasuda K, Tomita F, Minami A, Tohyama H. The effect of intraosseous graft length on tendon-bone healing in anterior cruciate ligament reconstruction using flexor tendon. *Knee Surg Sports Traumatol Arthrosc.* 2006;14(11):1086-93.
- Qi L, Chang C, Jian L, Xin T, Gang Z. Effect of varying the length of soft-tissue grafts in the tibial tunnel in a canine anterior cruciate ligament reconstruction model. *Arthroscopy.* 2011;27(6):825-33, 12.
- Zantop T, Wellmann M, Fu FH, Petersen W. Tunnel positioning of anteromedial and posterolateral bundles in anatomic anterior cruciate ligament reconstruction: anatomic and radiographic findings. *Am J Sports Med.* 2008;36(1):65-72.
- Aglietti P, Zaccherotti G, Menchetti PP, De Biase P. A comparison of clinical and radiological parameters with two arthroscopic techniques for anterior cruciate ligament reconstruction. *Knee Surg Sports Traumatol Arthrosc.* 1995;3(1):2-8.
- Vieira RB, Tavares LAP, Lasmar RCP, Da Cunha FA, Lisboa LAM. Análise radiológica do posicionamento do túnel femoral com as técnicas de reconstrução isométrica ou de reconstrução anatômica do LCA. *Rev. Bras. Ortop.* 2014;49(2):160-6.
- Golish SR, Baumfeld JA, Schoderbek RJ, Miller MD. The effect of femoral tunnel starting position on tunnel length in anterior cruciate ligament reconstruction: a cadaveric study. *Arthroscopy.* 2007;23(11):1187-92.
- Hensler D, Working ZM, Illingworth KD, Tashman S, Fu FH. Correlation between femoral tunnel length and tunnel position in ACL reconstruction. *J Bone Joint Surg Am.* 2013;95(22):2029-34.
- Chang CB, Yoo JH, Chung BJ, Seong SC, Kim TK. Oblique femoral tunnel placement can increase risks of short femoral tunnel and cross-pin protrusion in anterior cruciate ligament reconstruction. *Am J Sports Med.* 2010;38(6):1237-45.
- Zantop T, Ferretti M, Bell KM, Brucker PU, Gilbertson L, Fu FH. Effect of tunnel-graft length on the biomechanics of anterior cruciate ligament-reconstructed knees: intra-articular study in a goat model. *Am J Sports Med.* 2008;36(11):2158-66.
- Forsythe B, Kopf S, Wong AK, Martins CA, Anderst W, Tashman S, et al. The location of femoral and tibial tunnels in anatomic double-bundle anterior cruciate ligament reconstruction analyzed by three-dimensional computed tomography models. *J Bone Joint Surg Am.* 2010;92(6):1418-26.
- Hoser C, Tecklenburg K, Kuenzel KH, Fink C. Postoperative evaluation of femoral tunnel position in ACL reconstruction: plain radiography versus computed tomography. *Knee Surg Sports Traumatol Arthrosc.* 2005;13(4):256-62.
- Bernard M, Hertel P, Hornung H, Cierpinski T. Femoral insertion of the ACL. Radiographic quadrant method. *Am J Knee Surg.* 1997;10(1):14-21.