



Artigo Original

Características anatomorradiológicas na escoliose idiopática do adolescente com indicação cirúrgica[☆]



Mauro Costa Morais Tavares Junior^{a,*}, Felipe Ribeiro Ledur^a, Olavo Biraghi Letaif^a,
Raphael Martus Marcon^b, Alexandre Fogaça Cristante^b
e Tarcisio Eloy Pessoa de Barros Filho^b

^a Universidade de São Paulo, Faculdade de Medicina, Hospital das Clínicas, Instituto de Ortopedia e Traumatologia, São Paulo, SP, Brasil

^b Universidade de São Paulo, Faculdade de Medicina, Departamento de Ortopedia e Traumatologia, São Paulo, SP, Brasil

INFORMAÇÕES SOBRE O ARTIGO

Histórico do artigo:

Recebido em 15 de julho de 2016

Aceito em 18 de julho de 2016

On-line em 20 de janeiro de 2017

Palavras-chave:

Escoliose/anatomia & histologia

Escoliose/radiografia

Adolescente

Resultado do tratamento

R E S U M O

Objetivo: Avaliar as características anatomorradiológicas em pacientes com escoliose idiopática do adolescente com indicação cirúrgica.

Métodos: Estudo descritivo retrospectivo de 100 prontuários de pacientes do grupo de escoliose com indicação cirúrgica de 2008 a 2015. A análise usada foi a estatística descritiva.

Resultados: Preencheram os critérios de inclusão e exclusão 28 pacientes e foram selecionados para o estudo. A média foi de $15,4 \pm 1,2$ anos DP; na amostra selecionada, a proporção menina:menino foi de 6:1; a cifose foi medida em graus pelo ângulo de Cobb entre T5-T12 e teve como média $32,10^\circ \pm 13,37^\circ$ DP; segundo a classificação de Lenke, o mais prevalente foi o tipo 2, observado em 28,6% dos casos.

Conclusão: A idade média dos pacientes no presente estudo foi de 15,4 anos; o mais prevalente foi o tipo 2 da classificação de Lenke. Novos trabalhos anatomorradiológicos são necessários para elucidar características morfológicas comuns nos pacientes com escoliose idiopática do adolescente.

© 2016 Sociedade Brasileira de Ortopedia e Traumatologia. Publicado por Elsevier Editora Ltda. Este é um artigo Open Access sob uma licença CC BY-NC-ND (<http://creativecommons.org/licenses/by-nc-nd/4.0/>).

Anatomical and radiological characteristics in adolescent idiopathic scoliosis with surgical indication

A B S T R A C T

Objective: This study aims to analyze the anatomical and radiological characteristics of adolescent idiopathic scoliosis patients with surgical indication.

Methods: Retrospective, descriptive study of 100 medical records pertaining to patients included in the group of scoliosis with surgical indication from the years 2008-2015. Descriptive statistics were used for statistical analysis.

Keywords:

Scoliosis/anatomy & histology

Scoliosis/radiography

Adolescent

Treatment outcome

[☆] Trabalho desenvolvido no Instituto de Ortopedia e Traumatologia, Hospital das Clínicas, Faculdade de Medicina, Universidade de São Paulo, São Paulo, SP, Brasil.

* Autor para correspondência.

E-mail: mauro.div@hotmail.com (M.C.M. Tavares Junior).

<http://dx.doi.org/10.1016/j.rbo.2016.07.012>

0102-3616/© 2016 Sociedade Brasileira de Ortopedia e Traumatologia. Publicado por Elsevier Editora Ltda. Este é um artigo Open Access sob uma licença CC BY-NC-ND (<http://creativecommons.org/licenses/by-nc-nd/4.0/>).

Results: 28 patients met the inclusion and exclusion criteria, and were selected for the study. The average age was 15.4 (SD \pm 1.2 years); in the selected sample, the female/male ratio was 6:1; the kyphosis measured in degrees by Cobb angle between T5-T12 had an average 32.10° (SD \pm 13.37°); according to the Lenke classification, the most prevalent type was type 2, representing 28.6% of cases.

Conclusion: The mean patient age in the present study was 15.4 (SD \pm 1.2 years); the most prevalent type was type 2 in the Lenke classification. There is a need for new anatomical and radiological studies to elucidate the morphological characteristics common in adolescent idiopathic scoliosis patients.

© 2016 Sociedade Brasileira de Ortopedia e Traumatologia. Published by Elsevier Editora Ltda. This is an open access article under the CC BY-NC-ND license (<http://creativecommons.org/licenses/by-nc-nd/4.0/>).

Introdução

Escoliose refere-se a um desvio tridimensional da coluna espinhal. O principal critério diagnóstico é uma curvatura da coluna vertebral que excede 10 graus em uma radiografia da coluna em anteroposterior.¹⁻⁴ Escoliose idiopática do adolescente (EIA) é uma patologia comum que afeta de 0,5-5% das crianças.⁵ A razão mulher:homem varia de 1,5:1 até 3:1 e aumenta substancialmente com a idade.⁵ A concordância entre gêmeos monozigóticos é maior do que 70%.¹

O diagnóstico da EIA é feito por exclusão, quando outras causas de escoliose, como malformações vertebrais ou desordens neuromusculares, são excluídas.^{1,2} A etiologia da EIA é desconhecida e multifatorial.^{1,5-7} Existe uma grande dificuldade de se caracterizar adequadamente o padrão morfológico das curvaturas vertebrais mais importantes em pacientes com EIA, pois existe uma grande variabilidade entre os indivíduos.

Alguns fatores prognósticos para progressão da deformidade na coluna são: curva torácica ou múltiplas curvaturas, ângulo de Cobb maior do que 25 graus ao diagnóstico, atraso na maturação óssea.⁸ A classificação de Lenke é bastante usada para definição de tratamento na EIA. Contudo, até mesmo dentro dos seis padrões de curvas definidos há variações estruturais dentro de um mesmo tipo de curva,⁹ fato que pode interferir no tratamento cirúrgico.

Novos estudos são importantes para evidenciar características clínicas prevalentes em pacientes com EIA, de modo que auxiliem no correto entendimento anatômico e radiológico da doença. Assim, o trabalho tem por objetivo avaliar características anatomoradiológicas em pacientes com EIA com indicação cirúrgica.

Material e métodos

Estudo descritivo retrospectivo de 100 prontuários de pacientes do grupo de escoliose do IOT HC-FM-USP de 2008 a 2015. Os critérios de inclusão estabelecidos foram: pacientes com diagnóstico de EIA com indicação cirúrgica, presença de RX panorâmico de coluna frente+perfil. Os critérios de exclusão foram: pacientes com registros incompletos em relação aos dados demográficos, não deambuladores e com causas de escoliose já definidas.

As classificações usadas foram: ângulo de Cobb, classificação de Lenke. A análise foi feita por estatística descritiva.

O presente estudo teve aprovação do Comitê de Ética e Pesquisa da nossa instituição.

Os seguintes parâmetros foram avaliados: idade dos pacientes (medida em anos), ângulo de Cobb (medido em graus), bem como a primeira vértebra (mais cranial) e a última vértebra (mais caudal) do ângulo de Cobb da curva principal de cada paciente; classificação de Lenke da curva de cada paciente; vértebras neutra cranial, neutra caudal e apical da curva principal; e vértebra estável. Os resultados obtidos estão apresentados em gráficos, tabelas, planilhas ou esquemas.

Resultados

Após análise retrospectiva de 100 prontuários de 2008 a 2015 de pacientes do grupo de escoliose, 28 preencheram os critérios de exclusão e inclusão estabelecidos e foram selecionados. A idade média dos pacientes foi de 15,4 anos \pm 1,2 desvios padrões (DP) (fig. 1).

Dos 28 pacientes analisados quatro eram meninos e 24 meninas, o que representa proporção de 6:1 de meninas em relação aos meninos. No geral, a vértebra apical mais prevalente foi a T8, com 35,7% dos casos, seguida por T9, com 25%

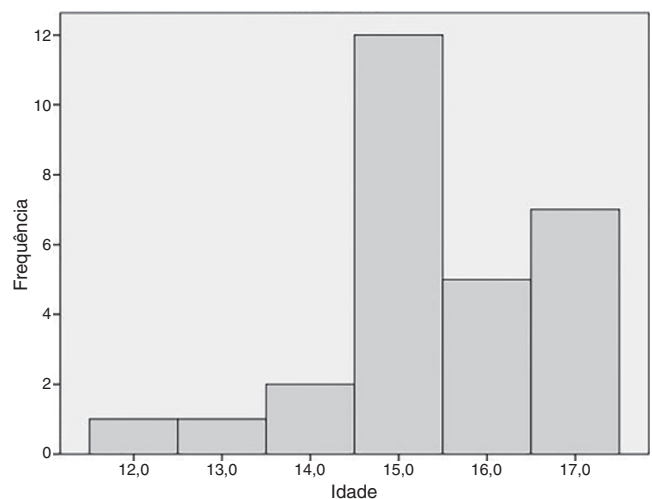


Figura 1 – Idade dos pacientes.

Tabela 1 – Vértebra apical				
	Frequência	Porcentagem	Porcentagem válida	Porcentagem acumulada (%)
L3	1	3,6	3,6	3,6
T10	4	14,3	14,3	17,9
T11	2	7,1	7,1	25,0
T12	1	3,6	3,6	28,6
T6	2	7,1	7,1	35,7
T7	1	3,6	3,6	39,3
T8	10	35,7	35,7	75,0
T9	7	25,0	25,0	100,0
Total	28	100,0	100,0	

Tabela 2 – Vértebra estável				
	Frequência	Porcentagem	Porcentagem válida	Porcentagem acumulada (%)
L1	2	7,1	7,1	7,1
L2	2	7,1	7,1	14,3
L3	6	21,4	21,4	35,7
L4	7	25,0	25,0	60,7
L5	4	14,3	14,3	75,0
T11	4	14,3	14,3	89,3
T12	3	10,7	10,7	100,0
Total	28	100,0	100,0	

Tabela 3 – Vértebra neutra cranial				
	Frequência	Porcentagem	Porcentagem válida	Porcentagem acumulada (%)
T10	1	3,6	3,6	3,6
T11	1	3,6	3,6	7,1
T3	1	3,6	3,6	10,7
T4	3	10,7	10,7	21,4
T5	9	32,1	32,1	53,6
T6	7	25,0	25,0	78,6
T7	5	17,9	17,9	96,4
T9	1	3,6	3,6	100,0
Total	28	100,0	100,0	

dos casos. Já as vértebras estáveis mais prevalentes foram L4 e L3, com 25% e 21,4% dos casos, respectivamente (tabelas 1 e 2). A vértebra neutra cranial mais prevalente foi a T5, com 32,1% dos casos, seguida por T6, com 25%. Já as vértebras neutras caudais mais prevalentes foram L1 e L2, com 35,7% e 21,4% dos casos, respectivamente (tabelas 3 e 4).

Tabela 4 – Vértebra neutra caudal				
	Frequência	Porcentagem	Porcentagem válida	Porcentagem acumulada (%)
L1	10	35,7	35,7	35,7
L2	6	21,4	21,4	57,1
L4	1	3,6	3,6	60,7
L5	1	3,6	3,6	64,3
T11	5	17,9	17,9	82,1
T12	5	17,9	17,9	100,0
Total	28	100,0	100,0	

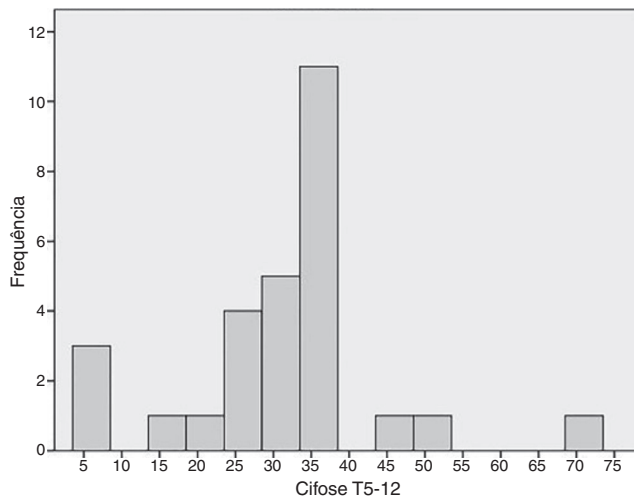


Figura 2 – Cifose T5-T12.

A cifose medida em graus pelo ângulo de Cobb entre T5-T12 teve como média $32,10^\circ \pm 13,37$ DP (fig. 2).

Segundo a classificação de Lenke, o mais prevalente no presente estudo foi o tipo 2, com 28,6% dos casos, seguido pelo 4, com 25,1%. Na figura 3 pode-se evidenciar um exemplo das medições usadas no estudo de um paciente com EIA. Não houve paciente classificado como tipo 5 na amostra selecionada (tabela 5).

Discussão

O presente estudo objetivou avaliar os parâmetros radiográficos das curvas e os dados epidemiológicos de pacientes com escoliose na lista de espera cirúrgica da nossa instituição. Em nosso trabalho usamos apenas o método radiográfico para

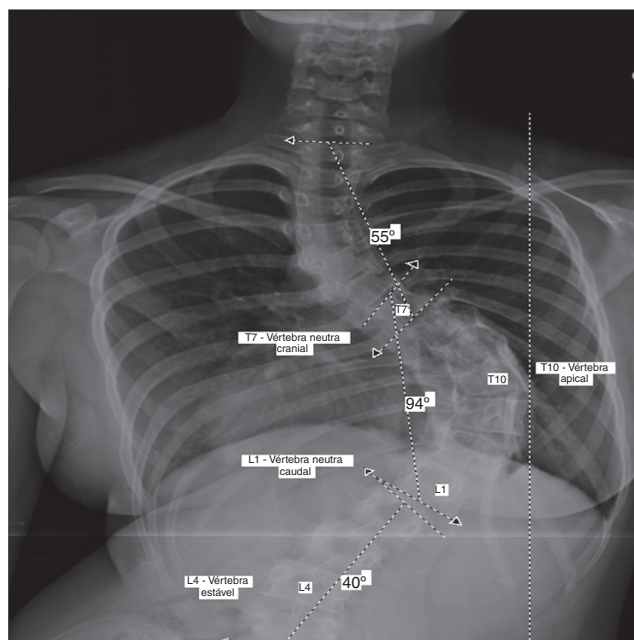


Figura 3 – Exemplo de medições na EIA.

Tabela 5 – Classificação de Lenke

	Frequência	Porcentagem	Porcentagem válida	Frequência acumulada (%)
1 - A	1	3,6	3,6	3,6
1 - B	1	3,6	3,6	7,1
1 N A	2	7,1	7,1	14,3
1 N B	1	3,6	3,6	17,9
1 N C	1	3,6	3,6	21,4
2 - C	1	3,6	3,6	25,0
2 N A	3	10,7	10,7	35,7
2 N B	3	10,7	10,7	46,4
2 N C	1	3,6	3,6	50,0
3 + C	1	3,6	3,6	53,6
3 N B	1	3,6	3,6	57,1
3 N C	3	10,7	10,7	67,9
4 + A	1	3,6	3,6	71,4
4 + B	1	3,6	3,6	75,0
4 N A	1	3,6	3,6	78,6
4 N B	1	3,6	3,6	82,1
4 N C	3	10,7	10,7	92,9
6 N B	1	3,6	3,6	96,4
6 N C	1	3,6	3,6	100,0
Total	28	100,0	100,0	

avaliação das imagens, que permanece o padrão-ouro para o diagnóstico de escoliose. Em relação aos resultados, trabalhos anteriores mostram que a prevalência e a severidade dessa patologia são maiores em meninas e essa relação aumenta com a idade.¹⁰ Em nossa casuística, evidenciamos maior prevalência da patologia em meninas na proporção de seis meninas:1 menino, fato que é condizente com os achados da literatura.

Há inúmeros sistemas de classificação para a EIA, dentre eles a de King e a de Lenke. Em 1983 Howard King divulgou seu sistema de classificação, no qual foram descritos cinco tipos de curva. Em seu trabalho foram definidos pela primeira vez alguns conceitos que são amplamente usados hoje em dia, tais como vértebra estável e curvas estruturais ou compensatórias.¹¹ Porém, é relatada baixa concordância inter e intraobservadores na classificação de King.^{12,13} Em 2001 Lenke et al.¹⁴ publicaram um novo sistema de classificação para EIA no qual eles definiram seis tipos de curva e foi a primeira vez que se levou em consideração o plano sagital da deformidade na coluna vertebral para se classificar a EIA. Nesse novo sistema de classificação observou-se elevada concordância inter e intraobservadores quando comparado com o de King.¹⁴

No presente estudo, somente a classificação de Lenke foi usada, devido a sua maior concordância entre os avaliadores com o objetivo de minimizar vieses provenientes de erros na classificação dos tipos de curvas dos pacientes. Em nossa amostra, o tipo de curva mais prevalente segundo a classificação de Lenke foi o 2, porém na literatura o padrão mais comum é o 1.¹⁵

Os principais tratamentos para a EIA são com o uso de órteses ou cirurgia. Os principais exemplos de órteses usadas no tratamento da EIA que apresentam eficácia comprovada são o colete de Milwaukee e a órtese toraco-lombo-sacra.^{16,17} Já a principal indicação cirúrgica na EIA é uma curva torácica que alcança 50° ou mais medida através do ângulo de Cobb

durante a maturação esquelética.¹⁸ Dessa forma, a correta classificação e medição do grau de escoliose é de fundamental importância para se determinar o correto tratamento da patologia.

Não há na literatura trabalhos recentes que evidenciem características anatômicas ou morfológicas prevalentes em pacientes com EIA. Dessa forma, o presente trabalho contribuiu para a elucidação da prevalência desses achados na EIA em nossa instituição de modo a identificar com maior clareza com qual tipo de paciente lidamos, pois com o correto diagnóstico é possível, por exemplo, propor um melhor tratamento.

Estudos recentes têm mostrado que a incidência pélvica pode ser relevante como um fator compensatório ou causal no desenvolvimento da escoliose.¹⁹ Entendemos que esses parâmetros não foram analisados no presente estudo e podem se mostrar importantes futuramente em outros trabalhos. Além disso, devido à característica do estudo retrospectivo, evidenciou-se falta de dados ou problemas de registros em vários prontuários. Dos 100 prontuários analisados, somente 28 preenchem os critérios de inclusão e exclusão, fato que sem dúvida interfere nos resultados finais do trabalho. O presente estudo não deve ser generalizado para outras populações, pois a amostra selecionada foi de pacientes provenientes de um ambulatório especializado e já com indicação cirúrgica, fato esse que, por si só, modifica amplamente os achados.

Conclusão

Em nosso estudo, a idade média dos pacientes foi de 15,4 ± 1,2 anos DP. Evidenciou-se a proporção de 6:1 meninas em relação aos meninos. A cifose medida em graus pelo ângulo de Cobb entre T5-T12 teve como média 32,10° ± 13,37° DP. Segundo a classificação de Lenke, o tipo mais prevalente no presente estudo foi o 2, com 28,6% dos casos, seguido pelo 4, com 25,1%. Não houve paciente classificado como tipo 5 na amostra selecionada.

Há necessidade de novos trabalhos anatomorradiológicos de modo a elucidar características morfológicas comuns nos paciente com EIA.

Conflitos de interesse

Os autores declaram não haver conflitos de interesse.

REFERÊNCIAS

1. Trobisch P, Suess O, Schwab F. Idiopathic scoliosis. *Dtsch Arztebl Int.* 2010;107(49):875-83.
2. Westrick ER, Ward WT. Adolescent idiopathic scoliosis: 5-year to 20-year evidence-based surgical results. *J Pediatr Orthop.* 2011;31 1 Suppl:S61-8.
3. Panchmatia JR, Isaac A, Muthukumar T, Gibson AJ, Lehovsky J. The 10 key steps for radiographic analysis of adolescent idiopathic scoliosis. *Clin Radiol.* 2015;70(3):235-42.
4. Adobor RD, Joranger P, Steen H, Navrud S, Brox JI. A health economic evaluation of screening and treatment in patients with adolescent idiopathic scoliosis. *Scoliosis.* 2014;9(1):21.

5. Konieczny MR, Senyurt H, Krauspe R. Epidemiology of adolescent idiopathic scoliosis. *J Child Orthop.* 2013;7(1):3-9.
6. Goodbody CM, Sankar WN, Flynn JM. Presentation of adolescent idiopathic scoliosis: the bigger the kid, the bigger the curve. *J Pediatr Orthop.* 2017;37(1):41-6.
7. Yaman O, Dalbayrak S. Idiopathic scoliosis. *Turk Neurosurg.* 2014;24(5):646-57.
8. Wajchenberg M, Martins DE, Lazar M. What is the best way to determine the cause of adolescent idiopathic scoliosis? *Ann Transl Med.* 2015;3(4):48.
9. Atmaca H, Inanmaz ME, Bal E, Caliskan I, Kose KC. Axial plane analysis of Lenke 1 A adolescent idiopathic scoliosis as an aid to identify curve characteristics. *Spine J.* 2014;14(10):2425-33.
10. Schlösser TP, van der Heijden GJ, Versteeg AL, Castelein RM. How idiopathic is adolescent idiopathic scoliosis? A systematic review on associated abnormalities. *PLoS One.* 2014;9(5):e97461.
11. King HA, Moe JH, Bradford DS, Winter RB. The selection of fusion levels in thoracic idiopathic scoliosis. *J Bone Joint Surg Am.* 1983;65(9):1302-13.
12. Cummings RJ, Loveless EA, Campbell J, Samelson S, Mazur JM. Interobserver reliability and intraobserver reproducibility of the system of King et al. for the classification of adolescent idiopathic scoliosis. *J Bone Joint Surg Am.* 1998;80(8):1107-11.
13. Behensky H, Giesinger K, Ogon M, Krismer M, Hannes B, Karlmeirrad G, et al. Multisurgeon assessment of coronal pattern classification systems for adolescent idiopathic scoliosis: reliability and error analysis. *Spine (Phila Pa 1976).* 2002;27(7):762-7.
14. Lenke LG, Betz RR, Haheer TR, Lapp MA, Merola AA, Harms J, et al. Multisurgeon assessment of surgical decision-making in adolescent idiopathic scoliosis: curve classification, operative approach, and fusion levels. *Spine (Phila Pa 1976).* 2001;26(21):2347-53.
15. Lenke LG, Betz RR, Clements D, Merola A, Haheer T, Lowe T, et al. Curve prevalence of a new classification of operative adolescent idiopathic scoliosis: does classification correlate with treatment? *Spine (Phila Pa 1976).* 2002;27(6):604-11.
16. Blount WP, Schmidt AC, Keever ED, Leonard ET. The Milwaukee brace in the operative treatment of scoliosis. *J Bone Joint Surg Am.* 1958;40(3):511-25.
17. Watts HG, Hall JE, Stanish W. The Boston brace system for the treatment of low thoracic and lumbar scoliosis by the use of a girdle without superstructure. *Clin Orthop Relat Res.* 1977;(126):87-92.
18. Weinstein SL, Zavala DC, Ponseti IV. Idiopathic scoliosis: long-term follow-up and prognosis in untreated patients. *J Bone Joint Surg Am.* 1981;63(5):702-12.
19. Roussouly P, Pinheiro-Franco JL. Biomechanical analysis of the spino-pelvic organization and adaptation in pathology. *Eur Spine J.* 2011;20 Suppl 5:609-18.