

# AVALIAÇÃO DO TRATAMENTO CIRÚRGICO DAS FRATURAS DA COLUNA TORACOLOMBAR COM MATERIAL DE TERCEIRA GERAÇÃO TIPO FIXADOR INTERNO

## EVALUATION OF SURGICAL TREATMENT OF FRACTURES OF THORACOLUMBAR SPINE WITH THIRD-GENERATION MATERIAL FOR INTERNAL FIXATION

Adalberto Bortoletto<sup>1</sup>, Luiz Cláudio Lacerda Rodrigues<sup>2</sup>, Marcelo Hide Matsumoto<sup>3</sup>

### RESUMO

**Objetivo:** Avaliar o resultado funcional dos pacientes com fratura da coluna toracolombar cirúrgica. **Método:** Foi feito um estudo prospectivo incluindo 100 pacientes portadores de fratura da coluna vertebral nos segmentos torácico e lombar. As lesões foram classificadas conforme a sistemática da AO e os pacientes foram tratados com cirurgia. Avaliou-se a presença de cifose inicial e sua evolução após a intervenção cirúrgica, a presença de dor pós-operatória e sua evolução até 24 semanas do ato cirúrgico. Comparando nossos dados com a literatura. **Resultados:** Analisados 100 pacientes cirúrgicos, sendo 37 do tipo A, 46 do tipo B e 17 do tipo C, observamos que os pacientes que se apresentavam com Frankel A mantiveram o quadro, porém, os pacientes com Frankel B ou mais, evoluíram com alguma melhora do quadro; a média da melhora da dor baseada na escala visual analógica (EVA) foi acima de 4 pontos, e o retorno às atividades de rotina diária constatado em todos os pacientes, sendo que o retorno ao trabalho não foi considerado por nós como critério de avaliação. **Conclusão:** Apesar da controvérsia quanto à indicação da cirurgia nas fraturas da coluna, consideramos o método por nós utilizado como satisfatório, com bons resultados e baixo índice de complicações, porém mais estudos prospectivos e randomizados, com um seguimento mais longo, são necessários para uma avaliação deste tipo de fixação.

**Descritores** – Fraturas da Coluna Vertebral/classificação; Fraturas da Coluna Vertebral/cirurgia; Traumatismos da Medula Espinal; Resultados de Tratamento

### ABSTRACT

**Objective:** To evaluate the functional results from patients with surgical fractures in the thoracolumbar spine. **Method:** A prospective study including 100 patients with spinal fractures in the thoracic and lumbar segments was conducted. The lesions were classified in accordance with the AO system, and the patients were treated surgically. The presence of early kyphosis and its evolution after the surgical intervention, and the presence of postoperative pain and its evolution up to the 24<sup>th</sup> week after the surgery, were evaluated. We compared our data with the literature. **Results:** One hundred surgical patients were analyzed, of which 37 were type A, 46 were type B and 17 were Type C. Patients who presented Frankel A kept their clinical status, but patients with Frankel B or higher evolved with some improvement. The average improvement in pain based on a visual analog scale was more than four points. All the patients were able to return to their daily routine activities, although we did not take the return to work to be an assessment criterion. **Conclusion:** Despite controversy regarding the indications for surgery in cases of fractured spine, we believe that the method that we used was satisfactory because of the good results and low complication rate. However, more randomized prospective studies with longer follow-up are needed in order to evaluate this type of fixation.

**Keywords** – Spinal Fractures/classification; Spinal Fractures/surgery; Spinal Cord Injuries; Treatment Outcome

1 – Chefe do Grupo de Patologias da Coluna Vertebral do Departamento de Ortopedia do Hospital Santa Marcelina – São Paulo, SP, Brasil.

2 – Assistente do Grupo de Patologias da Coluna Vertebral do Departamento de Ortopedia do Hospital Santa Marcelina – São Paulo, SP, Brasil.

3 – Chefe do Serviço de Ortopedia e Traumatologia do Hospital Santa Marcelina – São Paulo, SP, Brasil.

Trabalho realizado no Departamento de Ortopedia e Traumatologia do Hospital Santa Marcelina.

Correspondência: Luiz Cláudio Lacerda Rodrigues - Departamento de Ortopedia - Hospital Santa Marcelina - Rua Santa Marcelina, 177 - Itaquera - 08270-070 São Paulo, SP. E-mail: luizclr@terra.com.br

Trabalho recebido para publicação: 01/08/2010, aceito para publicação: 23/12/2010.

## INTRODUÇÃO

A conduta em pacientes com fratura da coluna toracolombar é motivo de controvérsia, motivando, nas últimas décadas, estudos e pesquisas em diversos centros especializados, permitindo novos conceitos e procedimentos mais eficientes na reabilitação precoce dos pacientes, porém existem diferentes opiniões a respeito da melhor conduta.

A utilização do material de terceira geração iniciou com Cotrel e Dubouset<sup>(1)</sup> no ano de 1985, simultânea à divulgação dos conceitos de estabilização rígida e correção tridimensional.

O fixador interno foi apresentado pela primeira vez em 1987 por Dick<sup>(2)</sup>, sendo baseado no sistema de Margel, e consiste em pinos de Shanz conectados à barra por um sistema que permite movimentação no sentido longitudinal, e que permite também uma movimentação angular. Pinos longos permitem uma redução manual sendo os mesmos cortados após a fixação do sistema.

O objetivo deste trabalho consiste na análise de 100 pacientes com fratura da coluna toracolombar tratados de modo cirúrgico com material de terceira geração tipo fixador interno, na zona leste de São Paulo, baseado em critérios clínicos e radiológicos, e correlacionando os parâmetros clínicos e presença da deformidade residual além de avaliar a progressão da deformidade no segmento pós-operatório.

## MATERIAIS E MÉTODOS

Estudo prospectivo, em que todo paciente com fratura de coluna toracolombar, que aceitasse participar, foi incluído no trabalho, sendo a avaliação finalizada 24 semanas após a avaliação do último paciente incluído.

Realizada análise prospectiva de 100 pacientes operados entre janeiro de 2006 a julho de 2009 no Hospital Santa Marcelina, na zona leste de São Paulo, com fratura da coluna toracolombar. Os critérios de inclusão foram fratura da coluna toracolombar com menos de 10 dias de evolução, com indicação de cirurgia e assinatura do consentimento informado protocolar. Todos os pacientes foram submetidos ao exame radiográfico e à tomografia computadorizada (TC). Os pacientes com déficit neurológico foram submetidos à ressonância magnética (RM). Todos foram acompanhados por, no mínimo, 24 semanas.

Durante o seguimento, os pacientes foram submetidos ao exame radiográfico em posição ortostática para

controle da cifose. A cifose foi avaliada pelo método de Cobb<sup>(3)</sup> no pré-operatório, pós-operatório imediato, no primeiro e no sexto meses, sendo a avaliação regional mensurada tendo como parâmetros a placa terminal da vértebra superior à vértebra fraturada e a placa distal da vértebra inferior à vértebra fraturada.

A classificação utilizada foi a preconizada pela AO, sendo observadas 37 fraturas do tipo A, 46 do tipo B e 17 do tipo C. O nível que predominou foi L1 com 41 casos, seguido por L2 com 17 casos e T12 com 15 casos. A distribuição total está representada na Figura 1.

A causa principal da fratura foi queda em um total de 78 casos, 12 casos resultados de acidentes automobilísticos, nove casos ocorridos com acidentes com moto e um atropelamento. Usou-se a escala de Frankel para a avaliação do quadro neurológico<sup>(4)</sup>.

A avaliação dos resultados fixou-se na comparação de dor residual baseada na classificação EVA, na presença de cifose, no sexo e no tipo de trauma.

Todos os pacientes foram operados pela mesma equipe; em todos foi utilizado o sistema de terceira geração tipo fixador interno<sup>®</sup> Synthes.

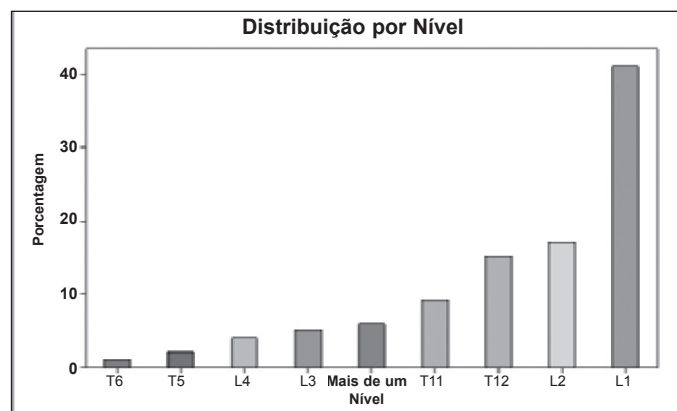


Figura 1 – Distribuição da fratura por nível.

## RESULTADOS

Avaliando o quadro neurológico, não ocorreu piora em nenhum caso; houve melhora de todos os quadros com Frankel B, C e D. A proporção de L1 é significativamente maior que as demais (teste do Qui-quadrado com  $p < 0,001$ ). A incidência foi semelhante em L2 e T12 (teste do Qui-quadrado com  $p = 0,724$ ). Não encontramos diferenças significativas a partir de T11 com os demais que possuíam proporções menores ( $p = 0,101$ ).

Não há diferença estatística entre a proporção de fraturas tipo A e tipo B (teste do Qui-quadrado com  $p$

= 0,323), mas a porcentagem de fratura tipo C é significativamente menor (teste do Qui-quadrado com  $p = 0,001$ ). A proporção de Frankel E é significativamente a maioria (teste do Qui-quadrado com  $p < 0,001$ ), não havendo diferença significativa entre os outros (teste do Qui-quadrado com  $p = 0,484$ ) (Figura 2).

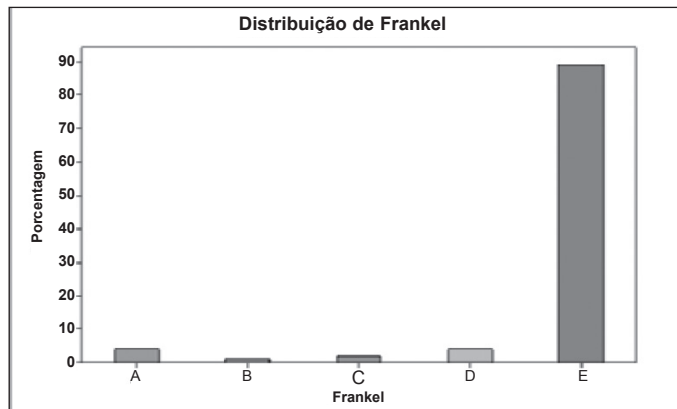


Figura 2 – Relação do déficit neurológico dos pacientes.

A avaliação média da dor baseada na EVA foi de 7 (variando de 5 a 9) no pré-operatório. A dor com um mês de evolução apresentava uma média de 6 (variando de 2 a 7) e a dor com seis meses era de 4 (variando de 0 a 6). A cifose inicial apresentava uma média de  $56^\circ$  ( $29^\circ$  a  $80^\circ$ ), o Cobb POI médio foi de  $28^\circ$  ( $15^\circ$  a  $50^\circ$ ), e o Cobb médio com seis meses foi de  $32^\circ$  ( $20^\circ$  a  $52^\circ$ ).

Houve sete infecções, sendo que em cinco foi necessária a retirada do material. Um caso de retirada do material foi observado em uma paciente com fratura de Chance que, devido às múltiplas escoriações de pele, não tinha condição de uso do colete; optamos por instrumentação sem artrodese, somente neste caso, e após seis meses retiramos os mesmos. O número médio de parafusos utilizados foi de oito (variando de quatro a 16).

Em relação à dor, comparamos os dados e observamos que, utilizando ANOVA de medidas repetidas, não encontramos diferenças entre os sexos em nenhum momento (intergrupos com  $p = 0,461$ ), mas encontramos diferenças entre os tempos (intragrupos com  $p < 0,001$ ) (Figura 3).

Em relação à cifose utilizando ANOVA de medidas repetidas, não encontramos diferenças entre os sexos em nenhum momento (intergrupos com  $p = 0,958$ ), mas encontramos diferenças entre os tempos (intragrupos com  $p < 0,001$ ). O Cobb POI diminuiu significativamente em relação ao Cobb primário, mas depois voltou a aumentar em seis meses (Figura 4).

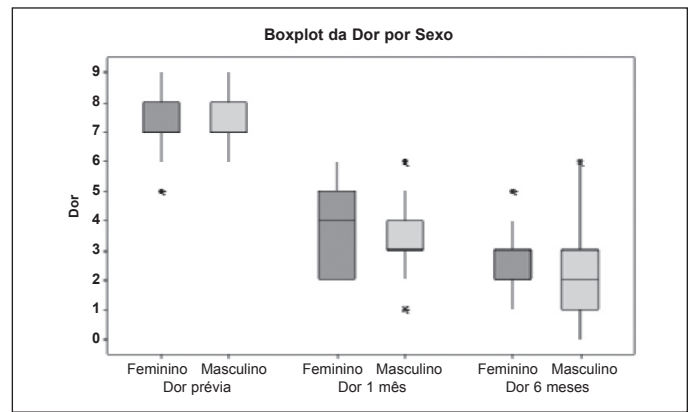


Figura 3 – Evolução do quadro doloroso quando comparado ao sexo.

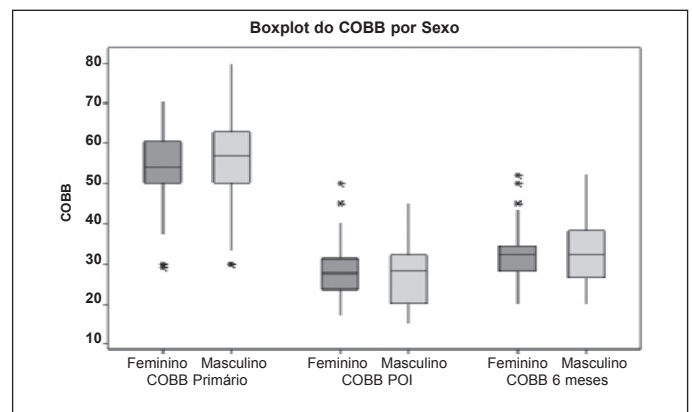
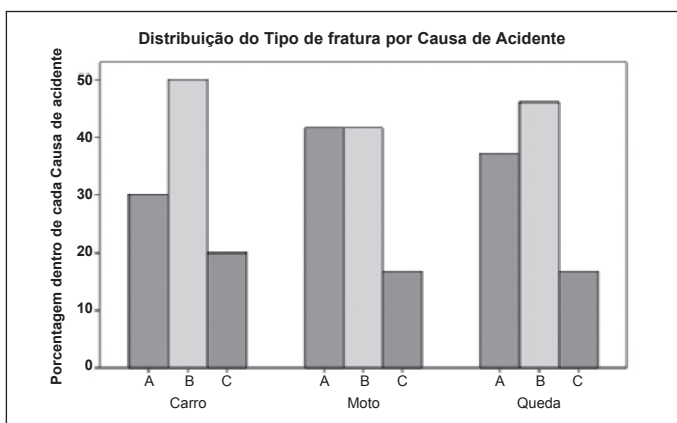


Figura 4 – Comparação da cifose com o sexo e sua evolução.

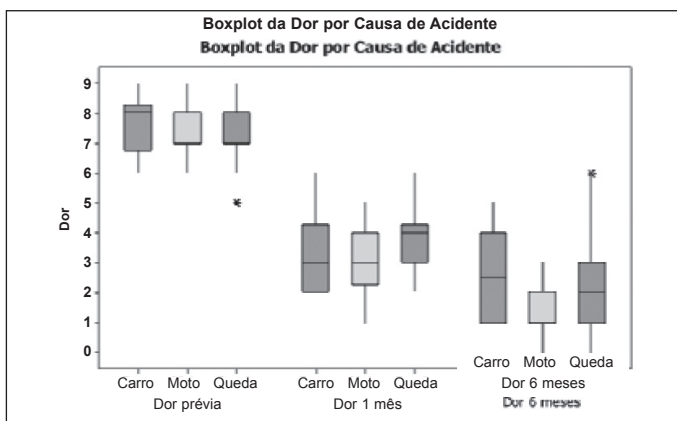
Encontramos diferenças significativas entre os sexos, ou seja, o sexo feminino tem significativamente mais infecção que o sexo masculino (teste do Qui-quadrado com  $p = 0,030$  ou teste exato de Fisher com  $p = 0,043$ ). Encontramos cinco casos de infecção no sexo feminino.

Comparando idade por tipo de fratura, causa do acidente e Frankel, observamos que: não ocorreram diferenças significativas entre as médias de idades dos três grupos para tipo de fratura (teste ANOVA com  $p = 0,063$ ). Não encontramos diferenças significativas entre as médias de idades dos três grupos para a causa do acidente (teste ANOVA com  $p = 0,156$ ). Não encontramos diferenças significativas entre as distribuições de idades dos vários grupos comparando o déficit neurológico (teste de Kruskal-Wallis com  $p = 0,931$ ). Quando comparamos a idade e o ângulo de Cobb, observamos que não há relação, como também não há correlação da idade com a dor do paciente. Não encontramos diferenças significativas nas proporções dos diferentes tipos de fraturas entre os diferentes tipos de causas de acidente (teste do Qui-quadrado com  $p = 0,987$ ) (Figura 5).

Encontramos 89 pacientes com Frankel E, quatro Frankel D, dois Frankel C, um Frankel B e quatro Frankel A. Ocorreram diferenças significativas nas proporções dos diferentes tipos de Frankel entre os diferentes tipos de fraturas (teste do Qui-quadrado com  $p = 0,001$ ). Procurando onde as diferenças significativas se estabelecem, encontramos: Frankel tipo A é significativamente maior em fratura tipo C ( $p = 0,017$ ); Frankel tipo E é significativamente maior em fraturas tipos A e B do que em C ( $p < 0,001$ ); os demais tipos de Frankel não apresentaram diferenças significativas (Figura 6).



**Figura 5** – Comparação entre o tipo de fratura com a causa do acidente.



**Figura 6** – Comparação da causa do acidente e evolução da dor.

Baseando-se na ANOVA de medidas repetidas, encontramos diferenças entre os tipos de fratura em todos os momentos (intergrupos com  $p = 0,001$ ). A fratura tipo A teve valores de dor significativamente menores que a fratura tipo C em todos os momentos ( $p = 0,001$ ) (Figura 7).

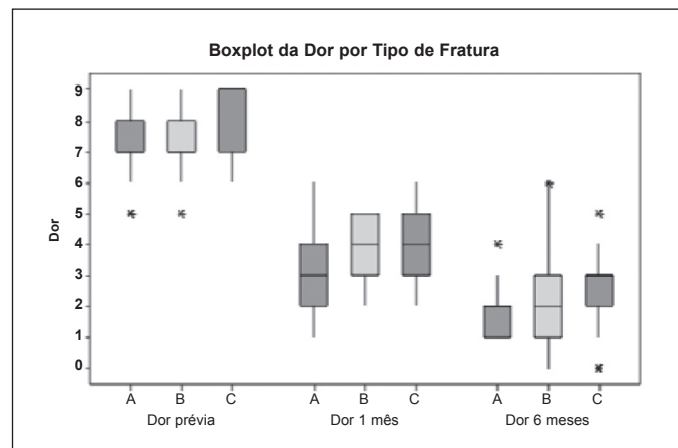
Utilizando o mesmo recurso de medidas repetidas, encontramos diferenças entre os tipos de fratura apenas no momento POI ( $p = 0,033$ ). A fratura tipo A teve va-

lores de COBB significativamente menores que a fratura tipo B apenas no momento POI ( $p = 0,028$ ). Comparando os tempos, encontramos diferenças entre todos os tempos para todos os tipos de fraturas ( $p < 0,001$ ).

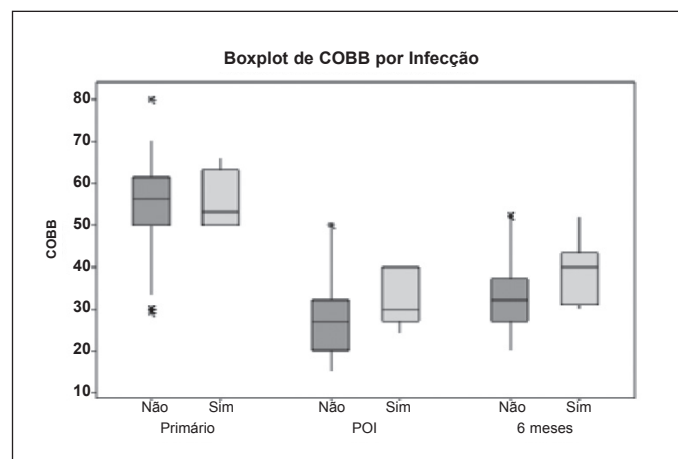
Encontramos correlação significativa de Spearman entre dor nos diversos momentos, ou seja, quem sentia mais dor no início, continuou sentindo mais dor nos outros momentos.

A presença de infecção foi observada em sete pacientes, sendo cinco do sexo feminino e dois do sexo masculino; a retirada dos implantes, nos dois casos masculinos e três do sexo feminino, com necessidade do uso de órtese pós-operatória nestes cinco pacientes.

Não encontramos diferenças entre os pacientes com e sem infecção em nenhum momento (intergrupos com  $p = 0,121$ ), mas encontramos diferenças entre os tempos (intragrupos com  $p < 0,001$ ); encontramos diferenças significativas entre todos os tempos (também com  $p < 0,001$ ) (Figura 8).



**Figura 7** – Comparação do tipo de fratura e evolução da dor.



**Figura 8** – Relação do ângulo de Cobb com presença ou não de infecção no sítio cirúrgico.



## DISCUSSÃO

Existem poucos trabalhos avaliando este tipo de fixação na literatura. Este estudo não visa ser um roteiro para o tratamento das fraturas, apenas apresenta nossos resultados, em que avaliamos: a evolução radiológica com mensurações periódicas da cifose, dor pós-operatória comparando entre os sexos e tipos de fratura e resultados funcionais dos pacientes.

Os primeiros trabalhos com parafusos pediculares foram descritos em 1990 por Fuentes e Defino<sup>(5)</sup>, mas com utilização de parafusos pediculares simples, em que relata o uso em 12 pacientes e, como em seu trabalho, o uso de órteses pós-operatórias não foi necessário em nenhum paciente. Nossa variação do angulo de Cobb foi de 4° no pós-operatório imediato para evolução em seis meses com fixador interno, ficando um grau abaixo da média mostrada nas literatura americana e europeia<sup>(6,7)</sup>.

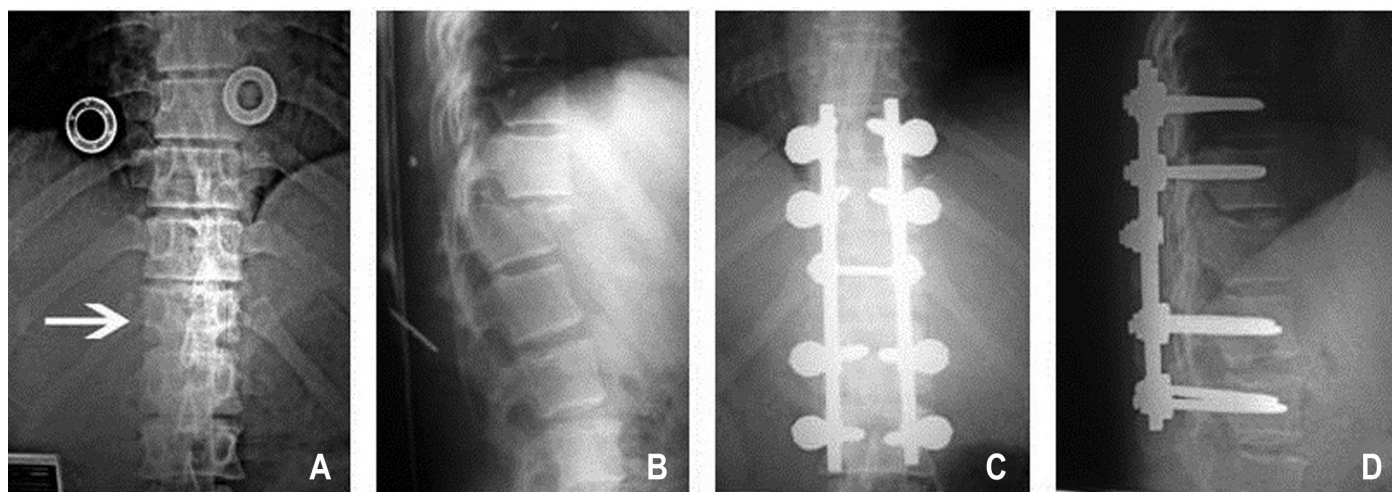
Siebenga *et al*<sup>(8)</sup> mostraram alguns dados em que observaram que a instrumentação com parafusos pediculares preserva a vértebra fraturada mas não consegue preservar o espaço discal, sendo observada a diminuição da altura do mesmo e que o enxerto pósterolateral auxilia a fusão mas não influencia nesta sequência de eventos.

Comparando nossos dados com a literatura<sup>(6,7)</sup>, não ocorreu piora neurológica em nenhum caso, mas ocorreu melhora da escala de Frankel nos pacientes avaliados com B, C e D; não observamos melhora nos pacientes com Frankel A, onde evidencia e eficácia do instrumental e a imobilização rígida que o mesmo apresenta, pois a estabilização permite uma reabilitação precoce e uma proteção ao tecido neural que não está mais em sofrimento (Figuras 9A, 9B, 9C e 9D).

Analisando os dados de Wood *et al*<sup>(9)</sup>, que correlacionam a presença de cifose e resultado funcional mesmo com média de perda da cifose de 6,7°, não encontramos correlação da mesma com a dor pós-operatória baseando-se na EVA seriada. Em 1987 já existiam estudos que mostravam esta distorção<sup>(10-12)</sup>, mas até o momento não foi encontrado nenhum trabalho que justifique esta alteração.

A avaliação da dor foi mensurada e comparada com outros trabalhos em que observamos que a diminuição da dor é relatada em vários trabalhos com diminuição importante na EVA<sup>(9,13-16)</sup>.

Ao contrário de alguns trabalhos, nosso estudo não revelou nenhuma piora neurológica, como relatado em alguns trabalhos, principalmente nos pós-operatório imediato<sup>(13,17)</sup>; os pacientes que apresentavam Frankel B, C e D tiveram melhora de um grau na escala de Frankel. Os trabalhos de Knop *et al*<sup>(18)</sup> e Marti Garin *et al*<sup>(19)</sup> relatam que a presença de infecção pode ocorrer com necessidade de retirada do material de síntese; em nosso estudo, a presença de infecção levou a retirada de material de síntese em cinco pacientes, apresentado resolução da secreção em todos os casos. Tivemos dois casos de pacientes com presença de infecção que, com uma limpeza aberta, apresentaram melhora do processo após uma cultura e um direcionamento correto do antibiótico. Em um caso específico, foi necessária a retirada do material devido ao paciente apresentar uma fratura tipo B21(Chance) que, por causa das más condições de pele, no momento do trauma, optamos pela instrumentação sem artrodese, realizada apenas neste caso; em todos os outros foi feita colocação de enxerto de íliaco posterolateral e retirada seis meses depois com ótimo resultado clínico e radiológico.



Figuras 9A-D – Pós-operatório imediato de uma fratura tipo C.

Outra complicação descrita na literatura é a dor no local da retirada do enxerto<sup>(20,21)</sup>, com relatos de que a incidência de dor no sítio doador é importante. Nos nossos casos, retiramos enxerto ósseo em quase todos os pacientes; a presença de dor pós-operatória foi relatada pelos pacientes com melhora durante a evolução dos casos. Os mesmos autores relatam a possibilidade de infecção na região doadora; houve um caso que evoluiu com infecção na crista ilíaca, sendo necessários 42 dias de vancomicina para resolução do problema.

Não avaliamos o retorno ao trabalho como característica de bom resultado, pois temos um retorno ao trabalho de apenas 32% dos pacientes; no resultado radiográfico e avaliação da presença de dor, estes pacientes não apresentam diferenças significativas entre a média geral, estando dentro dos valores máximos e mínimos.

## CONCLUSÃO

Sabemos que o trauma da coluna toracolombar está associada a traumas de grande energia, como queda de

altura ou acidentes automobilísticos; estes pacientes não podem ser negligenciados na sala de emergência. Todo paciente politraumatizado é um paciente com trauma da coluna vertebral até que este diagnóstico possa ser descartado.

Em pacientes que apresentam fratura da coluna toracolombar, sugerimos a classificação AO para indicação cirúrgica, e cirurgia precoce para os pacientes, pois isto diminui as complicações relacionadas à internação.

A indicação cirúrgica é controversa, porém nossos resultados favoráveis e baixo índice de complicações nos levam a pensar melhor sobre este procedimento e seus resultados. Os resultados com fixador interno mostram uma correção da cifose importante e uma perda média menor que a dos valores apresentados nos trabalhos com parafusos pediculares simples. Concluimos que o fixador interno é um método seguro e com bons resultados; porém, sabemos que mais estudos controlados e randomizados são necessários.

## REFERÊNCIAS

- Cotrel Y, Dubousset J. New segmental posterior instrumentation of the spine. *Orthop Trans.* 1985;9:118.
- Dick W. The "fixateur interne" as a versatile implant for spine surgery. *Spine (Phila Pa 1976)*. 1987;12(9):882-900.
- Cobb JR. Outline for the study of scoliosis, *Am Acad Orthop Surg Instr Course Lect* 1948;5:261-75.
- Frankel HL, Hancock DO, Hyslop G, Melzak J, Michaelis LS, Ungar GH, The value of postural reduction in the initial management of closed injuries of the spine with paraplegia and tetraplegia, Part 1. *Paraplegia*. 1969;7(3):179-92.
- Fuentes AE, Defino HL. Experiência inicial com o Instrumental de Cotrel-Dubousset. *Rev Bras Ortop*. 1995;30(3):119-24.
- Stambough JL. Cotrel-Dubousset instrumentation and thoracolumbar spine trauma: a review of 55 cases. *J Spinal Disord*. 1994;7(6):461-9.
- de Peretti F, Hovorka I, Cambas PM, Nasr JM, Argenson C. Short device fixation and early mobilization for burst fractures of the thoracolumbar junction. *Eur Spine J*. 1996;5(2):112-20.
- Siebenga J, Leferink VJ, Segers MJ, Elzinga MJ, Bakker FC, Haarman HJ, *et al*. Treatment of traumatic thoracolumbar spine fractures: a multicenter prospective randomized study of operative versus nonsurgical treatment. *Spine (Phila Pa 1976)*. 2006;31(25):2881-90.
- Wood K, Buttermann G, Mehbod A, Garvey T, Jhanjee R, Sechrist V, *et al*. Operative compared with nonoperative treatment of a thoracolumbar burst fracture without neurological deficit: a prospective, randomized study. *J Bone Joint Surg Am*. 2003;85:773-81.
- Resch H, Rabl M, Klampfer H, Ritter E, Povacz P. [Surgical vs. conservative treatment of fractures of the thoracolumbar transition]. *Unfallchirurg*. 2000;103(4):281-8.
- Briem D, Linhart W, Lehmann W, Bullinger M, Schoder V, Meenen NM, *et al*. Investigation of the health-related quality of life after a dorsoventral stabilization of the thoracolumbar junction. *Unfallchirurg*. 2003;106(8):625-32.
- Butler JS, Walsh A, O'Byrne J. Functional outcome of burst fractures of the first lumbar vertebra managed surgically and conservatively. *Int Orthop*. 2005;29(1):51-4.
- Denis F, Armstrong GW, Searls K, Matta L. Acute thoracolumbar burst fractures in the absence of neurologic deficit. A comparison between operative and nonoperative treatment. *Clin Orthop Relat Res*. 1984;(189):142-9.
- Domenicucci M, Preite R, Ramieri A, Ciappetta P, Delfini R, Romanini L. Thoracolumbar fractures without neurosurgical involvement: surgical or conservative treatment? *J Neurosurg Sci*. 1996;40(1):1-10.
- Leferink VJ, Keizer HJ, Oosterhuis JK, van der Sluis CK, ten Duis HJ. Functional outcome in patients with thoracolumbar burst fractures treated with dorsal instrumentation and transpedicular cancellous bone grafting. *Eur Spine J*. 2003;12(3):261-7.
- Dai LD. Low lumbar spinal fractures: management options. *Injury*. 2002;33(7):579-82.
- Mumford J, Weinstein JN, Spratt KF, Goel VK. Thoracolumbar burst fractures. The clinical efficacy and outcome of nonoperative management. *Spine (Phila Pa 1976)*. 1993;18(8):955-70.
- Knop C, Blauth M, Bastian L, Lange U, Kesting J, Tschern H. [Fractures of the thoracolumbar spine. Late results of dorsal instrumentation and its consequences]. *Unfallchirurg*. 1997;100(8):630-9.
- Marti Garin D, Villanueva Leal C, Bago Granell J. Stabilization of the lower thoracic and lumbar spine with the internal spinal skeletal fixation system and a cross-linkage system. First results of treatment. *Acta Orthop Belg*. 1992;58(1):36-42.
- Ebraheim NA, Elgafy H, Xu R. Bone-graft harvesting from iliac and fibular donor sites: techniques and complications. *J Am Acad Orthop Surg*. 2001;9(3):210-8.
- Hill NM, Horne JG, Devane PA. Donor site morbidity in the iliac crest bone graft. *Aust N Z J Surg*. 1999;69(10):726-8.