



Artigo Original

Neurotização do nervo axilar por um ramo do tríceps: comparação entre acesso axilar e posterior[☆]



Daniel Tôrres Jácome*, Fernando Henrique Uchôa de Alencar, Marcos Vinícius Vieira de Lemos, Rudolf Nunes Kobig e João Francisco Recalde Rocha

Instituto Nacional de Traumatologia e Ortopedia (InTo), Rio de Janeiro, RJ, Brasil

INFORMAÇÕES SOBRE O ARTIGO

Histórico do artigo:

Recebido em 18 de outubro de 2016

Aceito em 22 de novembro de 2016

On-line em 20 de janeiro de 2017

Palavras-chave:

Plexo braquial

Nervo axilar

Transferência nervosa

Neurotização

Ombro

R E S U M O

Objetivos: Comparar o resultado funcional da neurotização do nervo axilar por um ramo motor do tríceps através do acesso axilar e do acesso posterior.

Métodos: Foram incluídos no estudo 27 pacientes com lesão pós-traumática de plexo braquial submetidos à neurotização do nervo axilar por um ramo motor do tríceps para recuperação funcional do ombro de 2010 a 2014. Os pacientes foram avaliados e dois grupos foram identificados, um com 13 pacientes submetidos a neurotização do nervo axilar por um acesso axilar e o segundo com 14 pacientes nos quais foi usada a via de acesso posterior. Os pacientes foram submetidos a avaliação da força muscular com a escala preconizada pelo *British Medical Research Council* (BMRC) no pré-operatório e com 18 meses de pós-operatório, foi considerada força motora efetiva graduação M3 ou maior.

Resultados: No grupo que fez o acesso axilar, 76,9% dos pacientes obtiveram força motora efetiva de abdução e 69,2% de rotação externa. Já no grupo com acesso posterior, 71,4% dos pacientes conseguiram força motora efetiva de abdução e 50% de rotação externa. A diferença entre os dois grupos não foi estatisticamente significativa ($p=1,000$ para escala BMRC de abdução e $p=0,440$ para rotação externa).

Conclusão: Na avaliação da graduação de força na escala BMRC, o uso do acesso axilar para neurotização de um ramo motor do tríceps para o nervo axilar não apresenta diferenças estatísticas em relação ao uso do acesso posterior.

© 2016 Sociedade Brasileira de Ortopedia e Traumatologia. Publicado por Elsevier Editora Ltda. Este é um artigo Open Access sob uma licença CC BY-NC-ND (<http://creativecommons.org/licenses/by-nc-nd/4.0/>).

[☆] Trabalho desenvolvido no Instituto Nacional de Traumatologia e Ortopedia, Rio de Janeiro, RJ, Brasil.

* Autor para correspondência.

E-mail: daniel.jacome@hotmail.com (D.T. Jácome).

<https://doi.org/10.1016/j.rbo.2016.11.007>

0102-3616/© 2016 Sociedade Brasileira de Ortopedia e Traumatologia. Publicado por Elsevier Editora Ltda. Este é um artigo Open Access sob uma licença CC BY-NC-ND (<http://creativecommons.org/licenses/by-nc-nd/4.0/>).

Axillary nerve neurotization by a triceps motor branch: comparison between axillary and posterior arm approaches

A B S T R A C T

Keywords:
Brachial plexus
Axillary nerve
Nerve transfer
Neurotization
Shoulder

Objectives: This study is aimed at comparing the functional outcome of axillary nerve neurotization by a triceps motor branch through the axillary approach and posterior arm approach.

Methods: The study included 27 patients with post-traumatic brachial plexus injury treated with axillary nerve neurotization by a triceps motor branch for functional recovery of shoulder abduction and external rotation. The patients were retrospectively evaluated and two groups were identified, one with 13 patients undergoing axillary nerve neurotization by an axillary approach and the second with 14 patients using the posterior arm approach. Patients underwent assessment of muscle strength using the scale recommended by the British Medical Research Council (BMRC), preoperatively and 18 months postoperatively, with useful function recovery considered as grade M3 or greater.

Results: In the axillary approach group, 76.9% of patients achieved useful abduction function recovery and 69.2% achieved useful external rotation function recovery. In the group with posterior arm approach, 71.4% of patients achieved useful abduction function recovery and 50% achieved useful external rotation function recovery. The difference between the two groups was not statistically significant ($p = 1.000$ for the BMRC abduction scale and $p = 0.440$ for external rotation).

Conclusion: According to the BMRC grading, axillary nerve neurotization with a triceps motor branch using axillary approach or posterior arm approach shows no statistical differences.

© 2016 Sociedade Brasileira de Ortopedia e Traumatologia. Published by Elsevier Editora Ltda. This is an open access article under the CC BY-NC-ND license (<http://creativecommons.org/licenses/by-nc-nd/4.0/>).

Introdução

Nas lesões traumáticas do tronco superior do plexo braquial, a paralisção dos músculos inervados pelos nervos supraescapular, axilar e músculo-cutâneo resulta em perda de função do ombro e do cotovelo.^{1,2} A estabilização do ombro, que restaura a abdução e a rotação externa, é importante por influenciar diretamente as funções mais distais do membro superior.³ Para atingir esse objetivo, várias técnicas foram usadas. O reparo primário ou enxerto de nervo geralmente resulta em uma recuperação pobre da função. Durante as últimas décadas a transferência nervosa se tornou uma opção com grande potencial de melhoria nos resultados.⁴⁻⁶

Para recuperar a função do ombro em lesões do plexo braquial, os alvos mais importantes a serem reanimados são o complexo supraespinhal e infraespinhal pela neurotização do nervo supraescapular e o deltoide e redondo menor pela neurotização do nervo axilar. O nervo supraescapular já tem sua neurotização bem estabelecida na literatura com o nervo acessório como doador com bons resultados.⁷⁻⁹

Diversos nervos já foram usados como doadores para transferência para o nervo axilar. Entretanto, ao contrário de outras opções, a função do ramo motor do tríceps é sinérgica à abdução e rotação externa do ombro, o que facilita a reeducação pós-operatória do deltoide e do redondo menor. Além disso, o uso do ramo motor do tríceps pode ser feito sem a necessidade de interposição de enxerto de nervo e seu uso não causa déficit na função do tríceps.^{10,11}

Diferentes acessos já foram usados para neurotização do nervo axilar por um dos ramos motores do tríceps, porém todos apresentam limitações.¹² O objetivo deste estudo é avaliar o resultado funcional da neurotização do nervo axilar pelo ramo motor do tríceps com dois acessos: o posterior e o axilar.

Material e métodos

População de estudo

Foram revisados os prontuários dos pacientes com lesão do plexo braquial pós-traumática submetidos à neurotização de um ramo motor do tríceps para o nervo axilar, associado à neurotização do nervo supraescapular pelo nervo acessório para recuperação funcional do ombro, entre 2010 e 2014. Todos os pacientes foram submetidos ao procedimento cirúrgico no Instituto Nacional de Traumatologia e Ortopedia, pela equipe de Microcirurgia Reconstructiva. O diagnóstico inicial era feito por exames físicos seriados, estudos eletroneuromiográficos e confirmados intraoperatoriamente. Os critérios de inclusão para o estudo foram: (1) Lesão de plexo braquial pós-traumática, (2) Lesão de raiz de C5 e C6, (3) Acompanhamento pós-operatório de pelo menos 18 meses e (4) idade entre 15 e 50 anos. Foram excluídos pacientes operados decorrido mais de um ano do tempo da lesão e pacientes que foram submetidos a procedimentos reconstrutivos secundários no ombro, antes ou depois da transferência nervosa.

Técnica cirúrgica e reabilitação

Os pacientes foram posicionados em decúbito dorsal com a cabeça virada para o lado saudável, sob anestesia geral e sem relaxantes musculares, foi feita exploração do plexo braquial supraclavicular. O nervo supraescapular era localizado ao longo do aspecto lateral do tronco superior. Na borda lateral do músculo esternocleidomastoideo o nervo acessório espinhal era localizado distal e lateralmente no triângulo posterior. Após dissecar o nervo o mais distalmente possível e deixar intactos os ramos superiores do músculo trapézio, a parte distal do nervo espinhal acessório era dividida, foi deslocado proximalmente e coaptado com o nervo supraescapular com uma sutura de nylon 9-0 e uso de cola de fibrina.

A neurotização de um dos ramos motores do tríceps para o nervo axilar foi feita por dois acessos:

Posterior: incisão longitudinal de 10cm na face posterior do braço a partir da borda posterior do músculo deltoide que seguiu distalmente em uma linha entre as cabeças longa e lateral do músculo tríceps (fig. 1). Dissecção profunda para expor o tendão do redondo maior. O nervo axilar é dissecado e dividido o mais proximalmente possível com o objetivo de identificar todos os ramos para o músculo deltoide e redondo menor (nem sempre é possível identificar os ramos para o redondo menor através desse acesso). Os ramos nervosos para as cabeças longa, medial e lateral do tríceps são identificados e confirmados com estimulador de nervo. Um dos ramos nervosos para o tríceps é dissecado o mais distalmente possível, dividido e refletido proximalmente, é coaptado ao nervo axilar e feita sutura com ponto simples com nylon 9-0 e uso de cola de fibrina (fig. 2).

Axilar: A incisão se inicia no oco axilar até a parte superior medial do braço (fig. 1). Os ramos nervosos para as cabeças longa, medial e lateral do músculo tríceps são identificados e confirmados com estimulador de nervo. O membro envolvido é abduzido e rodado externamente, é identificado o tendão do músculo grande dorsal. Faz-se a dissecção profunda em direção à borda medial do tendão do grande dorsal e borda lateral do músculo subescapular. O espaço quadrangular é palpado e o nervo axilar é localizado em um triângulo delimitado pelo tendão do músculo grande dorsal, artéria circunflexa umeral posterior e artéria subescapular. Identificam-se os ramos anterior e médio para o músculo deltoide e o ramo para o redondo menor do nervo axilar, esse é seccionado proximalmente à origem desses ramos e rebatido distalmente. Em seguida, um dos ramos do nervo radial para o músculo tríceps é dissecado o mais distalmente possível, dividido e refletido proximalmente, é coaptado ao nervo axilar e feita sutura simples com nylon 9-0 e uso de cola de fibrina.

No fim do procedimento cirúrgico os pacientes foram imobilizados com tipoia por três semanas. Movimentos leves são permitidos para prevenir rigidez. Após a terceira semana os movimentos são gradualmente aumentados para manter o arco de movimento. Exercícios para fortalecimento muscular foram iniciados assim que se iniciou a atividade muscular.

Avaliação

Os dados avaliados nos prontuários dos pacientes foram idade, sexo, mecanismo de trauma, lateralidade, tempo da lesão até

o procedimento cirúrgico, acesso usado (posterior ou axilar) e exame físico pré e pós-operatório. O exame físico incluía todos os testes para a musculatura do membro superior com a escala do British Medical Research Council (BMRC), é considerado um resultado efetivo o retorno da força muscular maior ou igual a M3.

Análise estatística

As comparações dos resultados entre grupos foram feitas com o teste exato de Fisher. Os valores de p foram bicaudais, considerou-se $p < 0,05$ como estatisticamente significativa. Todas as análises foram feitas com o *software Statistical Package for the Social Sciences (SPSS) 15.0*.

Resultados

De 2010 a 2014, 33 pacientes foram operados com lesão do tronco superior do plexo braquial (raízes de C5 e C6), foi feita neurotização do nervo supraescapular com o nervo acessório e neurotização do nervo axilar com um dos ramos motores do tríceps. Desse total, um paciente foi excluído da amostra por apresentar tempo entre lesão e a cirurgia maior do que um ano e cinco foram excluídos por perda de seguimento (pacientes que foram operados na instituição e retornaram ao seu estado de origem). Ao todo, 27 pacientes preencheram os critérios de inclusão. Em todos eles, a neurotização do nervo acessório para o nervo supraescapular foi feita com mesma técnica já descrita. Já com relação à neurotização do nervo axilar com um dos ramos motores do tríceps, em 13 pacientes foi usado o acesso axilar e em 14 o posterior.

Todos pacientes eram homens, entre 17 e 50 anos (média de 27,8). Lesão do plexo braquial à esquerda foi constatada em 14 pacientes, enquanto 13 apresentavam lesão do lado direito. O intervalo entre a lesão inicial e a cirurgia variou de 4 a 11 meses (média de 6,6). Acidente de motocicleta foi a causa da lesão em 22 pacientes, dois foram vítimas de acidente de automóvel e três de atropelamento. O exame físico pré-operatório de todos os pacientes evidenciava atrofia de musculatura supraespinhal, infraespinhal e deltoide e nenhum dos pacientes era capaz de fazer abdução ou rotação externa do ombro afetado. Além disso, todos apresentavam no pré-operatório, pelo menos uma graduação M4 de musculatura do tríceps. Em todos os pacientes o exame físico e exames radiográficos confirmavam subluxação da articulação glenoumeral e os estudos de eletroneuromiografia evidenciavam lesão compatível com paralisia de tronco superior do plexo braquial.

A escala de força muscular de abdução e rotação externa para os grupos com acesso axilar e posterior está resumida nas tabelas 1 e 2, respectivamente. Escala M3 ou maior foi considerada como uma recuperação efetiva da função motora.

Dos 13 pacientes com acesso axilar para neurotização do nervo axilar com um ramo motor do tríceps, sete (53,8%) atingiram uma recuperação M4 de abdução, três (23,1%) recuperaram até M3, enquanto três (23,1%) atingiram graduação M2 ou menor. Com relação à força de rotação externa, quatro (30,7%) pacientes atingiram uma recuperação M4, cinco (38,5%) recuperaram até M3, enquanto quatro (30,7%) atingiram graduação M2 ou menor. A recuperação de função motora

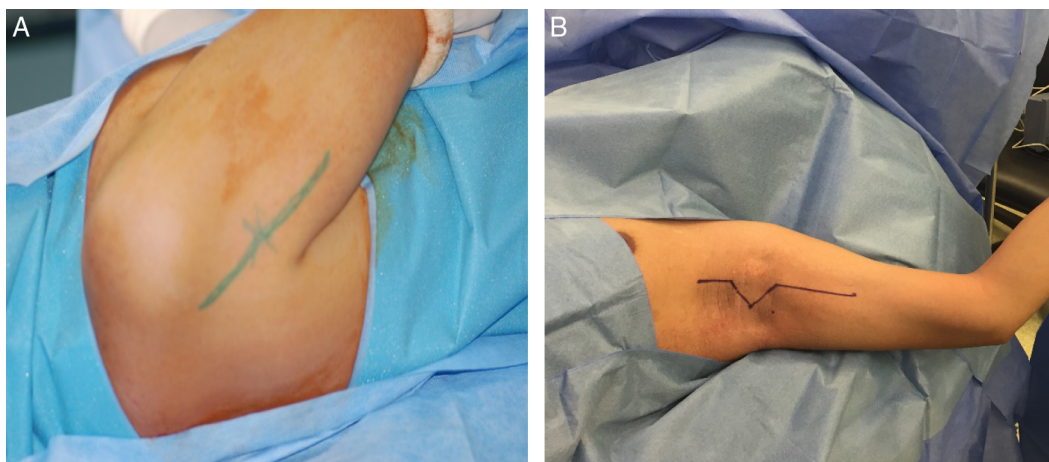


Figura 1 – A, marcação de pele do acesso posterior ao braço a partir da borda posterior do músculo deltoide e seguindo distal em uma linha entre as cabeças longa e lateral do músculo tríceps; B, marcação de pele do acesso axilar com incisão que começa no meio do oco axilar até a parte superior do braço ao longo dos vasos braquiais.

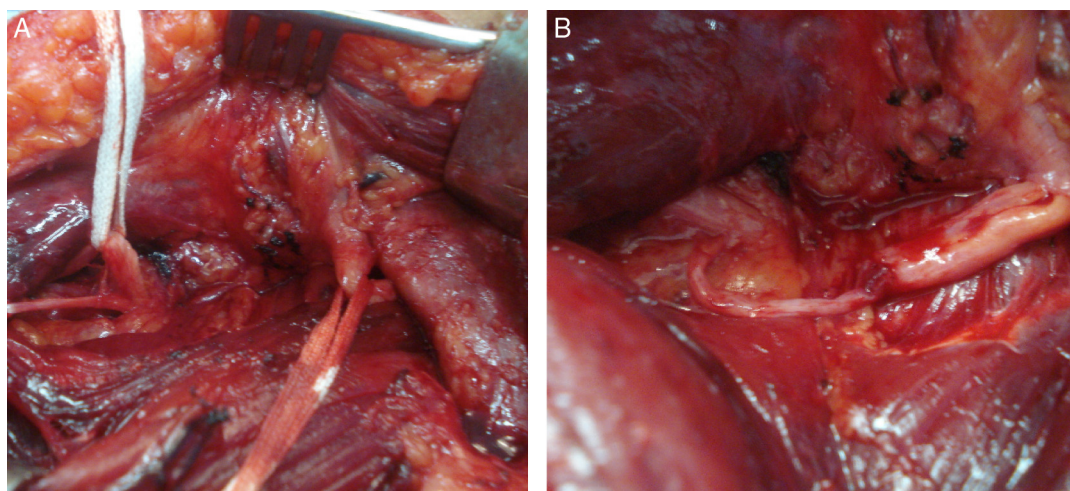


Figura 2 – A, ramo motor do tríceps (RM tri) e nervo axilar (Axi) já dissecados e reparados; B, ramo motor do tríceps (RM tri) e nervo axilar (Axi) seccionados e coaptados para posteriormente receber sutura com nylon 9-0 e cola de fibrin.

Tabela 1 – Acesso axilar

Paciente	Idade (anos)	Lado	Tempo de lesão (meses)	Escala BMRC de abdução	Escala BMRC de rotação externa
1	26	D	5	4	4
2	33	E	7	4	4
2	23	D	6	0	0
4	26	D	9	4	3
5	20	E	8	3	3
6	29	D	6	3	2
7	32	D	5	2	4
8	22	D	6	2	4
9	19	E	5	4	0
10	25	D	4	4	3
11	20	E	8	3	3
12	30	D	10	4	3
13	21	E	7	4	0

Tabela 2 – Acesso posterior

Paciente	Idade (anos)	Lado	Tempo de lesão (meses)	Escala BMRC de abdução	Escala BMRC de rotação externa
14	21	E	9	3	3
15	25	E	11	3	4
16	45	E	6	4	3
17	45	D	5	2	2
18	23	E	6	4	4
19	31	E	7	3	2
20	50	D	7	3	3
21	18	E	5	2	1
22	44	E	7	0	0
23	20	E	4	3	2
24	30	D	4	4	3
25	28	D	11	0	0
26	23	E	5	4	3
27	29	D	6	3	0

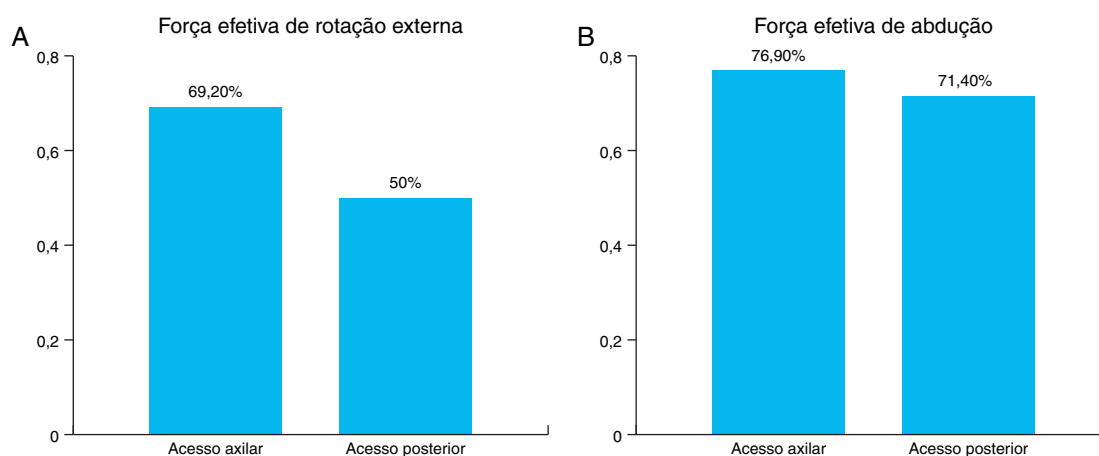


Figura 3 – A, comparação de recuperação de força motora efetiva de abdução entre os acessos axilar e posterior (teste exato de Fisher: $p = 1,000$); B, comparação de recuperação de força motora efetiva de rotação externa entre os acessos axilar e posterior (teste exato de Fisher: $p = 0,440$).

efetiva de abdução foi atingida em 76,9% dos pacientes e de rotação externa em 69,2%.

Dos 14 pacientes com acesso posterior para neurotização do nervo axilar com um ramo motor do tríceps, quatro (28,6%) atingiram uma recuperação M4 de abdução, seis (42,8%) recuperaram até M3, enquanto quatro (28,6%) atingiram graduação M2 ou menor. Com relação à força de rotação externa, dois (14,3%) pacientes atingiram uma recuperação M4, cinco (35,7%) recuperaram até M3, enquanto sete (50%) atingiram graduação M2 ou menor. A recuperação de função motora efetiva de abdução foi atingida em 71,4% dos pacientes e de rotação externa em 50% dos pacientes.

Em termos de escala BMRC, considerando a recuperação de força motora efetiva, não houve diferença estatística entre os dois grupos para força de abdução ($p = 1,000$ – fig. 3 A) e para rotação externa ($p = 0,440$ – fig. 3 B).

Discussão

Em pacientes com lesão do plexo braquial superior, a prioridade de reconstrução é o ganho de flexão do cotovelo e abdução e rotação externa do ombro. Para pacientes que

são abordados precocemente, a estratégia mais usada é a exploração do plexo braquial com um acesso supraclavicular e neuroenxertia ou transferências nervosas conforme os achados intraoperatórios.⁵⁻⁷ Entretanto, alguns pacientes apresentam-se com lesões antigas e o reparo do plexo braquial no nível supraclavicular demoraria muito para que a reinervação atingisse os músculos-alvos, o que levaria à degeneração da placa motora e a um resultado funcional pobre. Além disso, alguns pacientes, durante a exploração do plexo braquial, apresentam avulsões de raízes e formação intensa de tecido cicatricial, não é adequado o uso das raízes proximais como doadoras. Para esses pacientes, a transferência nervosa direta para o nervo alvo, portanto mais próximo do músculo a ser reinervado, tem ganhado maior interesse nas últimas décadas.^{11,13,14}

Foram descritas transferências nervosas múltiplas diretas para o nervo alvo, incluindo transferência do nervo acessório para o nervo supraescapular, fascículos do nervo ulnar para o ramo motor do bíceps e o ramo motor da cabeça longa ou lateral do tríceps para o nervo axilar.^{7,8} Bertelli e Ghizoni⁹ e Leechavengyongs et al.¹⁵ demonstraram que a reconstrução do plexo braquial superior com essas três transferências melhora a recuperação funcional do ombro e cotovelo. Entretanto, os

procedimentos descritos eram feitos com três acessos cirúrgicos.

Em 2007, Bertelli et al.¹² descreveram bases anatômicas e resultados clínicos para fazer a transferência de um dos ramos motores do nervo tríceps para o nervo axilar por uma via axilar. Essa via apresenta a vantagem de possibilitar uma melhor individualização nos ramos do nervo axilar, incluindo o ramo motor do redondo menor.¹² Além disso, o acesso axilar é mais seguro por permitir visualização direta dos grandes vasos, não envolve a secção de fibras musculares e permite que a transferência de fascículos do nervo ulnar para o ramo motor do bíceps seja feita pelo mesmo acesso, diferentemente do posterior.

Kostas-Agnantis et al.¹⁶ descreveram uma série de nove pacientes que fizeram essa tríplex transferência nervosa com a transferência de um dos ramos motores do tríceps para o nervo axilar feita por via posterior, alcançou uma força média de abdução na escala BRMC de 3,6 e para rotação externa essa média foi de 3,2. Em nossa série, a recuperação de força efetiva de abdução considerando escala de graduação BRMC maior ou igual a três (76,9% no grupo com acesso axilar e 71,4% no grupo com acesso posterior) e de força efetiva de rotação externa (69,2% no grupo com acesso axilar e 50% no grupo com acesso posterior) foi semelhante à já encontrada em outros relatos na literatura.^{8,11,17} Ainda em conformidade com outros autores, o ganho de rotação externa nos dois grupos foi inferior ao ganho de abdução.¹⁸⁻²⁰ Uma das explicações para esse menor ganho de rotação externa seria o fato de a maioria dos autores ter como primeiro alvo para reconstrução o nervo supraescapular que inerva o músculo supraespinhal, porém poucos fazem a transferência nervosa para o ramo do redondo menor, um músculo que contribui para estabilização do ombro e rotação externa.¹⁶ Sabendo da grande contribuição do redondo menor para a função de rotação externa, parece lógico incluir o redondo menor na estratégia de reconstrução. E conforme já constatado por Bertelli¹² em seu estudo anatômico, a identificação do ramo para o redondo menor do nervo axilar é tecnicamente mais fácil pelo acesso axilar e isso foi verificado durante a nossa série, facilitando sua neurotização. Outro dado encontrado em nossos resultados que corrobora essa explicação é o fato de, apesar de não ser estatisticamente significativa, os pacientes do grupo com acesso axilar apresentarem maiores ganhos de rotação externa em relação ao grupo que fez acesso posterior (69,2% e 50% respectivamente, com $p=0,440$), o que pode estar relacionado a maior facilidade de neurotizar o ramo para o redondo menor através do acesso axilar.

Nossos resultados mostram que não existem diferenças estatísticas no resultado funcional de rotação externa e abdução entre as neurotizações do nervo axilar feitas pelo acesso axilar ou pelo acesso posterior. No entanto, através do acesso axilar são necessários menos acessos cirúrgicos para fazer neurotizações múltiplas, além de possibilitar uma melhor identificação do ramo para o redondo menor do nervo axilar e facilitar sua neurotização e pode justificar um maior ganho de rotação externa no grupo que usou esse acesso em nosso estudo. Novos estudos prospectivos randomizados incluindo mensuração de força muscular e ganho de arco de movimento poderão confirmar essa tendência.

Conclusão

Com relação à recuperação de força efetiva na escala BRMC, o uso do acesso axilar para neurotização de um ramo motor do tríceps para o nervo axilar não apresenta diferenças estatísticas se comparado com o uso do acesso posterior.

Conflitos de interesse

Os autores declaram não haver conflitos de interesse.

REFERÊNCIAS

1. Sedel L. The results of surgical repair of brachial plexus injuries. *J Bone Joint Surg Br.* 1982;64(1):54-66.
2. Lee SK, Wolfe SW. Nerve transfers for the upper extremity: new horizons in nerve reconstruction. *J Am Acad Orthop Surg.* 2012;20(8):506-17.
3. Terzis JK, Barmptsioti A. Secondary shoulder reconstruction in patients with brachial plexus injuries. *J Plast Reconstr Aesthet Surg.* 2011;64(7):843-53.
4. Bhandari PS, Deb P. Dorsal approach in transfer of the distal spinal accessory nerve into the suprascapular nerve: histomorphometric analysis and clinical results in 14 cases of upper brachial plexus injuries. *J Hand Surg Am.* 2011;36(7):1182-90.
5. Rühmann O, Gossé F, Wirth CJ, Schmolke S. Reconstructive operations for the paralyzed shoulder in brachial plexus palsy: concept of treatment. *Injury.* 1999;30(9):609-18.
6. Garg R, Merrell GA, Hillstrom HJ, Wolfe SW. Comparison of nerve transfers and nerve grafting for traumatic upper plexus palsy: a systematic review and analysis. *J Bone Joint Surg Am.* 2011;93(9):819-29.
7. Colbert SH, Mackinnon SE. Nerve transfers for brachial plexus reconstruction. *Hand Clin.* 2008;24(4):341-61.
8. Vekris MD, Beris AE, Pafilas D, Lykissas MG, Xenakis TA, Soucacos PN. Shoulder reanimation in posttraumatic brachial plexus paralysis. *Injury.* 2010;41(3):312-8.
9. Bertelli JA, Ghizoni MF. Reconstruction of C5 and C6 brachial plexus avulsion injury by multiple nerve transfers: spinal accessory to suprascapular, ulnar fascicles to biceps branch, and triceps long or lateral head branch to axillary nerve. *J Hand Surg Am.* 2004;29(1):131-9.
10. Bertelli JA, Ghizoni MF. Nerve transfer from triceps medial head and anconeus to deltoid for axillary nerve palsy. *J Hand Surg Am.* 2014;39(5):940-7.
11. Terzis JK, Barmptsioti A. Axillary nerve reconstruction in 176 posttraumatic plexopathy patients. *Plast Reconstr Surg.* 2010;125(1):233-47.
12. Bertelli JA, Kechele PR, Santos MA, Duarte H, Ghizoni MF. Axillary nerve repair by triceps motor branch transfer through an axillary access: anatomical basis and clinical results. *J Neurosurg.* 2007;107(2):370-7.
13. Terzis JK, Kostas I. Suprascapular nerve reconstruction in 118 cases of adult posttraumatic brachial plexus. *Plast Reconstr Surg.* 2006;117(2):613-29.
14. Shin AY, Spinner RJ, Steinmann SP, Bishop AT. Adult traumatic brachial plexus injuries. *J Am Acad Orthop Surg.* 2005;13(6):382-96.
15. Leechavengvongs S, Witoonchart K, Uerpairojkit C, Thuvathakul P, Malungpaishrope K. Combined nerve transfers for C5 and C6 brachial plexus avulsion injury. *J Hand Surg Am.* 2006;31(2):183-9.

16. Kostas-Agnantis I, Korompilias A, Vekris M, Lykissas M, Gkiatas I, Mitsionis G, et al. Shoulder abduction and external rotation restoration with nerve transfer. *Injury*. 2013;44(3):299–304.
17. Jerome JT. Long head of the triceps branch transfer to axillary nerve in C5, C6 brachial plexus injuries: anterior approach. *Plast Reconstr Surg*. 2011;128(3):740–1.
18. Malessy MJ, de Ruitter GC, de Boer KS, Thomeer RT. Evaluation of suprascapular nerve neurotization after nerve graft or transfer in the treatment of brachial plexus traction lesions. *J Neurosurg*. 2004;101(3):377–89.
19. Alnot JY, Rostoucher P, Oberlin C, Touam C. C5-C6 and C5-C6-C7 traumatic paralysis of the brachial plexus of the adult caused by supraclavicular lesions. *Rev Chir Orthop Reparatrice Appar Mot*. 1998;84(2):113–23.
20. El-Gammal TA, Fathi NA. Outcomes of surgical treatment of brachial plexus injuries using nerve grafting and nerve transfers. *J Reconstr Microsurg*. 2002;18(1):7–15.