



## Relato de caso

# Infecção por feohifomicose em joelho<sup>☆</sup>



David Sadigursky\*, Luisa Nogueira e Ferreira e Liz Moreno de Oliveira Corrêa

Hospital COT, Salvador, BA, Brasil

### INFORMAÇÕES SOBRE O ARTIGO

Histórico do artigo:

Recebido em 22 de março de 2015

Aceito em 28 de abril de 2015

On-line em 21 de outubro de 2015

Palavras-chave:

Infecção

Fungos

Joelho

Dermatomicoses

### R E S U M O

A feohifomicose, causada por fungos demáceos, raramente acomete grandes articulações. Este é um relato de caso de feohifomicose, em joelho esquerdo de idoso não imunossuprimido, acompanhado de dor e aumento de volume em região anterior do joelho. Suspeitou-se de bursite suprapatelar, sendo medicado com anti-inflamatório não esteroi- dal, sem apresentar remissão dos sintomas. Fez-se tratamento cirúrgico, foram ressecadas a bursa suprapatelar e a região anterior do tendão do quadríceps sendo a peça encaminhada para exame anatomopatológico e cultura. No exame anatomopatológico foi possível evi- denciar o diagnóstico de feohifomicose. O tratamento instituído foi itraconazol, 200 mg/dia por seis semanas, apresentando remissão completa do quadro. O exame físico se manteve normal após um ano de seguimento. Este é o primeiro caso publicado a respeito da infecção por feohifomicose em região suprapatelar. Apesar de quase todos os casos registrados esta- rem associados a pacientes imunossuprimidos, este foi uma exceção. É importante que se suspeite de feohifomicose nas infecções de joelho, na área da bursa suprapatelar, quando os sintomas não resolverem após o tratamento clínico medicamentoso.

© 2015 Sociedade Brasileira de Ortopedia e Traumatologia. Publicado por Elsevier Editora Ltda. Todos os direitos reservados.

### Phaeohyphomycosis infection in the knee

#### A B S T R A C T

Phaeohyphomycosis is caused by cutaneous fungi and rarely affects large joints. This is a case report on phaeohyphomycosis in the left knee of an elderly individual without immuno- suppression. It was accompanied by pain and swelling the anterior knee. The case was first suspected to be suprapatellar bursitis, and was treated with nonsteroidal anti-inflammatory drugs, without remission of symptoms. Surgical treatment was performed, with resection of the suprapatellar bursa and anterior region of the quadriceps tendon. The material was sent for anatomopathological examination and culturing. The pathological examination showed phaeohyphomycosis. The treatment instituted consisted of itraconazole, 200 mg/day for six weeks, and complete remission of symptoms was achieved. The physical examination

Keywords:

Infection

Fungi

Knee

Dermatomicoses

<sup>☆</sup> Trabalho desenvolvido no Hospital COT, Salvador, BA, Brasil.

\* Autor para correspondência.

E-mail: [davidsad@gmail.com](mailto:davidsad@gmail.com) (D. Sadigursky).

<http://dx.doi.org/10.1016/j.rbo.2015.04.028>

0102-3616/© 2015 Sociedade Brasileira de Ortopedia e Traumatologia. Publicado por Elsevier Editora Ltda. Todos os direitos reservados.

remained normal after one year of follow-up. This is the first published case of phaeohyphomycosis infection in the suprapatellar region of the knee. Although almost all the cases reported have been associated with immunosuppressed patients, this was an exception. It is important to suspect phaeohyphomycosis in cases of knee infection, in the area of the suprapatellar bursa, when the symptoms do not resolve after clinical treatment.

© 2015 Sociedade Brasileira de Ortopedia e Traumatologia. Published by Elsevier Editora Ltda. All rights reserved.

## Introdução

Feohifomicose é o termo usado para descrever infecção causada por várias espécies de fungos demáceos, com pigmento enegrecido, principalmente dos gêneros *Wangiella*, *Alternaria* e *Exophiala*.<sup>1-3</sup>

Encontrados em solo com ampla distribuição pelo mundo, é uma causa incomum de doença em humanos e pode causar infecções em imunossuprimidos e imunocompetentes.<sup>4</sup> Quase todos os casos relatados são associados a pacientes imunossuprimidos, submetidos a transplantes de órgãos ou a malignidade.<sup>5</sup>

Lesões cutâneas e nódulos subcutâneos são as formas de apresentação mais comuns. A maioria das infecções é superficial e precedida de trauma local.<sup>6</sup> É muito raramente associado a infecção em articulações, com um caso relatado até o momento associado a ruptura de tendão flexor.<sup>7</sup>

Reportamos um caso de feohifomicose, em joelho esquerdo de paciente previamente hígido, não imunossuprimido.

## Relato do caso clínico

Paciente, 76 anos, sexo masculino com história de dor e edema em joelho esquerdo havia cerca de dois meses, com aumento de volume em região anterior da patela.

No primeiro atendimento apresentava dor e aumento de volume em região anterior do joelho e suspeitou-se de bursite suprapatelar. Foi medicado com anti-inflamatório não esteroide. Retornou em sete dias com aumento de volume e dor. Foi feita punção e identificada secreção espessa de coloração purulenta e grumos amarelados. Foi medicado com antibiótico oral por suspeita de infecção superficial. No entanto, após dois dias retornou com recidiva do edema e aumento do quadro algico.

O paciente foi internado para tratamento cirúrgico com drenagem, ressecção e limpeza. No intraoperatório foi identificado material espesso de coloração esbranquiçada e amarelada, em grumos em grande quantidade, friável e sólido. A bursa suprapatelar e todo o material em região anterior do tendão do quadríceps foi ressecado e enviado para exame anatomopatológico e cultura, com quatro amostras.

O resultado da cultura foi negativo e no anatomopatológico foi evidenciada feohifomicose, como demonstrado nas figuras 1-4.

O tratamento instituído foi itraconazol, 200 mg/dia por seis semanas, e foi constatada remissão completa do quadro após o período.

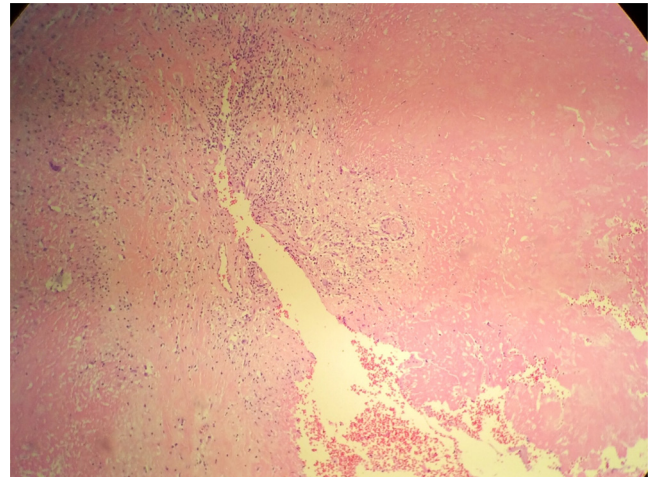


Figura 1 – Exame anatomopatológico.

Os exames laboratoriais demonstraram:

- Anticorpo anti-histoplasma: negativo
- Hb: 14,1
- Leuco: 8.800
- Plaquetas: 182 mil
- VHS: 7
- Ureia: 26; Creatinina 0,9
- TGO: 17,3; TGP: 15,4; GGT: 14,5; FA: 139
- LDH: 281,9
- PPD: não reagente

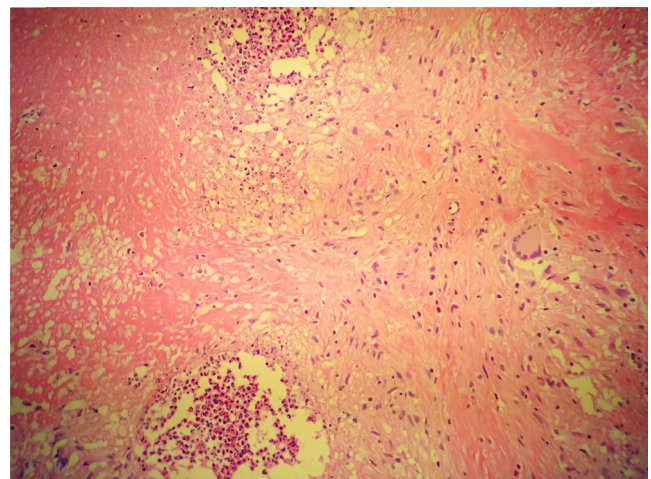


Figura 2 – Exame anatomopatológico.



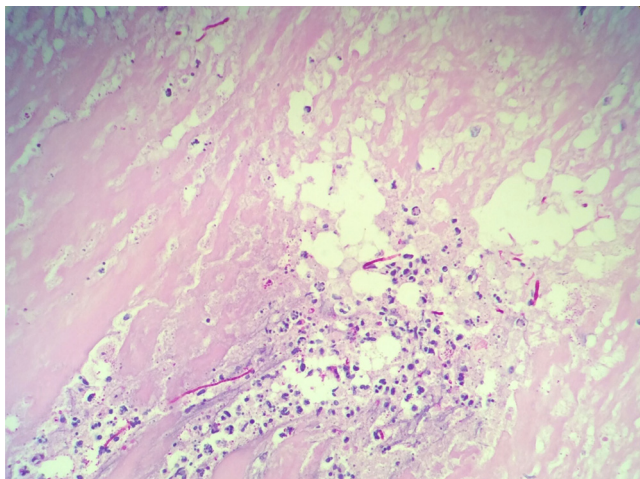


Figura 3 – Exame anatomopatológico.

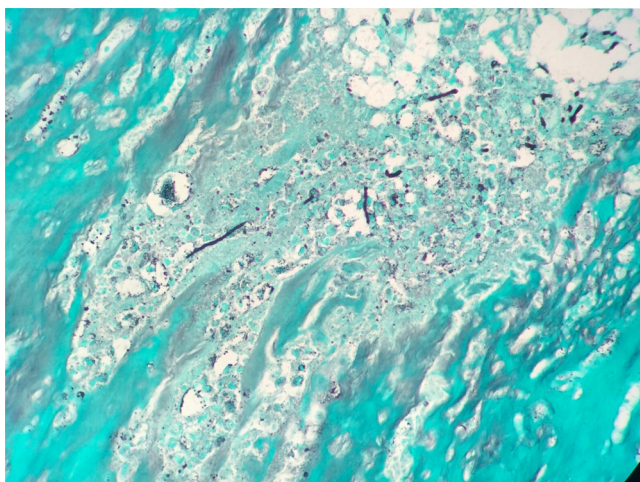


Figura 4 – Exame anatomopatológico.

Os exames para rastreamento de artrites inflamatórias e doenças imunossupressoras foram confirmados como normais. Quanto aos hábitos de paciente, não era tabagista, etilista ou usuário de drogas.

O exame físico se manteve normal após um ano de seguimento, com carga total e arco de movimento completo, exercia atividades de rotina sem restrições.

## Discussão

Este caso clínico apresentando é o primeiro publicado até o momento a respeito da infecção por feohifomicose em joelho, em região suprapatelar, que se assemelha a uma bursite. Neste caso apresentado, o paciente não é portador de doenças imunossupressoras, diferentemente do caso apresentado por Chahal et al.,<sup>7</sup> em que a infecção levou a ruptura do T. Flexor, porém o paciente era portador de HIV, alcoólatra e tabagista.

Dados sobre a incidência da feohifomicose ainda são escassos na literatura. Em um estudo em São Francisco (EUA), a incidência foi de 1:1.000.000 por ano.<sup>8</sup>

A infecção resulta da inoculação direta após trauma, corte ou ferimentos contaminados com terra, vegetais, plantas ou madeira em decomposição.

Apesar de quase todos os casos registrados estarem associados a pacientes imunossuprimidos, submetidos a transplantes de órgãos ou a malignidade, a presença da imunossupressão não é obrigatória para o aparecimento da doença, como ocorreu no nosso caso.<sup>2,3,5,9</sup>

Sua localização acomete preferencialmente os membros superiores e inferiores e raramente pescoço, face e nádegas.<sup>10</sup>

Em um estudo feito com 72 pacientes, 76% apresentaram febre e 33% manifestações cutâneas, incluindo erupção cutânea e úlceras. O local mais comum de infecção foi pulmão, visto em 33 (46%) dos 72 pacientes; isso foi seguido pelo coração, em 21 pacientes (29%); pele em 19 (26%); cérebro, em 16 (22%); e rim, em 16 (22%). Fígado, baço, gânglios linfáticos, ossos, articulações e músculos foram menos comumente relatados como locais de infecção.<sup>5</sup>

O relato de caso em questão de feohifomicose em joelho condiz com a literatura sobre a localização rara em articulações.

Para o tratamento da feohifomicose, drogas como itraconazol, cetoconazol, fluconazol e flucitosina foram usadas com frequência.<sup>5</sup> O itraconazol é a droga de escolha.<sup>10</sup> Em um estudo, a droga mais usada foi a anfotericina B, que foi administrada a 62 (97%) dos 64 pacientes que receberam terapia antifúngica.<sup>5</sup>

O raro fungo do solo tem patogênico potencial nas lesões de peles crônicas com formação de crostas, ulceradas e em pacientes transplantados, deve ser considerado no diagnóstico diferencial de infecções fúngicas invasivas em pacientes imunocomprometidos.<sup>11</sup>

É importante que se tenha um alto índice de suspeita de feohifomicose nas tenossinovites infectadas quando os sintomas não resolverem após irrigação, desbridamento e antibioticoterapia.<sup>7</sup>

Mais estudos sobre a feohifomicose em articulações deverão ser feitos devido à escassez.

## Conflitos de interesse

Os autores declaram não haver conflitos de interesse.

## REFERÊNCIAS

1. Ferreira LM, Pereira RN, Diniz LM, Souza Filho JB. Caso para diagnóstico. *An Bras Dermatol.* 2006;81:291-3.
2. Cunha Filho RR, Schwartz J, Rehn M, Vettotato G, Resende MA. Feohifomicose causada por *Veronea bothryosa*: relato de dois casos. *An Bras Dermatol.* 2005;80:53-6.
3. Silveira F, Nucci M. Emergence of black moulds in fungal disease: epidemiology and therapy. *Curr Opin Infect Dis.* 2001;14(6):679-84.
4. Revankar SG. Phaeohyphomycosis. *Infect Dis Clin North Am.* 2006;20(3):609-20.
5. Revankar SG, Patterson JE, Sutton DA, Pullen R, Rinaldi MG. Disseminated phaeohyphomycosis: review of an emerging mycosis. *Clin Infect Dis.* 2002;34(4):467-76.

6. Chowdhary A, Meis JF, Guarro J, de Hoog GS, Kathuria S, Arendrup MC, et al. ESCMID and ECMM joint clinical guidelines for the diagnosis and management of systemic phaeohyphomycosis: diseases caused by black fungi. *Clin Microbiol Infect.* 2014;20 Suppl 3:47-75.
7. Chahal J, Dhotar HS, Anastakis DJ. Phaeohyphomycosis infection leading to flexor tendon rupture: a case report. *Hand (N Y).* 2009;4(3):335-8.
8. Rees JR, Pinner RW, Hajjeh RA, Brandt ME, Reingold AL. The epidemiological features of invasive mycotic infections in the San Francisco Bay area, 1992-1993: results of population-based laboratory active surveillance. *Clin Infect Dis.* 1998;27(5):1138-47.
9. Duvic M, Lowe L, Rios A, MacDonald E, Vance P. Superficial phaeohyphomycosis of the scrotum in a patient with the acquired immunodeficiency syndrome. *Arch Dermatol.* 1987;123(12):1597-9.
10. Rossetto AL, Dellatorre G, Pérsio RA, Romeiro JCM, Cruz RCB. Feohifomicose subcutânea por *Exophiala jeanselmei* localizada na bolsa escrotal – Relato de caso. *An Bras Dermatol.* 2010;85(4):517-20.
11. Gordon RA, Sutton DA, Thompson EH, Shrikanth V, Verkley GJ, Stielow JB, et al. Cutaneous phaeohyphomycosis caused by *Paraconiothyrium cyclothyrioides*. *J Clin Microbiol.* 2012;50(11):3795-8.