



## Artigo original

# Avaliação da flexão do cotovelo após transferência muscular livre do gastrocnêmio medial ou transferência do latíssimo do dorso na lesão traumática do plexo braquial<sup>☆</sup>



Frederico Barra de Moraes\*, Mário Yoshihide Kwae, Ricardo Pereira da Silva, Celmo Celso Porto, Daniel de Paiva Magalhães e Matheus Veloso Paulino

Departamento de Ortopedia e Traumatologia, Faculdade de Medicina, Universidade Federal de Goiás (UFG), Goiânia, GO, Brasil

### INFORMAÇÕES SOBRE O ARTIGO

#### Histórico do artigo:

Recebido em 24 de março de 2014

Aceito em 21 de outubro de 2014

On-line em 30 de maio de 2015

#### Palavras-chave:

Plexo braquial/cirurgia

Músculo/transplante

Procedimentos cirúrgicos

reconstrutivos

### R E S U M O

**Objetivo:** Comparar o ganho de flexão do cotovelo em pacientes com lesão traumática do plexo braquial após transferência muscular do latíssimo dorsal (TMLD) com a transferência muscular livre do ventre medial do gastrocnêmio (TMLGM).

**Metódos:** Estudo retrospectivo, revisão de prontuários, amostra de conveniência, com 13 pacientes operados, entre 2000 e 2010. Grupo 1 (TMLGM) com sete pacientes e grupo 2 ou controle (TMLD) com seis. Função avaliada: 1) amplitude de movimento (ADM) em graus da flexão do cotovelo, goniometria manual; 2) grau de força de flexão do cotovelo, por escala de força muscular. Satisfatórios: 1) ADM: flexão do cotovelo  $\geq 80^\circ$ ; 2) Força: flexão do cotovelo  $\geq M3$ . Testes exato de Fisher e Kruskal-Wallis ( $p < 0,05$ ).

**Resultados:** Média de idade foi de 32 anos (17 a 56). Acidente de moto em 72%. Força de flexão do cotovelo  $\geq M3$  no grupo 1 em sete pacientes (100%) e o grupo 2 em cinco (83,3%) ( $p = 0,462$ ). Não tivemos M5 e o grupo 2 apresentou um paciente (16,7%) com resultado ruim M2. ADM na flexão do cotovelo com ganho  $\geq 80^\circ$  (funções diárias) foram encontrados no grupo 1 em seis pacientes (86%) e no grupo 2 em três (50%) ( $p = 0,1$ ).

**Conclusão:** Pacientes do grupo 1 tiveram um ganho maior de força e ADM, quando comparados com os do grupo 2, sem significado estatístico. Assim, TMLGM se torna uma nova opção cirúrgica, caso não possam ser aplicadas outras técnicas.

© 2015 Sociedade Brasileira de Ortopedia e Traumatologia. Publicado por Elsevier Editora Ltda. Todos os direitos reservados.

<sup>☆</sup> Trabalho feito no Serviço de Mão e Microcirurgia, Hospital das Clínicas, Universidade Federal de Goiás (UFG), Goiânia, GO, Brasil.

\* Autor para correspondência.

E-mail: frederico.barra@yahoo.com.br (F.B. de Moraes).

<http://dx.doi.org/10.1016/j.rbo.2015.04.009>

0102-3616/© 2015 Sociedade Brasileira de Ortopedia e Traumatologia. Publicado por Elsevier Editora Ltda. Todos os direitos reservados.

## Evaluation of elbow flexion following free muscle transfer from the medial gastrocnemius or transfer from the latissimus dorsi, in cases of traumatic injury of the brachial plexus

### A B S T R A C T

#### Keywords:

Brachial plexus/surgery  
Muscle/transplant  
Reconstructive surgical  
procedures

**Objective:** To compare the gain in elbow flexion in patients with traumatic injury of the brachial plexus following muscle transfer from latissimus dorsi with the gain following free muscle transfer from the medial belly of the gastrocnemius.

**Methods:** This was a retrospective study in which the medical files of a convenience sample of 13 patients operated between 2000 and 2010 were reviewed. Group 1 comprised seven patients who underwent transfers from the gastrocnemius and group 2 (controls) comprised six patients who underwent transfers from the latissimus dorsi. The following functions were evaluated: 1) range of motion (ROM) of elbow flexion, in degrees, using manual goniometry; and 2) grade of elbow flexion strength, using a muscle strength scale. Satisfactory results were defined as: (1) elbow flexion ROM  $\geq 80^\circ$ ; and 2) elbow flexion strength  $\geq M3$ . The Fisher exact and Kruskal-Wallis tests were used ( $P < 0.05$ ).

**Results:** The patients' mean age was 32 years (range: 17 to 56) and 72% had been involved in motorcycle accidents. Elbow flexion strength  $\geq M3$  was observed in seven patients (100%) in group 1 and in five patients (83.3%) in group 2 ( $p = 0.462$ ). None of the patients presented M5, and one patient (16.7%) in group 2 had a poor result (M2). Elbow flexion ROM with a gain  $\geq 80^\circ$  (daily functions) was found in six patients (86%) in group 1 and in three patients (50%) in group 2 ( $p = 0.1$ ).

**Conclusion:** The patients in group 1 had greater gains in strength and ROM than did those in group 2, but without statistical significance. Thus, transfers from the gastrocnemius become a new surgical option, if other techniques cannot be used

© 2015 Sociedade Brasileira de Ortopedia e Traumatologia. Published by Elsevier Editora Ltda. All rights reserved.

## Introdução

As lesões traumáticas do plexo braquial (LTPB) podem comprometer a função de flexão do cotovelo e com isso alterar a qualidade de vida do indivíduo de forma dramática. Muitas vezes a microneurocirurgia inicial não consegue restabelecer o movimento adequado dessa articulação. Nas lesões antigas, as cirurgias de reparo nervoso não são indicadas porque já existe atrofia definitiva e as transferências musculares (TM) clássicas são possíveis apenas nas lesões parciais. Assim, alguns pacientes necessitam de intervenções complementares para o ganho funcional de flexão do cotovelo. Esses procedimentos são relacionados com TM ou transferência muscular livre (TML).<sup>1</sup>

As TM foram as primeiras técnicas descritas. Destacam-se a flexoplastia de Steindler e o uso do grande dorsal, do peitoral maior e do tríceps braquial.<sup>2</sup> Já as TML são mais recentes e apresentam dificuldade técnica maior, pela necessidade de se fazer a microanastomose neurovascular entre o pedículo do músculo transplantado e os vasos e nervos do sítio da lesão. No membro superior, e mais especificamente para ganhar flexão do cotovelo, as técnicas usadas são as de TML do latíssimo do dorso (LD) contralateral, do reto femoral e do grácil.<sup>1,3</sup>

A literatura traz apenas três trabalhos em relação ao gastrocnêmio medial (GM) usado no membro superior para TML, com o intuito de recobrar a função de um grupo muscular lesionado. Liu et al.<sup>4</sup> usaram para contratura isquêmica

de Volkmann no antebraço, com bons resultados funcionais. Serafin<sup>5</sup> propôs que o GM teria potencial significativo para restabelecer a flexão ou extensão do cotovelo. Kwae et al.<sup>6</sup> descreveram a TML do GM para ganho de flexão do cotovelo em pacientes com LTPB.

O objetivo deste trabalho foi comparar o ganho de flexão do cotovelo em pacientes com LTPB após procedimento cirúrgico padrão de TM do LD (controle) com a TML do GM (estudo).

## Metodologia

Estudo retrospectivo, por revisão de prontuários, amostra de conveniência, composta por 13 pacientes com LTPB que foram operados consecutivamente de dezembro de 2000 a dezembro de 2010 no Serviço de Mão e Microcirurgia. Esses pacientes foram divididos em dois grupos. O grupo 1 ou estudo foi constituído de sete pacientes que foram submetidos a TML do GM e o grupo 2 ou controle por seis pacientes operados por TM do LD.

Foram incluídos nos dois grupos pacientes com força igual a M0 (sem força) e grau de flexão do cotovelo entre 0 e 10° (sem movimento), que já tinham sido operados com outras técnicas mas sem sucesso, ou então que apresentavam a lesão do plexo havia aproximadamente um ano e não tinham sido tratados cirurgicamente, sem possibilidade de uma cirurgia neural prévia. Ainda como critérios de inclusão foram escolhidos para o grupo controle do LD pacientes com atividade muscular

pré-operatória do LD  $\geq$  M4. Enquanto que para o grupo estudo do GM, pacientes com força do LD  $\leq$  M3, pois estaria contraindicada a transferência do LD nessa situação.

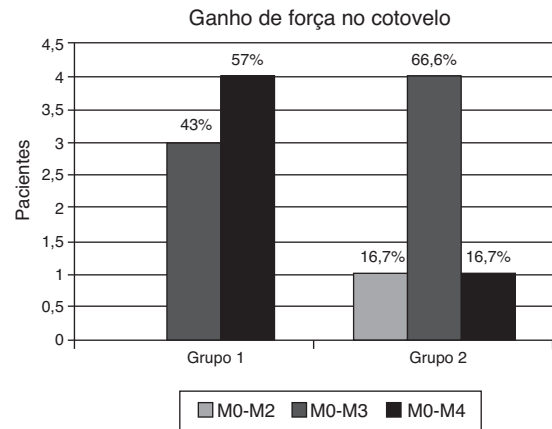
Foram excluídos pacientes que apresentavam dados incompletos nos prontuários, ou com força pré-operatória  $\geq$  M1 e flexão do cotovelo acima de  $10^\circ$ .

Os dados coletados dos prontuários eram constituídos da idade, tempo de lesão em meses, nível da lesão neural, tipo da lesão neural, tipo de transferência muscular, tipo de cirurgia prévia, força e amplitude de movimento do cotovelo para flexão tanto pré como pós-operatória.

O nível e o tipo da lesão neurológica foram diagnosticados por eletroneuromiografia pré-operatória. Quanto à flexão do cotovelo, o grau de força muscular foi mensurado pela escala do British Medical Council (M0 = sem movimento; M1 = fasciculação muscular; M2 = força não vence a gravidade; M3 = vence a gravidade, mas não uma resistência; M4 = vence a resistência, mas não é normal; M5 = força normal) e para amplitude de movimento foi usado um goniômetro manual, partindo de zero grau na extensão total do cotovelo até ao ângulo máximo conseguido e sustentado pelo paciente, após um ano da cirurgia de transferência muscular.

No grupo 1 a TML do GM foi feita com os seguintes passos: 1) incisão longitudinal mediana curvilínea, que inicia 8 cm proximal à prega poplíteia, estende-se distalmente até 10 cm proximal ao maléolo medial; 2) dissecação do septo intermuscular entre os dois ventres do gastrocnêmio, afasta-se lateralmente a veia safena parva e o nervo sural, individualizam-se as estruturas musculares e neurovasculares da fossa poplíteia; 3) a origem do GM é então seccionada do côndilo medial femoral e o feixe vasculonervoso sural medial é dissecado e clampeado para ressecção, na sua maior extensão, 1 cm proximal à articulação; 4) identificação do nervo isquiático, poplíteo medial e tibial (provenientes das raízes de L4-L5/S1-S3 do plexo lombossacro), de onde provém o ramo para o GM, denominado de nervo sural medial (NSM), segundo modelo anatômico descrito por Moraes et al.;<sup>7</sup> 5) identificação do número de ramos arteriais e venosos que chegam junto ao pedículo do GM, bem como o cruzamento da veia safena parva por sobre o NSM, o que pode dificultar a sua dissecação; 6) incisão deltopeitoral e dissecação subcutânea no membro superior para onde se pretende transferir o GM para função de bíceps, com dissecação da artéria, da veia toracodorsal e da veia cefálica; 7) TML do GM para flexão do cotovelo, com fixação da região proximal do ventre na extremidade proximal do úmero através de janela óssea e fixação com parafusos corticais da região distal do coto distal do tendão do bíceps braquial; 8) microanastomose do ramo arterial do GM na artéria toracodorsal; as veias foram tributadas uma na veia toracodorsal e outra na cefálica; 9) a microanastomose do NSM do GM foi feita em diferentes ramos periféricos, com neurotizações para o musculocutâneo a partir do ulnar, intercostal ou acessório.<sup>1,8,9</sup>

Um dos princípios da reconstrução cirúrgica das LTPB é a recuperação da flexão do cotovelo. São considerados satisfatórios então os seguintes parâmetros: 1) ADM: flexão do cotovelo  $\geq 80^\circ$ ; 2) Força: flexão do cotovelo  $\geq$  M3. O grupo 2 foi constituído dois pacientes submetidos a transferência do latíssimo do dorso ipsilateral que foi feita conforme já descrito na literatura.<sup>1,2</sup>



**Figura 1 – Avaliação do ganho de força de flexão do cotovelo entre os grupos estudados.**

Os dados foram coletados e armazenados em programa Excel para Windows e analisados em um programa estatístico (SPSS versão 13.0 para Windows). Todas as amostras foram avaliadas pelo teste exato de Fisher para os dados paramétricos e pelo teste de Kruskal-Wallis para os dados não paramétricos. Foi considerado  $p \leq 0,05$  como nível significativo.

## Resultados

Dos 13 pacientes avaliados para melhorar a função de flexão do cotovelo após LTPB, sete (54%) eram do grupo 1 (transferência muscular livre do gastrocnêmio medial), com tempo médio de lesão de 18,4 meses (10 a 30), e seis (46%) do grupo 2 ou controle (transferência do latíssimo do dorso), com tempo médio de 22,3 meses (12 a 36). Todos do sexo masculino.

A média de idade foi de 32 anos (17 a 56). O lado direito foi acometido em sete (54%) casos e o esquerdo em seis (46%). Sete (54%) eram procedentes de Goiânia e seis (46%) do interior do Estado de Goiás. Com relação ao trabalho, dois (15%) estavam desempregados, cinco (39%) eram trabalhadores braçais e seis (46%) atuavam em trabalhos administrativos.

O tipo de acidente que mais ocorreu foi o motociclístico em nove pacientes (70%) ( $p < 0,05$ ), além de um (7,5%) caso para acidente automobilístico, um (7,5%) para atropelamento, um (7,5%) para acidente de trabalho e um (7,5%) para lesão com arma de fogo.

As características clínicas dos pacientes do grupo 1 (GM) relacionadas ao tipo de lesão do plexo braquial e à sua evolução após tratamento estão descritas na [tabela 1](#) e as do grupo 2 (GD) na [tabela 2](#).

Com relação ao ganho de força na flexão do cotovelo, observamos que ambos os grupos apresentaram resultados satisfatórios com ganho igual ou acima de M3, o grupo 1 com sete pacientes (100%) e o grupo 2 com cinco (83,3%), mas sem diferença significativa ( $p = 0,462$ ). Não tivemos resultado com ganho M5 e o grupo 2 apresentou um paciente (16,7%) com resultado ruim em termos de ganho de força que atingiu apenas M2 ([fig. 1](#)).

**Tabela 1 – Características clínicas dos pacientes submetidos à transferência muscular livre do gastrocnêmio medial para ganho de flexão do cotovelo (Grupo 1)**

| P | Idade | Tempo de lesão (meses) | Nível da lesão neural | Tipo da lesão neural | Cirurgia prévia                                      | Força flexão pré-op. | ADM Pré-op        | Força flexão pós-op | ADM pós-op        |
|---|-------|------------------------|-----------------------|----------------------|--|----------------------|-------------------|---------------------|-------------------|
| 1 | 42    | 30                     | C5C6C7C8              | Axioniotmese         | Neurólise<br>Neurotização<br>AC > SE                 | MO                   | 0-10 <sup>0</sup> | M3                  | 0-90 <sup>0</sup> |
| 2 | 26    | 29                     | C5C6C7C8              | Axioniotmese         | Neurólise<br>Neurotização<br>AC < SE + enxerto sural | MO                   | 0-10 <sup>0</sup> | M3                  | 0-80 <sup>0</sup> |
| 3 | 36    | 20                     | C5C6C7C8              | Neurotmese           | Neurorrafia<br>C5C6 + enxerto sural                  | MO                   | 0-10 <sup>0</sup> | M3                  | 0-80 <sup>0</sup> |
| 4 | 31    | 11                     | C5C6C7                | Axioniotmese         | Sem cirurgia   | MO                   | 0-10 <sup>0</sup> | M4                  | 0-60 <sup>0</sup> |
| 5 | 21    | 10                     | C5C6C7C8              | Axioniotmese         | Sem cirurgia   | MO                   | 0-10 <sup>0</sup> | M4                  | 0-90 <sup>0</sup> |
| 6 | 17    | 18                     | C5C6C7C8              | Axioniotmese         | Neurólise<br>Neurotização<br>AC < SE + enxerto sural | MO                   | 0-10 <sup>0</sup> | M4                  | 0-90 <sup>0</sup> |
| 7 | 23    | 12                     | C5C6C7C8              | Neuropraxia          | Sem cirurgia   | MO                   | 0-0 <sup>0</sup>  | M4                  | 0-90 <sup>0</sup> |

Com relação ao ganho de amplitude de movimento em graus na flexão do cotovelo, observamos que resultados satisfatórios com ganho acima de 80° nas funções diárias foram encontrados no grupo 1 em seis pacientes (86%) e no grupo 2 em três (50%), mas sem diferença significativa ( $p=0,1$ ). Não tivemos resultado com ganho acima de 150°. Quanto aos resultados nos quais só se atingiu flexão até 60°, temos no grupo 1 apenas um paciente (14,3%) e no grupo 2 três pacientes (50%) (fig. 2).

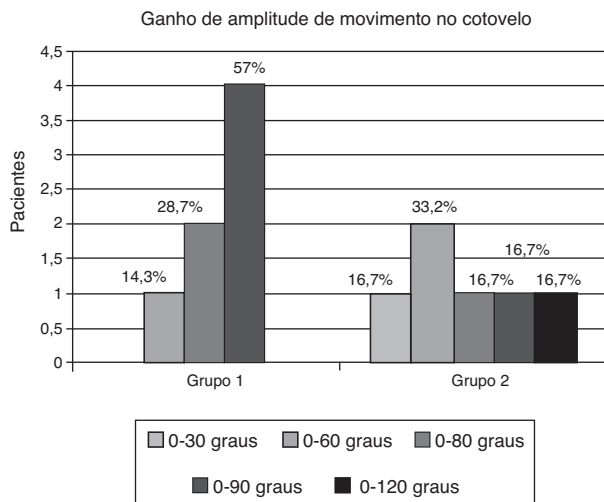
## Discussão

A melhoria da flexão do cotovelo no paciente com LTPB proporciona um ganho importante na função do membro lesado,

é considerado um cotovelo adequado aquele com força acima ou igual a M3, o ideal acima ou igual a M4 e com mais de 80 graus de flexão ativa.<sup>2</sup> As TM são indicadas principalmente em casos nos quais o paciente tenha tido uma lesão parcial ou apenas do tronco superior (C5C6) ou apresente boa função de mão e punho. Já as TML têm uma gama maior de possibilidades, mas com dificuldades técnicas bem maiores. Para que a mão funcione bem o ombro deve estar estável e o cotovelo com atividade de flexoextensão adequada, para posicioná-la no espaço.<sup>9</sup> Caso contrário o membro ficará balante e sem função. Tanto na TM ou TML para reanimação do cotovelo, independentemente da técnica escolhida, a articulação do cotovelo não pode estar anquilozada ou contraturada e o músculo escolhido deve ter força M4 ou M5.

**Tabela 2 – Características clínicas dos pacientes submetidos a transferência muscular do latíssimo do dorso para ganho de flexão do cotovelo (Grupo 2)**

| P | Idade | Tempo de lesão (meses) | Nível da lesão neural | Tipo da lesão neural | Cirurgia prévia  | Força flexão pré-op. | Adm Pré-op        | Força flexão pós-op | ADM pós-op         |
|---|-------|------------------------|-----------------------|----------------------|--|----------------------|-------------------|---------------------|--------------------|
| 1 | 32    | 36                     | C5C6                  | Axioniotmese         | Neurólise<br>Neurotização<br>AC < SE + enxerto sural           | MO                   | 0-10 <sup>0</sup> | M3                  | 0-90 <sup>0</sup>  |
| 2 | 56    | 23                     | C5C6                  | Neurotmese           | Neurólise<br>Neurotização<br>AC < SE + enxerto sural + Oberain | MO                   | 0-10 <sup>0</sup> | M2                  | 0-30 <sup>0</sup>  |
| 3 | 23    | 18                     | C5C6C7                | Neurotmese           | Sem cirurgia   | MO                   | 0-10 <sup>0</sup> | M3                  | 0-80 <sup>0</sup>  |
| 4 | 50    | 19                     | C5C6C7C8              | Axioniotmese         | Neurólise<br>Neurotização<br>AC < SE + enxerto sural + Oberain | MO                   | 0-10 <sup>0</sup> | M3                  | 0-60 <sup>0</sup>  |
| 5 | 39    | 12                     | C5C6                  | Axioniotmese         | Neurólise<br>C5C6  | MO                   | 0-10 <sup>0</sup> | M4                  | 0-120 <sup>0</sup> |
| 6 | 31    | 26                     | C5C6                  | Axioniotmese         | Neurólise<br>Neurotização<br>AC < SE + enxerto sural + Oberain | MO                   | 0-10 <sup>0</sup> | M3                  | 0-60 <sup>0</sup>  |



**Figura 2 – Avaliação do ganho de amplitude de movimento em flexão do cotovelo entre os grupos estudados.**

A TM do tríceps para bíceps é considerada por Steindler<sup>10</sup> como insatisfatória, pois prejudica a extensão do cotovelo. O tríceps tem uma função importante no membro superior e por isso a TM só deve ser usada em último caso. Segundo alguns autores, como Pardiniet al.,<sup>11</sup> eles a usam por sua facilidade técnica, além de essa TM ser capaz de permitir ao paciente levar a mão à cabeça e à boca, com flexão satisfatória em torno de 120 graus e força para carregar até três quilos e meio. A TM do peitoral maior para bíceps pode ser usada na forma unipolar parcial, bipolar parcial ou bipolar completa, em que se usam as porções esternocostal, clavicular e umeral. Sua principal contraindicação em relação às outras TM é a lesão da artéria axilar que compromete a artéria toracoacromial. Porém, também não é a primeira opção, pois o grande peitoral participa da cintura escapular e poderá ser usado para reanimação do ombro, além de seus resultados não serem satisfatórios para a maioria dos pacientes, que acabam conseguindo apenas 60 graus de flexão do cotovelo em média e com pouca força.<sup>12</sup>

A flexoplastia de Steindler<sup>10</sup> foi o primeiro procedimento usado para a reanimação do cotovelo paralisado. Foi aplicada inicialmente em pacientes com sequelas de poliomielite, paralisia obstétrica e artrogripótica e somente depois nas LTPB. Nessa TM é feita a desinserção do epicôndilo medial do cotovelo juntamente com a musculatura flexopronadora do antebraço (pronador redondo, flexor radial do carpo, palmar longo, flexor superficial dos dedos e flexor ulnar do carpo) e posteriormente sua fixação em um ponto mais proximal do úmero. É um dos procedimentos mais usados ainda hoje, pois é de fácil execução técnica, pode atingir mais de 100 graus de flexão do cotovelo em 70% dos pacientes. Porém suas desvantagens são a diminuição de força na flexão da mão e do punho, consegue-se levantar objetos somente até dois quilos, e a contratura da articulação do cotovelo.<sup>13</sup> Contudo, é a principal TM usada para reanimação do cotovelo e a do grande dorsal ipsilateral para bíceps, onde os resultados podem chegar a mais de 100 graus de flexão ativa do cotovelo e com força M4. O grande dorsal pode ser transferido em sua forma uni ou bipolar e a

principal contraindicação é a não existência de um programa de reabilitação adequado no pós-operatório.<sup>14</sup>

Com relação à TML, o músculo mais usado é o grande dorsal contralateral<sup>15-17</sup> e em seguida o grácil, proveniente do membro inferior, e raramente o reto femoral.<sup>1</sup> A indicação para uso de uma TML vem da necessidade de restaurar a função de flexão do cotovelo nas LTPB, mesmo após procedimentos neurocirúrgicos no plexo, ou em casos que já chegam após um ano para tratamento. As TML não serão mais necessárias quando a ciência puder manter a morfologia e a ultraestrutura do músculo desnervado, fazer enxertos neurais diretos na medula espinhal e acelerar a velocidade de regeneração neuronal.<sup>18</sup> A TML do grácil pode ser feita de forma única para ganho de flexão do cotovelo ou de forma dupla para flexão do cotovelo e ao mesmo tempo melhorar a função da mão e a estabilidade do ombro. Quando é usada apenas para ganho de flexão do cotovelo, cerca de 80% dos pacientes atingem M4 de força, mas quando usada na forma de dupla função, esse índice cai para 60%.<sup>19-21</sup>

Segundo dados da literatura,<sup>22-26</sup> o GM tem características atrativas para a TML como: comprimento, capacidade excursional, força de contração proporcional à área seccional, tendão insercional longo, feixe vasculonervoso adequado (irrigação sanguínea classe I), NSM ramo motor puro proveniente do nervo poplíteo medial (95% ramo único). Outras vantagens são: a ressecção de apenas um ventre do gastrocnêmio, o que não prejudica a função de flexão plantar e não causa deformidade importante. A cicatriz de retirada do GM é cosmeticamente aceitável, principalmente em homens. Além disso, nos pacientes em que possam ser feitas as transferências locais, a TML do GM tem como vantagem somar mais um grupo muscular nesse membro superior já debilitado. Objetiva, assim, a busca por melhor função. As desvantagens seriam: as cicatrizes em mulheres; a posição em decúbito dorsal dificulta a dissecação no sítio doador (fossa poplíteia), nas TML para membro superior. Como opção, o procedimento pode ser feito com o paciente em decúbito lateral. Acreditamos que a anastomose do NSM com parte do ulnar apresentou melhor evolução do que o intercostal, devido à menor distância de reinervação. Porém, o uso do nervo intercostal pode ser considerado uma opção, caso não tenhamos o ulnar disponível.

A TML do GM para bíceps não havia sido até então feita com esse propósito. Assim, Kuwae et al.<sup>6</sup> descreveram em dois casos a TML do GM para recuperação da função de flexão do cotovelo em pacientes com LTPB. Em nosso trabalho observamos resultados bons acima ou iguais a M3 em 100% das TML do GM e 85,6% em TM do GD e resultados ótimos com M4 em 57% nas TML do GM e em 29% nas TM do GD, mas sem diferença significativa. Com relação à amplitude de movimento do cotovelo, tivemos que a flexão ultrapassou os 80 graus em 85,6% dos pacientes submetidos à TML do GM e em 57% dos pacientes das TM do GD. Essa diferença não se mostrou significativa entre os grupos.

Comparando os resultados dos dois grupos, não houve diferença no ganho de flexão do cotovelo. Os pacientes submetidos a transferência muscular livre do gastrocnêmio medial tiveram um ganho maior de força e ADM, quando comparados com os do grupo controle de transferência do grande dorsal, mas sem significado estatístico. Assim, a TML do GM pode ser considerada uma técnica com resultados não inferiores à



técnica padrão de TM do LD e se torna uma opção viável, caso não possam ser aplicadas outras técnicas.

## Conclusão

Os pacientes submetidos a transferência muscular livre do gastrocnêmio medial tiveram um ganho maior de força e ADM, quando comparados com os do grupo controle de transferência do latíssimo do dorso, mas sem significado estatístico. Assim, a transferência muscular livre do gastrocnêmio se torna uma nova opção cirúrgica, caso não possam ser aplicadas outras técnicas.

## Conflitos de interesse

Os autores declaram não haver conflitos de interesse.

## REFERÊNCIAS

- Vekris MD, Beris AE, Lykissas MG, Korompilias AV, Vekris AD, Soucacos PN. Restoration of elbow function in severe brachial plexus paralysis via muscle transfers. *Injury*. 2008;39 Suppl 3:S15-22.
- Bengtson KA, Spinner RJ, Bishop AT, Kaufman KR, Coleman-Wood K, Kircher MF, et al. Measuring outcomes in adult brachial plexus reconstruction. *Hand Clin*. 2008;24(4):401-15.
- Barrie KA, Steinmann SP, Shin AY, Spinner RJ, Bishop AT. Gracilis free muscle transfer for restoration of function after complete brachial plexus avulsion. *Neurosurg Focus*. 2004;16(5):E8.
- Liu XY, Ge BF, Win YM, Jing H. Free medial gastrocnemius myocutaneous flap transfer with neurovascular anastomosis to treat Volkmann's contracture of the forearm. *Br J Plast Surg*. 1992;45(1):6-8.
- Serafin D. The gastrocnemius flap. In: Serafin D, editor. *Atlas of microsurgical composite tissue transplantation*. Philadelphia: Saunders; 1996. p. 303-10.
- Kuwae MY, Moraes FB, Paranaíba RM, Oliveira E. Transferência muscular livre funcional do gastrocnêmio medial em lesão do plexo braquial: relato de dois casos. *Rev Bras Ortop*. 2007;42(1):37-40.
- Moraes FB, Oliveira E, Paranaíba RM, Kuwae MY, Rocha VL. Estudo anatômico do músculo gastrocnêmio medial visando transferência muscular livre. *Rev Bras Ortop*. 2007;42(1/2):37-40.
- Hattori Y, Doi K, Baliarsing AS. A part of the ulnar nerve as an alternative donor nerve for functioning free muscle transfer: a case report. *J Hand Surg Am*. 2002;27(1):150-3.
- Akasaka Y, Hara T, Takahashi M. Free muscle transplantation combined with intercostal nerve crossing for reconstruction of elbow flexion and wrist extension in brachial plexus injuries. *Microsurgery*. 1991;12(5):346-51.
- Steindler A. Muscle and Tendon transplantation at the elbow. In: Arbor A, Edwards JW, editors. *Instructional course lectures on reconstructive surgery*. Ann Arbor: JW Edwards; 1944. p. 276-83.
- Pardini AG, Freitas AL, Freitas AD, Tavares KE. Transferências tendinosas para flexão do cotovelo. *Rev Bras Ortop*. 1996;31(3):211-6.
- Hierner R, Berger A. Pectoralis major muscle transfer for reconstruction of elbow flexion in posttraumatic brachial plexus lesions. *Oper Orthop Traumatol*. 2009;21(2):126-40.
- Al-Qattan MM. Elbow flexion reconstruction by Steindler flexorplasty in obstetric brachial plexus palsy. *J Hand Surg Br*. 2005;30(4):424-7.
- Kawamura K, Yajima H, Tomita Y, Kobata Y, Shigematsu K, Takakura Y. Restoration of elbow function with pedicled latissimus dorsi myocutaneous flap transfer. *J Shoulder Elbow Surg*. 2007;16(1):84-90.
- Hovnanian AP. Latissimus dorsi transplantation for loss of flexion and extension at the elbow; a preliminary report on technique. *Ann Surg*. 1956;143(4):493-9.
- Oberlin C. Brachial plexus palsy in adults with radicular lesions, general concepts, diagnostic approach, and results. *Chir Main*. 2003;22(6):273-84.
- Terzis JK, Kostopoulos VK. The surgical treatment of brachial plexus injuries in adults. *Plast Reconstr Surg*. 2007;119(4):73e-92e.
- Bishop AT. Functioning free-muscle transfer for brachial plexus injury. *Hand Clin*. 2005;21(1):91-102.
- Doi K, Muramatsu K, Hattori Y, Otsuka K, Tan SH, Nanda V, et al. Restoration of prehension with the double free muscle technique following complete avulsion of the brachial plexus. Indications and long-term results. *J Bone Joint Surg Am*. 2000;82(5):652-66.
- Chung DC, Carver N, Wei FC. Results of functioning free muscle transplantation for elbow flexion. *J Hand Surg Am*. 1996;21(6):1071-7.
- Salibian AH, Rogers FR, Lamb RC. Microvascular gastrocnemius muscle transfer to the distal leg using saphenous vein grafts. *Plast Reconstr Surg*. 1984;73(2):302-7.
- Smrcka V, Stingl J, Kubin K, Moravec Z. Anatomical notes on gastrocnemius muscle uses for muscle flap preparation. *Acta Chir Plast*. 1986;28(2):112-20.
- Mairesse JL, Mestdagh H, Procyk S, Depreux R. Contribution à l'étude de la vascularisation artérielle du muscle triceps sural. *Anat Anz*. 1984;155(1-5):195-202.
- Dibbell DG, Edstrom LE. The gastrocnemius myocutaneous flap. *Clin Plast Surg*. 1980;7(1):45-50.
- McCraw JB, Fishman JH, Sharzer LA. The versatile gastrocnemius myocutaneous flap. *Plast Reconstr Surg*. 1978;62(1):15-23.
- Arnold PG, Mixter RC. Making the most of the gastrocnemius muscles. *Plast Reconstr Surg*. 1983;72(1):38-48.