

Artrodese tibiototalcalcaneana minimamente invasiva com haste intramedular retrógrada bloqueada – Relato de três casos*

Minimally Invasive Tibiototalcalcaneal Arthrodesis with Blocked Retrograde Intramedullary Nail – Report of Three Cases

Fernando Delmonte Moreira¹ Jorge Eduardo de Schoucair Jambeiro¹
Antero Tavares Cordeiro Neto¹ José Augusto Oliveira¹ Felipe Fernandes Leão² Alex Guedes³

¹ Grupo de Cirurgia do Pé e Tornozelo, Serviço de Ortopedia, Hospital Santa Izabel, Santa Casa de Misericórdia da Bahia, Salvador, BA, Brasil

² Programa de Residência Médica em Ortopedia e Traumatologia, Serviço de Ortopedia, Hospital Santa Izabel, Santa Casa de Misericórdia da Bahia, Salvador, BA, Brasil

³ Grupo de Oncologia Ortopédica, Hospital Santa Izabel, Santa Casa de Misericórdia da Bahia, Salvador, BA, Brasil

Endereço para correspondência Alex Guedes, PhD, Grupo de Oncologia Ortopédica, Hospital Santa Izabel, Santa Casa de Misericórdia da Bahia, Rua Marechal Floriano 212, apt.º 401, Canela, Salvador, BA, 40110-010, Brasil
(e-mail: alexguedes2003@yahoo.com.br).

Rev Bras Ortop 2024;59(1):e143–e147.

Resumo

Palavras-chave

- ▶ articulação do tornozelo
- ▶ artrodese
- ▶ osteoartrite
- ▶ procedimentos cirúrgicos minimamente invasivos
- ▶ procedimentos cirúrgicos operatórios
- ▶ tornozelo

A osteoartrite do tornozelo (OAT) está associada a quadro algíco e limitação funcional variável, demandando tratamento clínico e eventual indicação cirúrgica quando as medidas conservadoras são inefetivas – a artrodese tem sido o procedimento de escolha, por reduzir a dor, restaurar o alinhamento articular e tornar o segmento estável, preservando a marcha. O presente estudo relata 3 casos (3 tornozelos) de pacientes do sexo masculino, com entre 49 e 63 anos de idade, portadores de OAT secundária, American Orthopaedic Foot and Ankle Society Ankle-Hindfoot Scale (AOFAS AHS, na sigla em inglês) pré-operatória de 27 a 39 pontos, tratados mediante artrodese tibiototalcalcaneana minimamente invasiva utilizando haste intramedular retrógrada bloqueada. A permanência hospitalar foi de 1 dia, e os pacientes foram autorizados para carga imediata com órteses removíveis para deambulação, conforme tolerado. O tratamento fisioterápico, introduzido desde o internamento, foi mantido, priorizando-se treino de marcha, ganho de força e propriocepção. Foi realizado acompanhamento clínico e radiográfico nas semanas 1, 2, 6, 12 e 24. Após evidências de consolidação (entre a 6ª e a 10ª semanas), as órteses foram retiradas. Um paciente

* Trabalho desenvolvido nos Grupos de Cirurgia do Pé e Tornozelo e Oncologia Ortopédica, Hospital Santa Izabel, Santa Casa de Misericórdia da Bahia, Salvador, BA, Brasil.

queixou-se de dor no pós-operatório imediato e, ao final do 1° ano, apenas 1 paciente apresentou dor durante a reabilitação, resolvida completamente com analgésicos. Atualmente, os pacientes não apresentam queixas, retornando às atividades sem restrições – um deles, à prática de futebol e rapel. A AOFAS AHS pós-operatória foi de 68 a 86 pontos.

Abstract

Ankle osteoarthritis (AOA) is associated with pain and variable functional limitation, demanding clinical treatment and possible surgical indication when conservative measures are ineffective – arthrodesis has been the procedure of choice, because it reduces pain, restores joint alignment and makes the segment stable, preserving gait. The present study reports 3 cases (3 ankles) of male patients between 49 and 63 years old, with secondary AOA, preoperative American Orthopaedic Foot and Ankle Society Ankle-Hindfoot Scale (AOFAS AHS) of 27 to 39 points, treated by minimally invasive tibiototalcalcaneal arthrodesis using blocked retrograde intramedullary nail. Hospital stay was of 1 day, and the patients were authorized for immediate loading with removable ambulation orthotics, as tolerated. The physical therapy treatment, introduced since hospitalization, was maintained, prioritizing gait training, strength gain, and proprioception. Clinical and radiographic follow-up was performed at weeks 1, 2, 6, 12 and 24. After evidence of consolidation (between the 6th and 10th weeks), the orthotics were removed. One patient complained of pain in the immediate postoperative period and, at the end of the 1st year, only one patient presented pain during rehabilitation, which was completely resolved with analgesics. Currently, the patients do not present complaints, returning to activities without restrictions – one of them, to the practice of soccer and rappelling. The postoperative AOFAS AHS was from 68 to 86 points.

Keywords

- ▶ ankle joint
- ▶ arthrodesis
- ▶ osteoarthritis
- ▶ minimally invasive surgical procedures
- ▶ surgical procedures, operative
- ▶ ankle

Introdução

A osteoartrite do tornozelo (OAT) primária é rara, sendo comum a forma secundária¹ a lesões traumáticas, Charcot, artrite reumatoide e necrose avascular.^{2,3}

Há diversas opções de tratamento para a OAT, do manejo clínico ao cirúrgico, quando medidas conservadoras não surtem efeito – as principais opções de tratamento incluem a artrodese e as artroplastias de substituição e de distração.⁴

A artrodese tem sido o procedimento de escolha, por reduzir a dor, restaurar o alinhamento e estabilizar o segmento, preservando a marcha.

A artrodese do tornozelo pode ser realizada mediante utilização de diversos tipos de implante e diferentes vias de acesso, utilizando ou não enxertos ou substitutos ósseos.²⁻⁴

A artrodese tibiototalcalcaneana (ATTC) minimamente invasiva, mediante haste intramedular retrógrada bloqueada (HIMRB) tem sido indicada pelas vantagens biomecânicas (carga compartilhada, maior rigidez à flexão, compressão dinâmica e estabilidade rotacional) e biológicas (grande área de contato ósseo, procedimento minimamente invasivo, cruentização articular que produz “calda” osteocartilaginosa com potencial hematopoiético).^{3,5}

O objetivo do presente estudo é relatar os casos de três portadores de OAT secundária (três tornozelos)

submetidos à ATTC minimamente invasiva, utilizando HIMRB.

Descrição Dos Casos

Três pacientes (3 tornozelos) portadores de OAT secundária, atendidos em nossa instituição, foram tratados mediante ATTC minimamente invasiva utilizando HIMRB, após falhas nas medidas conservadoras (casos 1 e 2) e falência de artrodese (caso 3) (► **Fig. 1**), no ano de 2017.

Todos eram do sexo masculino, com entre 49 e 63 anos, com dor e limitação funcional variável. A American Orthopaedic Foot and Ankle Society Ankle-Hindfoot Scale (AOFAS AHS, na sigla em inglês)⁶ era de 27 a 39 pontos (► **Tabela 1**).

Os pacientes foram posicionados em decúbito dorsal em mesa cirúrgica radiotransparente, sob sedação, bloqueio e antibioticoprofilaxia, sem isquemia ou tração. As articulações foram acessadas mediante três portais, um subtalar e dois tibiotalares (anterolateral e anteromedial), previamente marcados sob fluoroscopia com agulha descartável 40 × 12 mm. Foram feitas incisões de 1,0 a 1,5 cm nas marcações e dissecação romba até as cápsulas articulares, ampliando a área de trabalho (► **Fig. 2**). Foi introduzida uma fresa cônica motorizada de 4,3 mm para cruentização articular, complementada com curetas e osteótomos,

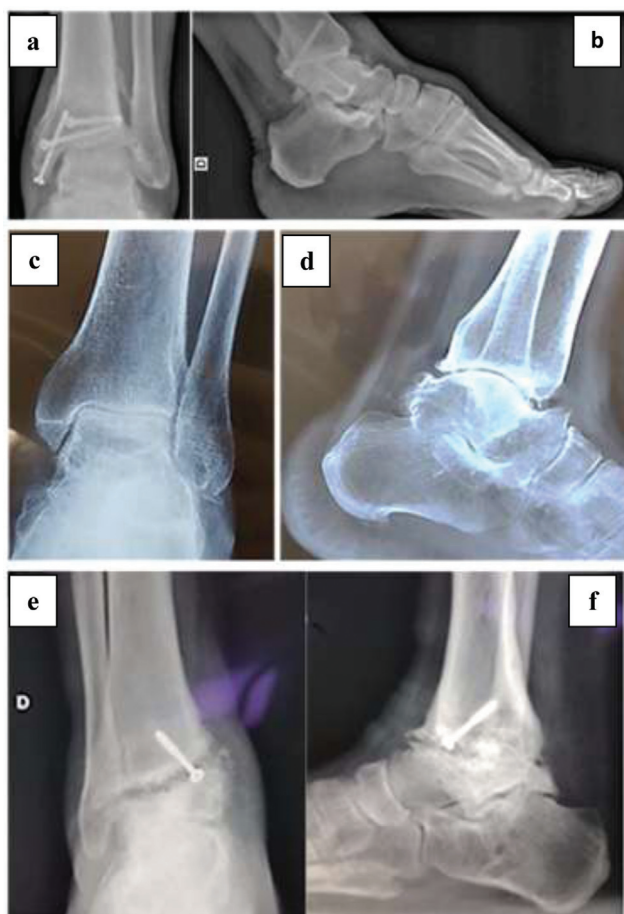

Fig. 1 Aspecto radiográfico pré-operatório: caso 1 - seqüela de fratura do pilão tibial (a, b); caso 2 - instabilidade crônica do tornozelo (c, d); e caso 3 - falha na artrodese tibiotalar (e, f).

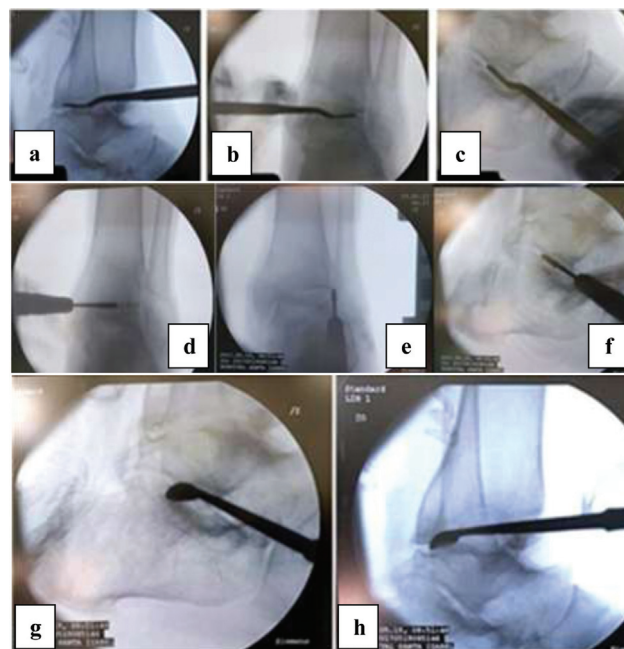


Fig. 2 Identificação das articulações tibiotalar e subtalar através dos respectivos portais (a, b, c). Introduzida fresa cônica motorizada de 4,3 mm para cruentização articular (d, e, f). Complementação da cruentização com curetas, expondo o osso subcondral (g, h).

expondo o osso subcondral. O preparo articular foi finalizado realizando-se perfurações com fio-K de 2,0 mm no domo talar e na superfície articular tibial (→ **Fig. 2**). Foi realizada fixação com HIMRB, da maneira tradicional. Foram feitas suturas de pele e curativo compressivo. Todos os procedimentos evoluíram sem intercorrências.

Tabela 1 Descrição dos achados clínicos e American Orthopaedic Foot and Ankle Society Ankle-Hindfoot Scale pré e pós-operatórios e complicações

	<i>Caso 1</i>	<i>Caso 2</i>	<i>Paciente 3</i>
Gênero	Masculino	Masculino	Masculino
Idade (Anos)	49	61	63
Queixa Principal	Dor	Dor	Dor
Lado	Esquerdo	Esquerdo	Direito
Arco de Movimento	5°	25°	10°
Deformidade	Valgo	Neutro	Valgo
Diagnóstico	Seqüela de fratura do pilão tibial	Instabilidade crônica do tornozelo	Falha na artrodese tibiotalar
Início de Carga (Semanas)	1	1	1
Tempo de Consolidação (Semanas)	10	6	8
AOFAS Pré-operatório	39	33	27
AOFAS Pós-operatório	68	72	86
Complicação Precoce	Não	Dor, resolvida com analgésicos	Não
Complicação Tardia	Não	Não	Dor, resolvida com analgésicos

Abreviação: AOFAS, American Orthopaedic Foot and Ankle Society Ankle-Hindfoot Scale

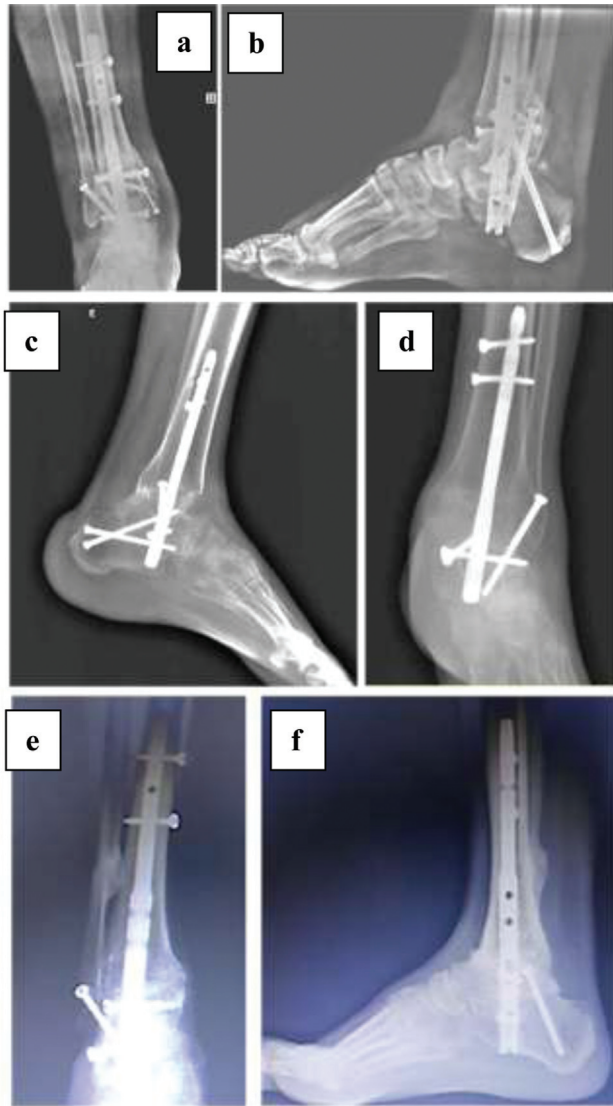


Fig. 3 Aspecto radiográfico no pós-operatório tardio dos casos 1 (a, b), 2 (c, d) e 3 (e, f).

Alta no 1° dia pós-operatório (PO). Foi iniciada carga imediata, conforme tolerado, utilizando órteses removíveis para deambulação. Os pontos foram retirados no 15° dia PO.

O tratamento fisioterápico foi introduzido no internamento e seguiu ambulatorialmente, priorizando-se o treino de marcha, ganho de força e propriocepção.

Foi feito acompanhamento clínico e radiográfico (→**Fig. 3**) nas semanas 1, 2, 6, 12 e 24. Após evidências de consolidação, entre a 6ª e 10ª semanas, as órteses foram retiradas (→**Fig. 4**).

Um paciente queixou-se de dor no PO imediato, resolvida com analgésicos. Ao final do 1° ano, apenas 1 paciente apresentou dor na reabilitação, resolvida completamente com analgésicos. Atualmente (3° ano PO) os pacientes não apresentam queixas.

Todos os pacientes voltaram às atividades sem restrições – um deles, à prática desportiva (futebol e rapel). A AOFAS AHS⁶ pós-operatória foi de 68 a 86 pontos (→**Tabela 1**).

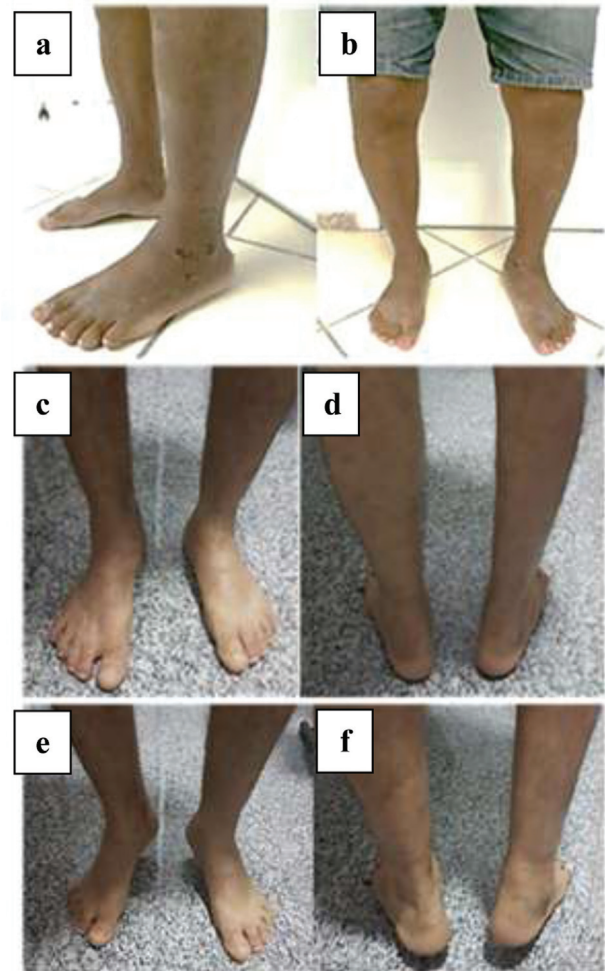


Fig. 4 Aspecto pós-operatório do caso 2 (a, b) e caso 3 (c, d, e, f).

Discussão

A ATTC aberta está bem estabelecida no tratamento da OAT, independente da causa, e constitui uma excelente alternativa no tratamento de pacientes com condições pré-operatórias ruins (baixo estoque ósseo, desalinhamento do retro pé ou histórico de múltiplos procedimentos).

Entretanto, apesar de prover ampla exposição, a ATTC aberta demanda maior permanência e está sujeita a complicações como infecção, deiscência e pseudartrose, potencializadas por comorbidades, frequentemente presentes nos pacientes submetidos a este procedimento.³

Em estudo com 20 pacientes submetidos à ATTC aberta com HIMRB por OAT, Charcot e deformidades, observou-se união em 80% das articulações tibiotalares e subtalares e em 20% das tibiocalcaneanas. A AOFAS AHS progrediu de 54.20 ± 15.71 para 76.0 ± 11.63 ($p < 0.001$). A permanência média foi de 6,7 dias. Houve alto índice de complicações, principalmente infecções (35%), culminando com uma amputação abaixo do joelho.⁷

Rammelt et al.⁸ avaliaram a ATTC aberta com HIMRB em 38 pacientes, por não união, OAT, deformidade, Charcot e falha pós-artroplastia. Os autores descreveram alinhamento adequado em 92% e fusão em 84% dos pacientes.

A permanência média foi de 8,4 dias. Foi identificado um risco de 24% para pelo menos uma complicação pós-operatória, sendo não união a mais comum, seguida por problemas com implantes e infecção.

Em estudo retrospectivo,⁹ 29 pacientes com deformidade foram submetidos a ATTC aberta com HIMRB, obtendo-se fusão articular em 96,6%. Houve aumento médio da AOFAS AHS de 29,7 para 74,3 ($p < 0.01$). Como complicações, três casos de *stress* tibial, três de neuropraxia e três de infecção.

Diante do potencial para complicações, alguns autores advogam abordagens minimamente invasivas, dentre elas a ATTC percutânea mediante HIMRB.^{3,5}

Biz et al.⁵ apresentaram 28 pacientes tratados com ATTC mediante HIMRB percutânea, a maioria por OAT pós-traumática, e observaram 100% de consolidação e 92,85% de alinhamento plantígrado e estável. Como complicações, um caso de protrusão de parafuso e um de retardo de consolidação, com dor associada.

Uma revisão sistemática com metanálise² incluiu 8 pacientes tratados mediante ATTC aberta e 15 por via artroscópica. Três pacientes submetidos a ATTC aberta e quatro a artroscópica apresentavam úlcera plantar. As taxas de fusão foram similares (75 versus 67%; $p = 0.679$). Complicações ocorreram em 63% das ATTC abertas (80% infecções) e em 33% das artroscópicas (100% não união). A presença de úlcera não influenciou na gênese de infecção nas ATTC abertas (67 versus 60%); entretanto, houve aumento significativo de não união nas artroscópicas (75 versus 18%; $p = 0.039$). Pacientes sem úlcera apresentaram taxa de união de 80% para ambas as metodologias.

Apresentamos três casos de OAT tratados mediante ATTC percutânea com HIMRB. O tempo de permanência (1 dia) foi consideravelmente menor do que o da literatura para a abordagem aberta (3 a 8 dias). O tempo de consolidação (6 a 10 semanas) foi inferior aos procedimentos cruentos (12 semanas). A AOFAS AHS⁶ pré-operatória de 27 a 39 evoluiu para 68 a 86, achado corroborado pela literatura para a ATTC com HIMRB,^{2,3,5,7-10} sendo observada apenas dor precoce (1 paciente) e dor tardia (1 paciente), após 1 ano, as quais foram resolvidas, sem outras complicações até o momento.

Suporte Financeiro

Não houve suporte financeiro de fontes públicas, comerciais, ou sem fins lucrativos.

Conflito de Interesses

Os autores declaram não haver conflito de interesses.

Referências

- 1 Saltzman CL, Salamon ML, Blanchard GM, et al. Epidemiology of ankle arthritis: report of a consecutive series of 639 patients from a tertiary orthopaedic center. *Iowa Orthop J* 2005;25:44-46
- 2 Baumbach SF, Massen FK, Hörterer S, et al. Comparison of arthroscopic to open tibiototalcalcaneal arthrodesis in high-risk patients. *Foot Ankle Surg* 2019;25(06):804-811
- 3 Vilà y Rico J, Rodriguez-Martin J, Parra-Sanchez G, Marti Lopez-Amor C. Arthroscopic tibiototalcalcaneal arthrodesis with locked retrograde compression nail. *J Foot Ankle Surg* 2013;52(04):523-528
- 4 Coughlin MJ, Nery C, Baumfeld D, Jastifer J. Artrodese tibiotársica compressiva com o uso de placa bloqueada lateral. *Rev Bras Ortop* 2012;47(05):611-615
- 5 Biz C, Hoxhaj B, Aldegheri R, Iacobellis C. Minimally invasive surgery for tibiototalcalcaneal arthrodesis using a retrograde intramedullary nail: preliminary results of an innovative modified technique. *J Foot Ankle Surg* 2016;55(06):1130-1138
- 6 Rodrigues RC, Masiero D, Mizusaki JM, et al. Translation, cultural adaptation and validity of the american orthopaedic foot and ankle society (AOFAS) ankle-hindfoot scale. *Acta Ortop Bras* 2008;16(02):107-111
- 7 Lee BH, Fang C, Kunnasegaran R, Thevendran G. Tibiototalcalcaneal arthrodesis with the hindfoot arthrodesis nail: a prospective consecutive series from a single institution. *J Foot Ankle Surg* 2018;57(01):23-30
- 8 Rammelt S, Pyrc J, Agren PH, et al. Tibiototalcalcaneal fusion using the hindfoot arthrodesis nail: a multicenter study. *Foot Ankle Int* 2013;34(09):1245-1255
- 9 Brodsky JW, Verschae G, Tenenbaum S. Surgical correction of severe deformity of the ankle and hindfoot by arthrodesis using a compressing retrograde intramedullary nail. *Foot Ankle Int* 2014;35(04):360-367
- 10 Thomas AE, Guyver PM, Taylor JM, Czipri M, Talbot NJ, Sharpe IT. Tibiototalcalcaneal arthrodesis with a compressive retrograde nail: A retrospective study of 59 nails. *Foot Ankle Surg* 2015;21(03):202-205