



Artigo Original

Técnica combinada para reconstrução acromioclavicular após luxação aguda – descrição técnica e resultados funcionais[☆]



Diogo Lino Moura^{*}, Augusto Reis e Reis, João Ferreira, Manuel Capelão e José Braz Cardoso

Unidade do Ombro, Departamento de Ortopedia, Centro Hospitalar e Universitário de Coimbra, Coimbra, Portugal

INFORMAÇÕES SOBRE O ARTIGO

Histórico do artigo:

Recebido em 23 de outubro de 2016

Aceito em 15 de dezembro de 2016

On-line em 8 de dezembro de 2017

Palavras-chave:

Luxação acromioclavicular aguda

Técnica cirúrgica

Reconstrução

Atropexia com fios de Kirschner

Síndesmopexia coracoclavicular

Transferência coracoacromial

R E S U M O

Objetivo: Descrever a abordagem cirúrgica das luxações acromioclaviculares agudas e apresentar os desfechos clínicos e funcionais obtidos em uma coorte de pacientes.

Métodos: Estudo observacional retrospectivo que incluiu 153 pacientes com luxação aguda da articulação acromioclavicular operados entre 1999 e 2015. A avaliação clínica incluiu os seguintes desfechos: escala funcional de Constant, surgimento de complicações, tempo até o retorno ao trabalho ou atividades esportivas e índice de satisfação. O ombro contralateral (não lesionado) foi usado como controle nos resultados subjetivos. Foi feita avaliação radiológica para monitorar sinais de perda de redução, alterações articulares degenerativas e calcificações coracoclaviculares.

Resultados: A média de idade foi de $29,20 \pm 9,53$ (16 a 71), com grande predominância masculina (91,5%). O seguimento durou $55,41 \pm 24,87$ (12 a 108) meses. A média no escore Constant foi de $96,45 \pm 4,00$ (84 a 100) nos ombros operados e $98,28 \pm 1,81$ (93 a 100) nos contralaterais. Quase todos os pacientes (98,69%) ficaram satisfeitos com os resultados da cirurgia. Luxações de articulação acromioclavicular de grau crescente (do tipo III para V, mas principalmente no tipo IV) apresentaram resultados piores, tanto no que diz respeito ao escore de Constant quanto ao retorno ao trabalho ou esporte. A incidência global de complicações foi considerada baixa, as mais prevalentes foram falha do fio de Kirschner e calcificações isoladas do ligamento coracoclavicular.

Conclusão: A técnica cirúrgica descrita é uma excelente opção no tratamento de luxações agudas de articulações acromioclaviculares classificadas como graus III a V na escala de Rockwood. Essa conclusão é corroborada pelos excelentes resultados clínicos e funcionais e pela baixa taxa de complicações.

© 2017 Sociedade Brasileira de Ortopedia e Traumatologia. Publicado por Elsevier Editora Ltda. Este é um artigo Open Access sob uma licença CC BY-NC-ND (<http://creativecommons.org/licenses/by-nc-nd/4.0/>).

DOI se refere ao artigo: <https://doi.org/10.1016/j.rboe.2017.03.008>.

[☆] Trabalho desenvolvido na Unidade do Ombro, Departamento de Ortopedia, Centro Hospitalar e Universitário de Coimbra, Coimbra, Portugal.

^{*} Autor para correspondência.

E-mail: dfilmoura@gmail.com (D.L. Moura).

<https://doi.org/10.1016/j.rbo.2016.12.008>

0102-3616/© 2017 Sociedade Brasileira de Ortopedia e Traumatologia. Publicado por Elsevier Editora Ltda. Este é um artigo Open Access sob uma licença CC BY-NC-ND (<http://creativecommons.org/licenses/by-nc-nd/4.0/>).

A combined technique for acromioclavicular reconstruction after acute dislocation – technical description and functional outcomes

A B S T R A C T

Keywords:

Acute acromioclavicular dislocation
Surgical technique
Reconstruction
Kirschner wires arthropexy
Coracoclavicular syndesmopexy
Coracoacromial transfer

Objective: This study aims to describe the surgical approach to such injuries and to present the clinical and functional outcomes obtained in a cohort of patients.

Methods: This is an observational retrospective study that included 153 patients with acute acromioclavicular joint dislocation, operated between 1999 and 2015. Clinical evaluation included the following outcomes: Constant functional scale, development of complications, time to return to previous work/sport activities, and satisfaction index. The contra-lateral (uninjured) shoulder was used as control in subjective outcomes. Radiological evaluation was performed in order to monitor signs of loss of reduction, degenerative joint changes, and coracoclavicular calcifications.

Results: The mean age was 29.20 ± 9.53 (16–71), with a large male predominance (91.5%). Follow-up lasted 55.41 ± 24.87 (12–108) months. The mean Constant score attained was 96.45 ± 4.00 (84–100) on operated shoulders and 98.28 ± 1.81 (93–100) on contralateral ones. Almost all patients (98.69%) were satisfied with the surgical results. Worse outcomes were observed in acromioclavicular joint dislocations of increasing grade (from type III to V, but worse for type IV), both concerning the Constant score and return to work or sport. The overall incidence of complications was considered low, with the most prevalent being Kirschner wire failure and isolated coracoclavicular ligament calcifications.

Conclusion: The surgical technique described is an excellent option in the treatment of acute acromioclavicular joint dislocations of Rockwood grades III to V. This is corroborated by the excellent clinical and functional outcomes and the low rate of complications.

© 2017 Sociedade Brasileira de Ortopedia e Traumatologia. Published by Elsevier Editora Ltda. This is an open access article under the CC BY-NC-ND license (<http://creativecommons.org/licenses/by-nc-nd/4.0/>).

Introdução

As luxações da articulação acromioclavicular (LAAC) são secundárias a lesões nos estabilizadores estáticos da articulação acromioclavicular (AAC). Esses são os ligamentos acromioclaviculares superior, inferior, anterior e posterior, que impedem o movimento excessivo no plano horizontal, e os ligamentos coracoclaviculares (LCC), que proporcionam principalmente estabilidade vertical.^{1,2} Os sistemas de classificação, inicialmente propostos por Allman e Tossy e posteriormente por Rockwood, são anatomicamente baseados e atualmente orientam o tratamento das LAAC.^{3,4}

Poucas lesões ortopédicas apresentam opções de tratamento tão diferentes como a LAAC, o que significa que não existe um padrão-ouro para tratamento dessa doença. A literatura descreve mais de 35 opções de tratamento conservador e centenas de abordagens cirúrgicas distintas.^{2,3}

É amplamente aceito que as lesões tipos I e II de Rockwood são tratadas de forma conservadora e que os tipos IV-VI requerem cirurgia. O tratamento das lesões tipo III é controverso. Várias abordagens cirúrgicas foram descritas previamente. Em última análise, todas pretendem reduzir a luxação, permitir a cicatrização adequada das partes moles e estabilizar a clavícula distal.⁵⁻⁸

O presente estudo tem como objetivo descrever a técnica cirúrgica da Unidade de Ombro dos Hospitais da Universidade de Coimbra (HUC) para a reconstrução da AAC após LAAC e

apresentar os resultados clínicos e funcionais obtidos em uma coorte de pacientes.

Métodos

Foram avaliados retrospectivamente 153 pacientes com LAAC operados com essa técnica cirúrgica para reconstrução da AAC entre 1999 e 2015.

O estudo incluiu pacientes com LAAC submetidos a cirurgia havia pelo menos um ano, sem queixas ou patologias no ombro contralateral e que não apresentavam outras patologias em ambos os membros superiores.

A avaliação clínica incluiu resultados objetivos e subjetivos. Os seguintes resultados foram avaliados: escala funcional de Constant (EFC);⁹ presença de complicações precoces e tardias; índice de satisfação. A avaliação radiológica incluiu as incidências anteroposteriores bilaterais das clavículas para identificar sinais de perda de redução (definida como aumento de mais de 25% da distância coracoclavicular [CC] entre o pós-operatório imediato e a última visita de acompanhamento), alterações degenerativas da articulação e calcificações coracoclaviculares. Os ombros contralaterais (não lesionados) foram usados como controle em resultados subjetivos. Para análise estatística, foi usado o software SPSS (versão 23, IBM Corp, Armonk, Nova York).

Para variáveis contínuas, usaram-se média e medidas de dispersão (desvio-padrão, mínimo e máximo), com intervalo de confiança de 95%. As frequências e suas respectivas

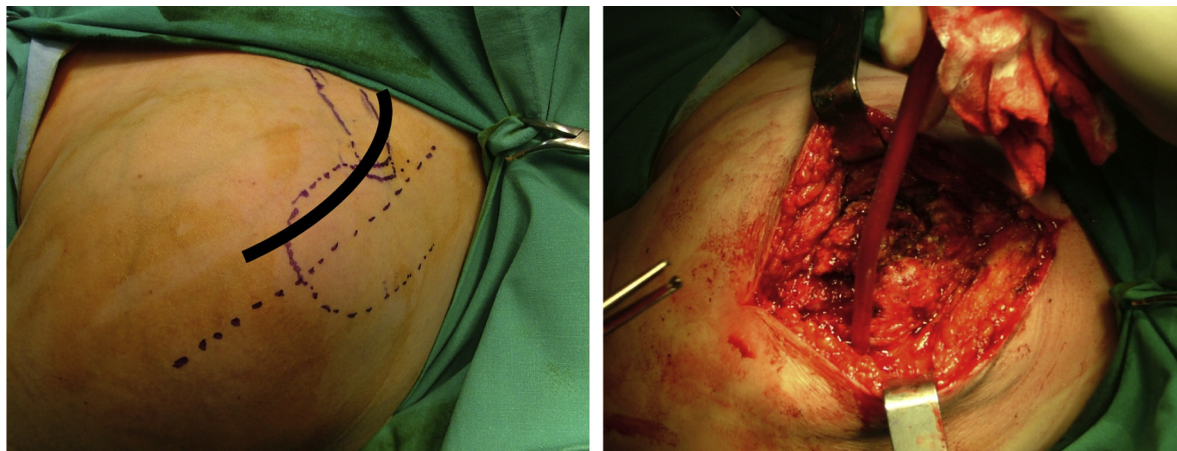


Figura 1 – Acesso cirúrgico. A linha preta indica a linha de incisão.

percentagens foram calculadas para as variáveis nominais. O teste t de Student foi usado para comparar as medidas quantitativas. Quando os grupos eram pequenos e não apresentavam distribuição normal, o teste de Mann-Whitney foi adotado. O teste de Kruskal-Wallis foi usado para comparar uma variável dependente contínua com uma variável independente em três grupos. Os valores de $p < 0,05$ foram considerados estatisticamente significativos; o poder estatístico foi estimado em 0,8 (α -erro: 0,05). O estudo foi aprovado por essa instituição e todos os pacientes assinaram o termo de consentimento informado.

Técnica cirúrgica da Unidade de Ombro dos Hospitais da Universidade de Coimbra (HUC) para reconstrução da AAC após LAAC

Uma técnica de reconstrução para a AAC que congrega outras técnicas comumente usadas tem sido usada na Unidade de Ombro dos HUC desde 1987. Inicialmente concebida por Braz Cardoso, a técnica tem sido usada e desenvolvida desde então pela equipe da Unidade de Ombro. Seu objetivo principal é restaurar a anatomia normal da AAC e recuperar sua estabilidade, força e função.

A cirurgia é feita sob bloqueio do plexo braquial, com anestesia geral sempre que necessário. O paciente é posicionado semissentado com a cabeça inclinada lateralmente para o lado oposto, o que permite uma boa exposição anterior e posterior do ombro. A abordagem cirúrgica envolve uma incisão arqueada transversal, centralizada na AAC, se estende desde o acrômio até o processo coracoide (fig. 1). Normalmente, é preciso separar o trapézio e o deltoide anterior da clavícula distal. Primeiramente, a AAC é examinada, procuram-se lesões meniscais ligamentares e articulares (fig. 2).

Essa técnica cirúrgica abrange três etapas fundamentais:

- **Transferência do ligamento coracoacromial (fig. 3):** Após o descolamento desse ligamento com um pequeno bloco ósseo, um fio de sutura é passado através dele, permite tração e ancoragem na superfície inferior previamente cruentizada da clavícula. Dois furos pequenos, localizados na

inserção anterior dos LCC na clavícula, permitem a passagem futura do ligamento coracoacromial identificado.

- **Procedimento extra-articular (fig. 4):** Esse passo se concentra no espaço coracoclavicular. Ao manter a sua dimensão e evitar a tensão excessiva, é feita uma sindesmopexia coracoclavicular com uma sutura entrelaçada que passa sob o coracoide e em torno da clavícula.
- **Procedimento intra-articular (fig. 5):** Após a redução da AAC, o menisco articular deve ser reposicionado para evitar o desenvolvimento de artrite. Então, a AAC é estabilizada pela inserção de dois fios de Kirschner (fios K; artropexia AC), curvados e impactados nas extremidades laterais para evitar migração medial. É feito o reparo da cápsula articular acromioclavicular e dos ligamentos (fig. 6).

O controle radiológico pós-operatório é feito rotineiramente. Inicialmente, o ombro é imobilizado com uma tipoia, permite movimentos pendulares. Entre a quarta e sexta semana, os fios K são removidos. Até então, a elevação e a redução do ombro a 90° são limitadas.

Resultados

A coorte incluiu 153 pacientes operados, 140 (91,5%) do sexo masculino. A idade média no momento da cirurgia foi de $29,20 \pm 9,53$ (16-71) anos e a LAAC ocorreu no braço dominante em 87,6% dos casos ($n = 134$).

As causas mais frequentes de lesão foram as quedas ($n = 90$; 62,75%), seguidas de esportes ($n = 41$; 26,80%) e acidentes rodoviários ($n = 16$; 10,46%). A LAAC não estava associada a lesões concomitantes em 89,54% dos casos. Nos demais pacientes, as lesões relatadas não foram relacionadas ao ombro.

De acordo com a classificação de Rockwood, 113 lesões eram do tipo III (73,86%), 11 (7,19%) do tipo IV e 29 (19%) do tipo V.

O tempo médio entre lesão e cirurgia foi de $1,88 \pm 0,87$ (1-6) semanas. O tempo médio de retorno ao trabalho foi de $3,65 \pm 0,71$ (3-4) meses e os pacientes necessitaram de $4,61 \pm 0,73$ (4-6) meses para retomar a participação esportiva

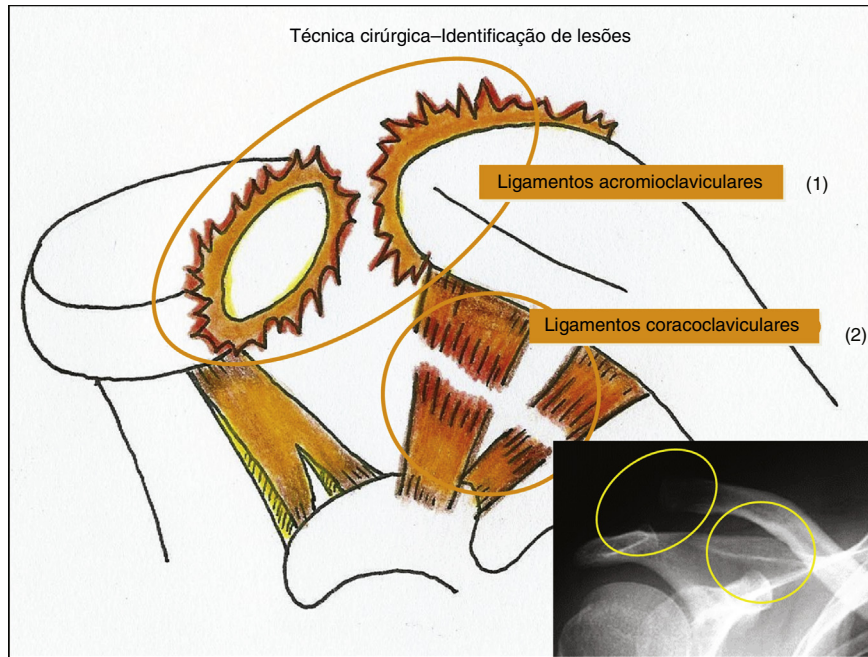


Figura 2 – Identificação de lesões: 1 - ruptura de ligamentos acromioclaviculares; 2 - ruptura de ligamentos coracoclaviculares. Radiografia mostrando desvio acromioclavicular tipo III.

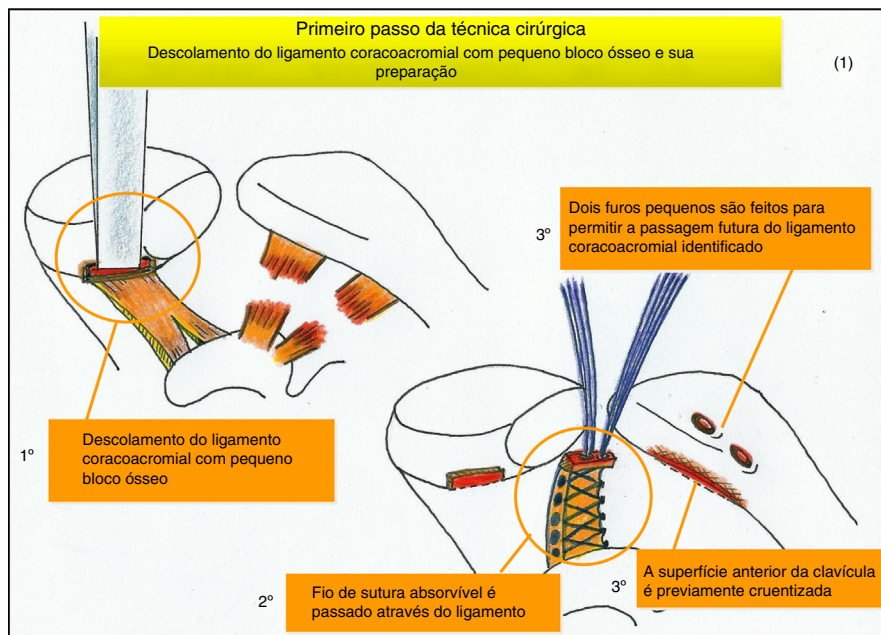


Figura 3 – (1) Primeiro passo da técnica cirúrgica - 1º - descolamento do ligamento coracoacromial com pequeno bloco ósseo; 2º - a sutura absorvível é passada através do ligamento; 3º - cruentização da superfície inferior da clavícula. Dois pequenos furos (no local de inserção dos ligamentos coracoclaviculares preexistentes) são feitos para permitir a futura passagem do ligamento coracoacromial identificado.

completa. O tempo médio de seguimento foi de $55,41 \pm 24,87$ (12-108) meses.

A EFC final foi de $96,45 \pm 4,00$ (84-100) nos ombros operados e $98,28 \pm 1,81$ (93-100) nos ombros de controle, uma diferença significativa ($p < 0,001$; *figs. 7 e 8*). O Neer Score,¹⁰ que classifica os resultados como excelentes (100-90), satisfatórios (89-80), insatisfatórios (79-70) e falhos (< 70), foi aplicado: 140 (91,5%)

pacientes apresentaram resultados excelentes e os 13 restantes (8,5%) foram classificados como satisfatórios.

A progressão na classificação de Rockwood dos tipos III a V esteve associada a piores resultados funcionais, como demonstrado pelos valores finais da EFC de cada tipo (*tabela 1*). As diferenças mais significativas foram encontradas entre os tipos III e IV, especificamente em relação ao retorno ao

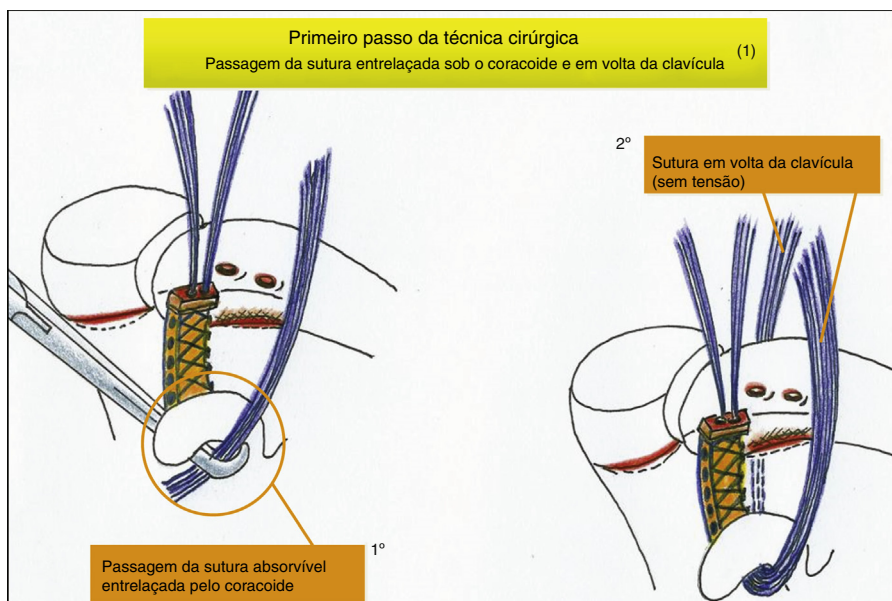


Figura 4 - (1) Primeiro passo - procedimento extra-articular: suturas entrelaçadas passam sob o coracoide e em torno da clavícula; 1º - passagem subcoracoide das suturas entrelaçadas absorvíveis; 2º - as suturas que circundam a clavícula (sem tensão) constituiriam a estabilização coracoclavicular.

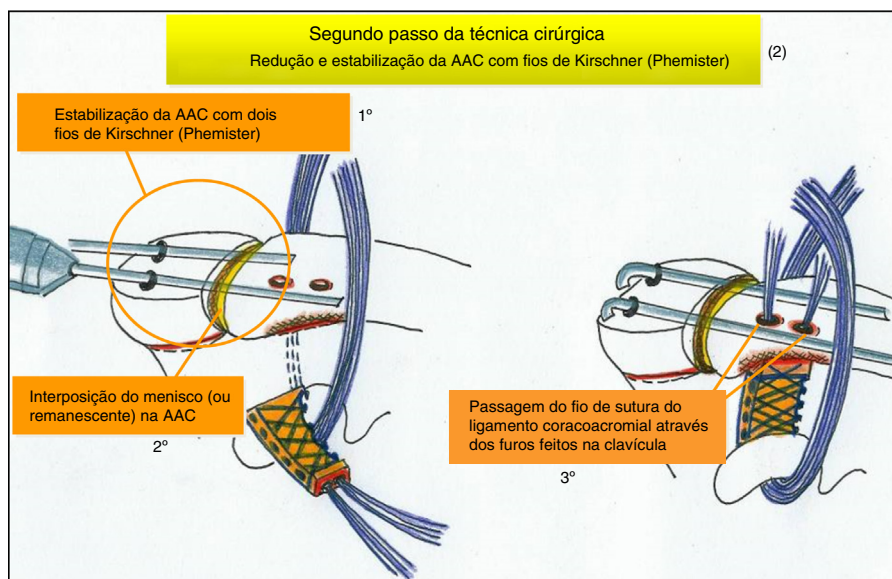


Figura 5 - (2) Segundo passo - processo intra-articular: 1º - redução e estabilização da AAC com fios de Kirschner; 2º - interposição do menisco (ou remanescente) na AAC; 3º - passagem do fio de sutura do ligamento coracoacromial através dos furos feitos na clavícula.

trabalho ($3,52 \pm 0,76$ vs. $4,00 \pm 0$; $p < 0,009$), retorno aos esportes ($4,57 \pm 0,73$ vs. $5,57 \pm 0,53$; $p < 0,003$) e EFC, no subparâmetro EFC “dor na posição do braço” ($9,73 \pm 0,68$ vs. $8,73 \pm 1,01$; $p < 0,001$).

Quase todos os pacientes (98,69%) ficaram satisfeitos com os resultados da cirurgia.

As complicações imediatas incluíram cicatriz hipertrófica ($n = 11$; 7,19%), infecção superficial ($n = 8$; 5,23%), falha do fio K ($n = 14$; 9,15%) e migração externa do fio K ($n = 5$; 3,28%). Não foram observadas complicações imediatas em 75,16% ($n = 115$) dos pacientes. Em relação às complicações tardias,

as calcificações isoladas do LCC ($n = 32$; 20,91%) foram as mais comuns, seguidas pela deformidade residual causada por uma ligeira perda de redução (aumento da distância do CC entre 25% e 50% em todos os casos de perda de redução; $n = 9$; 5,88%). Ambas as complicações foram observadas em três pacientes (1,96%). A maioria ($n = 109$; 71,24%) da coorte não teve complicações tardias. A EFC média dos pacientes que apresentaram complicações foi significativamente pior do que a daqueles que não apresentaram complicações ($91,73$ vs. $97,42$; $p < 0,001$). A avaliação radiográfica não revelou caso de desenvolvimento de artrite.

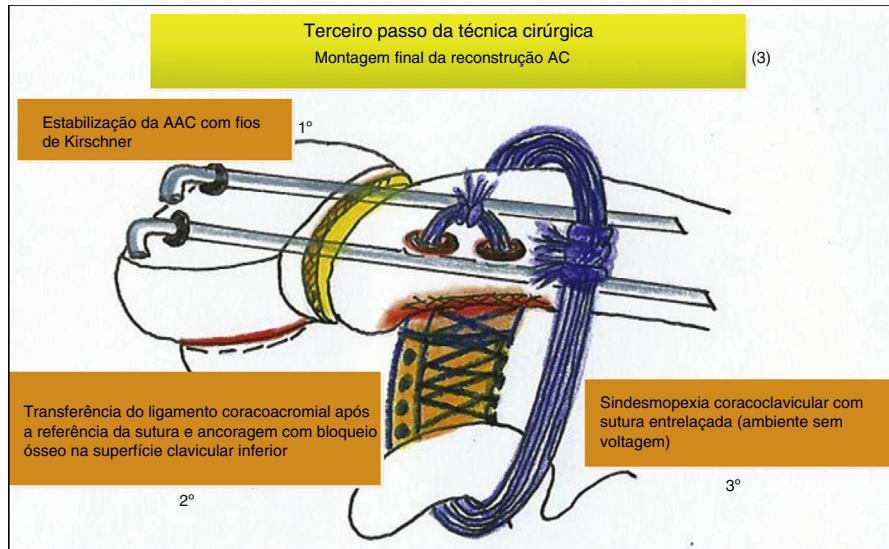


Figura 6 – (3) Montagem final da reconstrução AC: 1° - estabilização da AAC com fios de Kirschner (artropexia AC); 2° - transferência do ligamento coracoacromial após a amarração da sutura e ancoragem com bloco ósseo na superfície clavicular inferior; 3° - sindesmopexia coracoclavicular com sutura em laço entrelaçada.

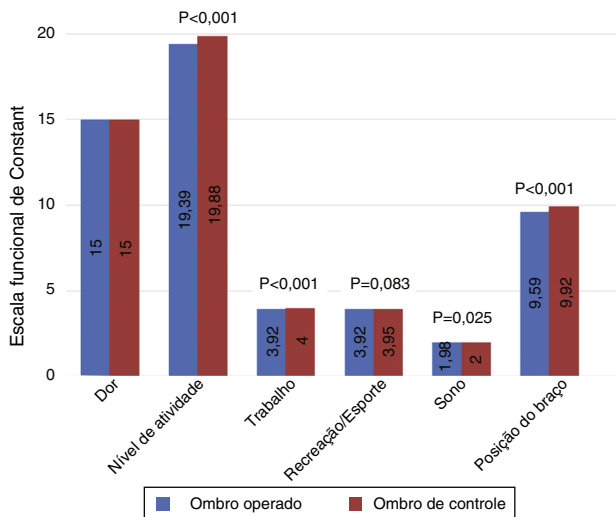


Figura 7 – Comparação entre ombros operados e de controle em relação aos parâmetros “dor” e “nível de atividade” da escala funcional de Constant. Os valores da média de cada parâmetro estão dentro das barras; os valores ao lado de cada duas barras são o valor de significância de p para a diferença entre ombros operados e ombros controle.

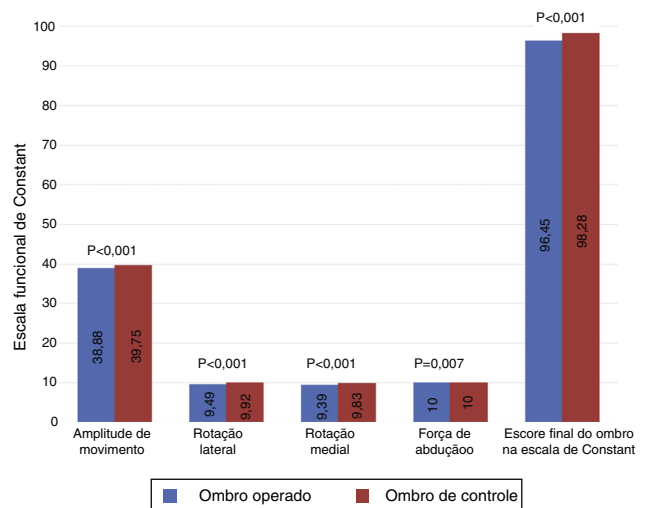


Figura 8 – Comparação entre ombros operados e de controle em relação aos parâmetros “amplitude de movimento” e “força de abdução” e “escore final” da escala funcional de Constant. Os valores da média de cada parâmetro estão dentro das barras; os valores ao lado de cada duas barras são o valor de significância de p para a diferença entre ombros operados e ombros controle.

Discussão

As várias opções cirúrgicas existentes para tratar LAAC refletem as dificuldades de restaurar a intrincada biomecânica desse complexo articular. Os métodos tradicionalmente descritos geralmente envolvem reconstrução e transferência de ligamentos, estabilização e fixação coracoclaviculares e da AAC e, às vezes, excisão distal da clavícula. A maioria dos autores relatou resultados bons e excelentes com diferentes métodos. Entretanto, todas as técnicas acima

estão associadas a complicações importantes quando usadas isoladamente.^{11,12}

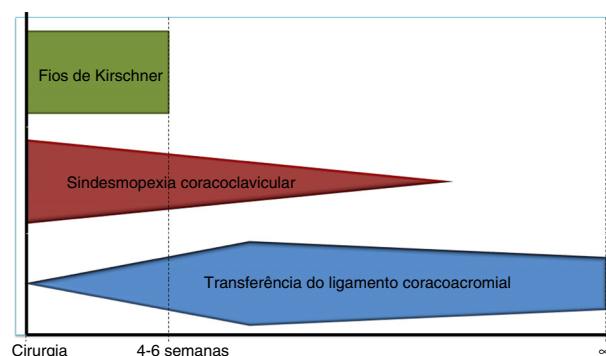
As vantagens da transferência do ligamento coracoacromial incluem o fato de restaurar a anatomia normal, induzir poucas mudanças degenerativas e apresentar baixa taxa de perda de redução. Atualmente, a transferência do ligamento não é feita de forma isolada, pois a cicatrização precisa de tempo para maturar.^{13,14} A artropexia da AAC com fios K (técnica de Phemister) permite uma fixação inicial temporária, mas apresenta alguns riscos, inclusive artrite (quando o menisco não é repostado ou o espaço articular é insuficiente

Tabela 1 – Comparação entre os valores finais da EFC alcançados de acordo com o tipo/classificação de lesões de Rockwood

		Pontuação final média final	Desvio-padrão médio do escore de Constant
Rockwood tipo III	Ombro operado	96,75	3,89
Rockwood tipo IV	Ombro operado	95,45	2,70
Rockwood tipo V	Ombro operado	95,66	4,77

para a cinemática normal da AAC), migração e necessidade de uma segunda intervenção entre a quarta e sexta semana. Além disso, o achado de perda de redução quando esse procedimento é usado sozinho não é incomum.^{11,15,16} A sindesmopexia coracoclavicular fornece boa fixação precoce, permite a rotação da clavícula, mas está associada a frequentes perdas de redução, ausência de estabilidade horizontal e alterações degenerativas.^{15,17,18} Quando feita com suturas não absorvíveis, torna-se mais durável, mas favorece a osteólise clavicular e as fraturas de estresse associadas. Se o cirurgião optar por suturas absorvíveis, espera-se o contrário.^{8,15} A fixação com parafuso coracoclavicular foi inicialmente descrita por Bosworth. Foi a técnica mais usada para fixação temporária da AAC. Embora permita uma fixação eficiente, é tecnicamente exigente, pois requer o correto posicionamento do parafuso na pequena superfície horizontal do processo coracóide. Mesmo quando feita com precisão, podem-se esperar altas taxas de osteólise, quebra e migração de material e perda de redução quando o material é removido.^{11,19} As placas de compressão dinâmicas modificadas com gancho proporcionam boa estabilidade, mas podem levar ao desenvolvimento de rigidez, osteólise e fraturas claviculares. Além disso, elas não permitem movimentos de rotação e é necessária uma segunda intervenção para sua remoção.²⁰⁻²² A artroscopia e outros métodos minimamente invasivos estão em constante desenvolvimento. No entanto, ainda não está claro se essas abordagens recentes permitem resultados (e taxas de complicações) equivalentes ou superiores às técnicas tradicionais.¹¹ Todas as técnicas descritas acima estão associadas a complicações importantes quando usadas isoladamente.^{11,12}

A técnica cirúrgica da Unidade de Ombro dos HUC para reconstrução da AAC combina técnicas isoladamente comuns, com o objetivo de restaurar a anatomia, estabilidade, força e função normal da AAC. Essa técnica cirúrgica tem sido usada com sucesso nessa unidade de ombro por algumas décadas. Os autores decidiram conduzir uma avaliação retrospectiva que, em última instância, confirmou a impressão subjetiva de excelentes resultados clínicos e funcionais e baixa taxa de complicações. O fundamento é que a artropexia com fios K e a sutura coracoclavicular proveem estabilidade à AAC, garantem um período de cicatrização adequado (aproximadamente quatro a seis semanas) para o ligamento coracoacromial transferido, os ligamentos AAC reparados e a cápsula articular. No momento da remoção dos fios K, essas estruturas já podem suportar alguma carga enquanto ainda estão “protegidas” pela sutura em laço de estabilização coracoclavicular. Quando a sutura de estabilização coracoclavicular é absorvida, o complexo capsuloligamentar AC já está cicatrizado e é capaz de tolerar a carga (fig. 9). As vantagens da presente técnica incluem: mobilização precoce (elevação de 90° até a remoção

**Figura 9 – Representação diagramática da estabilidade AC fornecida pela combinação das três técnicas durante o período pós-operatório.**

dos fios K e mais em seguida); rápido retorno ao trabalho e esportes; ausência de dor; ausência de relaxações relacionadas; sem aceleração do processo de artrite; excelentes resultados clínicos e funcionais. As desvantagens potenciais derivam do fato que essa é uma combinação de várias técnicas clássicas: pode ser tecnicamente difícil, exige maior exposição cirúrgica (60-90 min) e maior manipulação de partes moles. Ela também requer conhecimentos anatômicos profundos e um segundo procedimento para a remoção dos fios K.

A maioria das limitações do presente estudo decorre de sua natureza retrospectiva. Além disso, a avaliação clínica subjetiva foi baseada exclusivamente na EFC, limitou comparações com trabalhos que podem ter adotado diferentes medidas de desfecho. Seria interessante comparar a presente técnica com outras atualmente usadas em um estudo prospectivo randomizado controlado.

Conclusão

A técnica cirúrgica descrita no presente estudo para a reconstrução da AAC é uma excelente opção no tratamento de LAAC de Rockwood graus III a V, o que foi corroborado pelos excelentes resultados clínicos e funcionais e a baixa taxa de complicações.

Conflitos de interesse

Os autores declaram não haver conflitos de interesse.

Agradecimentos

A Dr. João Laffont e Dr. José Pedro Marques.

REFERÊNCIAS

1. Fukuda K, Craig EV, An KN, Cofield RH, Chao EY. Biomechanical study of the ligamentous system of the acromioclavicular joint. *J Bone Joint Surg Am.* 1986;68(3):434-40.
2. Rios CG, Mazzocca AD. Acromioclavicular joint problems in athletes and new methods of management. *Clin Sports Med.* 2008;27(4):763-88.
3. Rockwood CA, Williams GR, Young DC. Disorders of the acromio-clavicular joint. In: *The shoulder.* 2nd ed. Philadelphia: W.B. Saunders; 1998. p. 453-526.
4. Tossy JD, Mead NC, Sigmund HM. Acromioclavicular Separations: useful and practical classification for treatment. *Clin Orthop Relat Res.* 1963;28:111-9.
5. McFarland EG, Blivin SJ, Doehring CB, Curl LA, Silberstein C. Treatment of grade III acromioclavicular separations in professional throwing athletes: results of a survey. *Am J Orthop (Belle Mead NJ).* 1997;26(11):771-4.
6. Balthis H, Tingart M, Bouillon B, Tiling T. The status of therapy of acromioclavicular joint injury. Results of a survey of trauma surgery clinics in Germany. *Unfallchirurg.* 2001;104(10):955-60.
7. Nissen CW, Chatterjee A. Type III acromioclavicular separation: results of a recent survey on its management. *Am J Orthop (Belle Mead NJ).* 2007;36(2):89-93.
8. Greiner S, Braunsdorf J, Perka C, Herrmann S, Scheffler S. Mid to long-term results of open acromioclavicular-joint reconstruction using polydioxansulfate cerclage augmentation. *Arch Orthop Trauma Surg.* 2009;129(6):735-40.
9. Constant CR, Murley AH. A clinical method of functional assessment of the shoulder. *Clin Orthop Relat Res.* 1987;(214):160-4.
10. Tingart M, Balthis H, Lefering R, Bouillon B, Tiling T. Constant Score and Neer Score. A comparison of score results and subjective patient satisfaction. *Unfallchirurg.* 2001;104(11):1048-54.
11. Fraser-Moodie JA, Shortt NL, Robinson CM. Injuries to the acromioclavicular joint. *J Bone Joint Surg Br.* 2008;90(6):697-707.
12. Nuber GW, Bowen MK. Arthroscopic treatment of acromioclavicular joint injuries and results. *Clin Sports Med.* 2003;22(2):301-17.
13. Bezer M, Saygi B, Aydin N, Kucukdurmaz F, Ekinici G, Guven O. Quantification of acromioclavicular reduction parameters after the Weaver-Dunn procedure. *Arch Orthop Trauma Surg.* 2009;129(8):1017-24.
14. Tauber M, Gordon K, Koller H, Fox M, Resch H. Semitendinosus tendon graft versus a modified Weaver-Dunn procedure for acromioclavicular joint reconstruction in chronic cases: a prospective comparative study. *Am J Sports Med.* 2009;37(1):181-90.
15. Leidel BA, Braunstein V, Pilotto S, Mutschler W, Kirchhoff C. Mid-term outcome comparing temporary K-wire fixation versus PDS augmentation of Rockwood grade III acromioclavicular joint separations. *BMC Res Notes.* 2009;2:84.
16. Lindsey RW, Gutowski WT. The migration of a broken pin following fixation of the acromioclavicular joint. A case report and review of the literature. *Orthopedics.* 1986;9(3):413-6.
17. Dimakopoulos P, Panagopoulos A, Syggelos SA, Panagiotopoulos E, Lambiris E. Double-loop suture repair for acute acromioclavicular joint disruption. *Am J Sports Med.* 2006;34(7):1112-9.
18. Baker JE, Nicandri GT, Young DC, Owen JR, Wayne JS. A cadaveric study examining acromioclavicular joint congruity after different methods of coracoclavicular loop repair. *J Shoulder Elbow Surg.* 2003;12(6):595-8.
19. Bektaşer B, Bozkurt M, Oçğüder A, Solak S, Oğuz T. Surgical treatment of type III acromioclavicular joint dislocations by a modified Bosworth technique. *Ulus Travma Acil Cerrahi Derg.* 2004;10(4):245-9.
20. Koukakis A, Manouras A, Apostolou CD, Lagoudianakis E, Papadima A, Triantafillou C, et al. Results using the AO hook plate for dislocations of the acromioclavicular joint. *Expert Rev Med Devices.* 2008;5(5):567-72.
21. Nadarajah R, Mahaluxmivala J, Amin A, Goodier DW. Clavicular hook-plate: complications of retaining the implant. *Injury.* 2005;36(5):681-3.
22. Salem KH, Schmelz A. Treatment of Tossy III acromioclavicular joint injuries using hook plates and ligament suture. *J Orthop Trauma.* 2009;23(8):565-9.