

LESÃO AGUDA DO RAMO MOTOR DO NERVO ULNAR NO PUNHO APÓS TREINAMENTO COM CABO DE GUERRA

ACUTE LESION OF THE MOTOR BRANCH OF THE ULNAR NERVE IN THE WRIST AFTER TUG-OF-WAR TRAINING

Vladimir Ferreira Seguti¹, Aloísio Fernandes Bonavides Júnior², Leandro Pretto Flores³, Lisiane Seguti Ferreira⁴

RESUMO

Artigos que correlacionam achados clínicos e eletrofisiológicos da lesão do nervo ulnar no punho são incomuns na literatura, se comparados com lesões no cotovelo. Apresentamos o caso de um paciente com atrofia da musculatura intrínseca da mão, secundária à lesão exclusiva do ramo motor do nervo ulnar, localizada no canal de Guyon, próxima ao gancho do hamato. Revisamos aspectos anatômicos, clínicos, neurofisiológicos da lesão do nervo ulnar, de localização distal e enfatizamos a importância da abordagem multidisciplinar. Especificamente relacionado ao mecanismo de lesão do paciente (cabo de guerra), não encontramos casos semelhantes na literatura e alertamos quanto aos riscos durante o treinamento físico militar.

Descritores – Nervo Ulnar/anatomia & histologia; Nervo Ulnar/lesões; Militares

ABSTRACT

Papers correlating clinical and electrophysiological findings relating to ulnar nerve lesions in the wrist are uncommon in the literature, if compared with elbow injuries. We present the case of a patient with atrophy of the intrinsic musculature of the hand, secondary to injury only of the motor branch of the ulnar nerve, which is located in Guyon's canal close to the hamate hook. We review the anatomical, clinical and neurophysiological aspects of distal ulnar nerve injuries and we emphasize the importance of multidisciplinary approaches. Specifically in relation to the mechanism of injury of this patient (tug-of-war), we did not find any similar cases in the literature. We issue an alert regarding the risks during military physical training.

Keywords – Ulnar Nerve/anatomy & histology; Ulnar Nerve/lesions; Military

INTRODUÇÃO

A compressão do nervo ulnar é o segundo *entrapment* mais comum da extremidade superior; entretanto, a neuropatia aguda do nervo ulnar, localizada distalmente, é uma condição pouco comum⁽¹⁾. A correlação entre achados eletrofisiológicos e cirúrgicos de lesão do nervo ulnar no punho não é frequente na literatura, quando comparada à descrição de lesões no cotovelo⁽²⁾.

O objetivo deste trabalho é apresentar o caso de lesão do nervo ulnar, localizada distalmente, e fazer uma

breve revisão sobre os principais aspectos anatômicos, clínicos e neurofisiológicos da lesão distal deste nervo, além de alertar quanto aos riscos de lesão durante o treinamento físico militar.

CASO CLÍNICO

Masculino, 42 anos, militar, servindo na Força Nacional em Luziânia, Goiás. Estava em treinamento físico por três meses, quando sofreu trauma na mão direita, enquanto disputava o jogo de cabo de guerra. O paciente

1 – Médico Ortopedista da Secretaria do Estado de Saúde do Distrito Federal – Brasília, DF, Brasil.

2 – Médico Ortopedista da Secretaria do Estado de Saúde do Distrito Federal; Professor do Curso de Medicina da Escola Superior de Ciências da Saúde do Distrito Federal – Brasília, DF, Brasil.

3 – Médico Neurocirurgião da Secretaria de Estado de Saúde do Distrito Federal – Brasília, DF, Brasil.

4 – Médica Neurofisiologista da Secretaria do Estado de Saúde do Distrito Federal; Professora do Curso de Medicina da Universidade de Brasília – Brasília, DF, Brasil..

Correspondência: Aloísio Fernandes Bonavides Júnior – SEPS 712/912. Edifício Pasteur, Bloco I, Sala 111 – 70390-125 – Brasília, DF. E-mail: aloisiobonavides@hotmail.com
Trabalho recebido para publicação: 14/01/2011, aceito para publicação: 22/03/2011.

Os autores declaram inexistência de conflito de interesses na realização deste trabalho / *The authors declare that there was no conflict of interest in conducting this work*

Este artigo está disponível online nas versões Português e Inglês nos sites: www.rbo.org.br e www.scielo.br/rbort
This article is available online in Portuguese and English at the websites: www.rbo.org.br and www.scielo.br/rbort

não bateu ou caiu com o apoio da mão, apenas fez força de compressão e arrasto na corda. Apresentou dor súbita e fraqueza na palma da mão direita, dando descontinuidade ao treinamento.

Procurou assistência médica, três dias após o trauma, e foi medicado com anti-inflamatórios não hormonais. Apresentou melhora da dor, porém evoluiu com inabilidade dos movimentos dos dedos, além de perda do trofismo muscular na região dorsal da mão direita. Não havia relato de edema local. Negava queixas sensitivas no antebraço e mão. O ortopedista solicitou radiografia e ultrassonografia da mão, que foram normais, além de eletroneuromiografia (ENMG). Não havia evidências de fratura.

A ENMG mostrou estudo da condução nervosa sensitiva normal e o estudo da condução nervosa motora com importante queda de amplitude do potencial de ação muscular composto (diferença superior a 90% em relação ao homólogo contralateral), exclusivamente quando captada no músculo I interósseo (Figura 1). O exame de agulha evidenciou sinais de desnervação ativa e recrutamento de apenas dois potenciais de unidades motoras no I interósseo (Figura 2). Os outros músculos avaliados foram normais. Estes achados foram compatíveis com neuropatia do nervo ulnar, de comprometimento axonal, envolvendo exclusivamente o ramo motor, localizado próximo ao hiato piso unciforme. Com as alterações eletrofisiológicas descritas e conforme classificação proposta por Wu *et al*⁽³⁾ (Quadro 1), o paciente foi categorizado como lesão do tipo IV.

A ENMG, realizada 30 dias após, permaneceu inalterada. Na reavaliação ortopédica, optou-se por conduta expectante e foi sugerida avaliação neurológica. O exame neurológico evidenciou atrofia muscular, força grau IV da musculatura intrínseca da mão, com força grau V do músculo abductor do dedo mínimo e sensibilidade normal na mão. Foi interrogada a existência de pequena faixa de hipoestesia no território de C5 no membro superior direito e discutível dificuldade em abduzir o braço direito.

Foi realizada ressonância de coluna cervical e de plexo braquial que foram normais. Foi realizada terceira ENMG, com estudo de mais de três segmentos, a fim de afastar a possibilidade de envolvimento do corno anterior da medula. A ENMG confirmou o envolvimento seletivo do ramo motor do nervo ulnar. O paciente foi encaminhado para avaliação neurocirúrgica devido ausência de melhora.

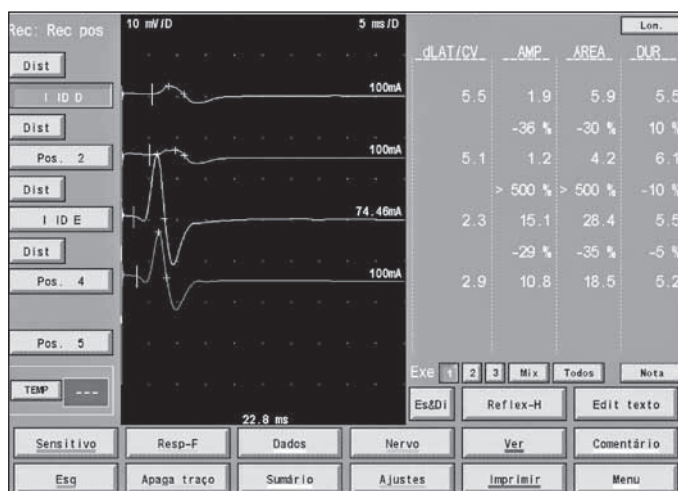


Figura 1 – Observe o potencial de ação muscular composto captado no I interósseo dorsal – linha superior (em verde) com amplitude de 1,9 e compare com o PAMC contralateral (terceira linha em amarelo), correspondendo a uma queda próxima a 90%.

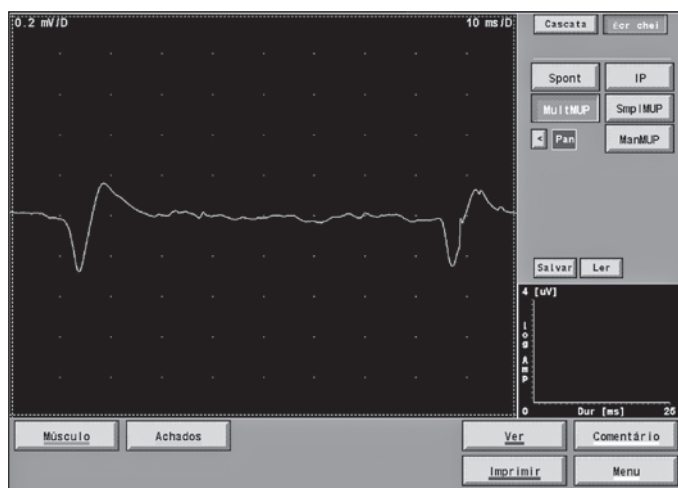


Figura 2 – Recrutamento bastante diminuído ao esforço. Aqui foram registrados apenas dois potenciais de unidade motora.

Optou-se então pelo procedimento cirúrgico, realizado seis meses após o trauma. A intenção inicial foi de verificar *in loco* o sítio da lesão e realizar os procedimentos de descompressão e/ou correção necessárias para restabelecer a integridade do nervo ulnar.

Após a colocação do garrote pneumático, foi feita incisão interessando o punho, entre o osso pisiforme e o gancho do hamato (Figura 3). Foi realizada a dissecação do ligamento palmar do carpo e visualizou-se o ligamento piso-hamato que se encontrava espessado. Realizou-se a secção completa deste ligamento e foi verificada uma área de provável compressão (pseudoneuroma) com aumento da espessura do nervo (Figuras 4 e 5).

Feita a descompressão adiante no ramo profundo do ulnar, não foram verificadas deformidades, tais como calos ósseos, mau alinhamento de possíveis fraturas do

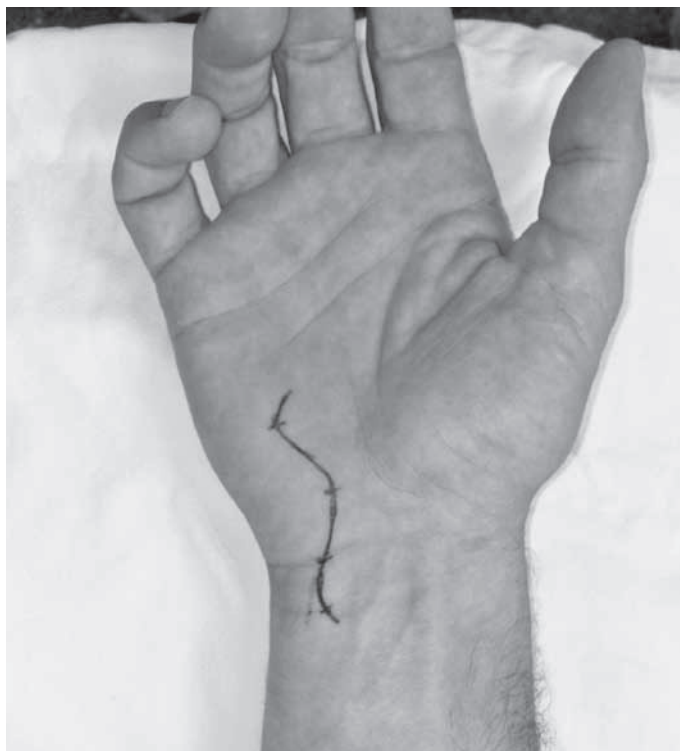


Figura 3 – Planificação da cirurgia.

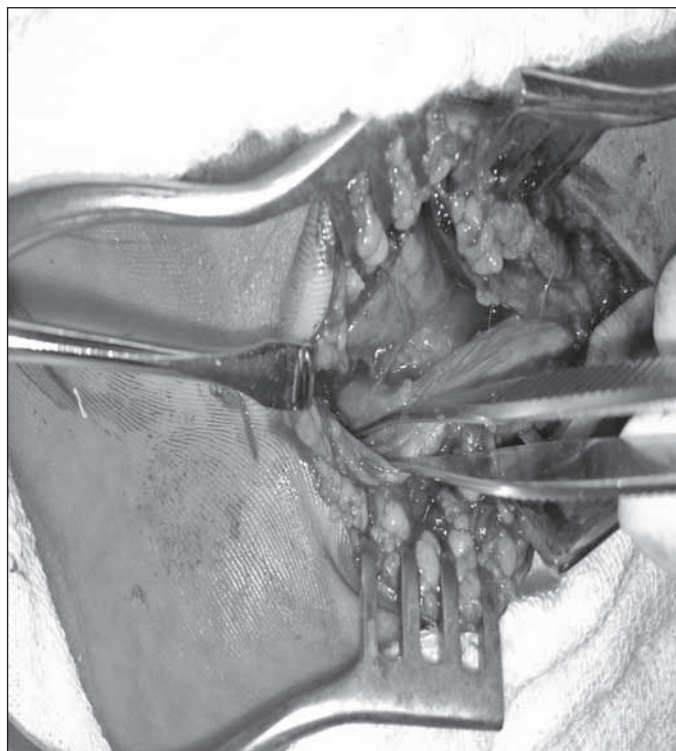


Figura 5 – Realizada a descompressão no ramo profundo do ulnar. Procedida secção total do ligamento piso-hamato.

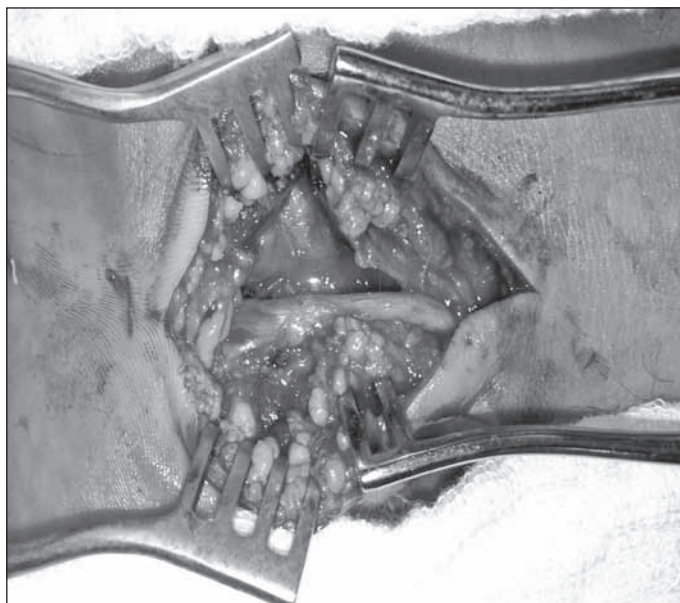


Figura 4 – O nervo ulnar foi dissecado no punho e o ramo profundo foi seguido até a entrada do hiato piso-hamato, em que foi observado ingurgitamento proximal do nervo (pseudoneuroma).

pisiforme ou hamato, cistos ou tumores. Optou-se por não realizar epineurólise pelo fato de a compressão ter sido acarretada por alterações nos ligamentos e tecidos circunjacentes. O paciente foi reavaliado, 12 meses do procedimento cirúrgico e após fisioterapia, com recuperação quase completa da força muscular e ausência de hipotrofia (Figura 6).

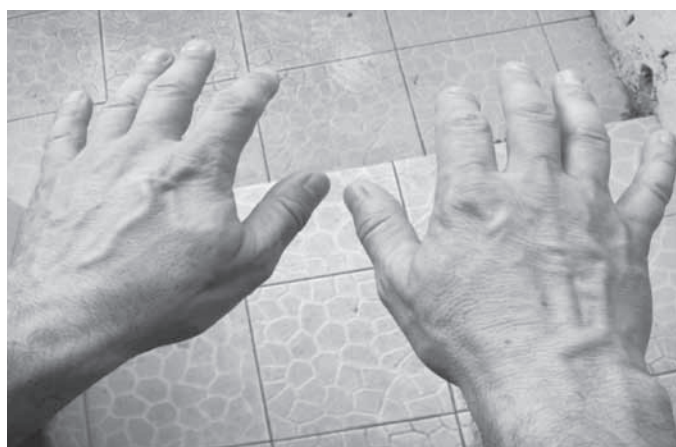

Figura 6 – Um ano após o procedimento cirúrgico, não há sinais de hipotrofia.

DISCUSSÃO

O nervo ulnar é o segundo nervo mais comprometido em síndromes compressivas do membro superior, e o envolvimento proximal no cotovelo é muito mais comum^(2,4,5).

Documentamos os achados clínicos e eletrofisiológicos do paciente, sem evidências de fratura, que apresentou lesão aguda do nervo ulnar, de localização distal, envolvendo apenas o seu ramo motor. Além de incomum nessa topografia, ressaltamos que não há registro de casos semelhantes na literatura, especificamente com este mecanismo de lesão (cabo de guerra).

O cabo de guerra ou jogo da corda é uma atividade esportiva na qual duas equipes competem entre si em um teste de força, puxando uma corda. O esporte fez parte dos Jogos Olímpicos de 1900 a 1920 e é regulada pela *Tug of War International Federation* — TWIF⁽⁶⁾. No entanto, assim como em outros esportes, o treinamento com cabo de guerra pode acarretar luxações, entorses e fraturas⁽⁷⁾.

Tem sido motivo de estudo a ocorrência de lesões durante o treinamento físico militar, que envolvem principalmente o joelho e o tornozelo e estão relacionadas mais comumente com a prática da corrida. A ocorrência destas lesões tem alertado quanto a escolha, a forma correta e a intensidade na execução dos exercícios⁽⁸⁾. O risco do paciente em estudo ficar com seqüela de mão em garra do lado direito (mão dominante) não poderia, neste contexto, ser desprezado.

Diante de um paciente com mão em garra, a investigação deve incluir as seguintes possibilidades: plexopatia braquial, radiculopatia C8/T1, siringomielia cervical, síndrome do desfiladeiro torácico, síndrome de Hirayama, neuropatia multifocal, hanseníase até esclerose lateral amiotrófica, dentre outras⁽⁹⁾.

O diagnóstico do paciente foi facilitado pelo estudo eletrofisiológico criterioso, que identificou lesão do nervo ulnar com envolvimento exclusivo do ramo motor. Como o paciente apresentava também queixas de fraqueza no braço, foram solicitadas, além da ENMG dos quatro membros, as ressonâncias de coluna cervical e de plexo braquial.

A apresentação clínica das lesões do nervo ulnar mostra variação devido ao curso anatômico complexo do nervo em seus sítios mais distais, o que dificulta a interpretação semiológica e eletrofisiológica, resultando em desafio diagnóstico^(4,5).

No canal de Guyon, o nervo ulnar pode ser comprimido ao longo de seu trajeto, promovendo déficits sensitivos, motores ou mistos. O ramo profundo inerva os músculos hipotenares, inclusive o abductor do quinto dedo, e trafega pela palma até os interósseos dorsais e palmares, o terceiro e quarto lumbricais, o adutor do polegar e uma parte do flexor curto do polegar. O flexor curto do quinto dedo, músculo hipotenar, tem duas fixações separadas, no gancho do unciforme e no osso pisiforme. Estas fixações musculocutâneas formam um arco fibroso e criam os limites superficiais do hiato pisouniforme, local da lesão do paciente^(9,10).

Quase metade das lesões ocorrem secundariamente a trauma agudo ou crônico, principalmente relacionado ao tipo de ocupação^(10,11). A segunda causa mais comum são os cistos gangliônicos; mas, nestes casos, a compressão isolada apenas do ramo profundo motor é incomum, principalmente nos que apresentam rápida evolução, natureza grave e progressiva dos sinais e sintomas compressivos⁽¹²⁾.

A conduta indicada em pacientes com fraturas, cistos ou processos expansivos é a cirúrgica. Nos outros casos, faz-se controle clínico e eletrofisiológico. A ausência de melhora após tratamento conservador e a deterioração clínica é indicativa de intervenção cirúrgica⁽¹³⁾. Após a descompressão, o prognóstico costuma ser bom, pois a lesão é distal e a reinervação para os músculos-alvo da mão é eficiente⁽¹⁴⁾.

Por fim, a evolução favorável do caso descrito ilustra a importância do seguimento por diferentes especialistas, já que o paciente poderia ter evoluído com garra ulnar permanente. Serve também de alerta quanto aos riscos durante o treinamento físico de militares, o que ressalta o critério na seleção e intensidade dos exercícios aplicados.

REFERÊNCIAS

- Elhassan B. Entrapment neuropathy of the ulnar nerve. *J Am Acad Orthop Surg.* 2007; 15(11):672-81.
- Papathanasiou ES, Loizides A, Panayiotou P, Papacostas SS, Kleopa KA. Ulnar neuropathy at Guyon's canal: electrophysiological and surgical findings. *Electromyogr Clin Neurophysiol.* 2005; 45(2):87-92.
- Wu JS, Morris JD, Hogan GR. Ulnar neuropathy at the wrist: case report and review of literature. *Arch Phys Med Rehabil.* 1985; 66(11):785-8.
- Erkin G, Uysal H, Keles I, Aybay C, Ozel S. Acute ulnar neuropathy at the wrist: a case report and review of the literature. *Rheumatol Int.* 2006; 27(2):191-6.
- Pearce C, Feinberg J, Wolfe SW. Ulnar neuropathy at the wrist. *HSS J.* 2009; 5(2):180-3.
- TWIF rules manual 2009/2010. Twif Tug of War International Federation. Disponível em: <http://www.tugofwar-twif.org>
- Rettig AC. Athletic injuries of the wrist and hand. Part I: traumatic injuries of the wrist. *Am J Sports Med.* 2003;31(6):1038-48.
- Gonçalves EM, Silva RR. Principais lesões decorrentes do treinamento físico militar no Centro Integrado de Guerra Eletrônica – Departamento de Ciência e Tecnologia do Exército Brasileiro. *Rev Educ Física.* 2008; 2(3):1-11.
- Dumitri D, Amato A, Zwarts, M. *Eletrodiagnostic medicine.* 2nd ed. Philadelphia: Hanley & Belfus; 2004.
- Monein MS: Ulnar nerve compression at the wrist: ulnar tunnel syndrome. *Hand Clinics.* 1992;8:337-44.
- Haferkamp H. Ulnar nerve compression in the area of the wrist. *Langenbecks Arch Chir Suppl Kongressbd.* 1998;115:635-40.
- Inaparthi PK, Anwar F, Botchu R, Jähnich H, Katchburian MV. Compression of the deep branch of the ulnar nerve in Guyon's canal by a ganglion: two cases. *Arch Orthop Trauma Surg.* 2008;128 (7): 641-3.
- Blecher R, Loebenberg M, Oron A. Ulnar Entrapment Neuropathy. *Hareafuah.* 2010;149(2):104-7.
- Zöch G, Meissl G, Millesi H. Results of decompression of the ulnar nerve in Guyon's canal] *Handchir Mikrochir Plast Chir.* 1990; 22(3):125-9.