


Fratura atípica de tíbia tratada com osteossíntese associada a artroplastia total do joelho: Relato de caso

Atypical Tibial Fracture Treated with Osteosynthesis Associated with Total Knee Arthroplasty: Case Report

Márcio Bezerra Gadelha Lopes¹  Leonardo Heráclio do Carmo Araújo² Leonardo Miranda Lustosa³
Jonatas Brito de Alencar Neto⁴ Marcos Rainier de Brito Felipe⁵

¹Membro do Grupo de Ortopedia e Medicina do Esporte, Hospital Geral de Fortaleza, Fortaleza, CE, Brasil

²Membro do Grupo de Ortopedia e Cirurgia do Joelho, Hospital Geral de Fortaleza, Fortaleza, CE, Brasil

³Acadêmico do Universidade Federal do Ceará, Fortaleza, CE, Brasil

⁴Integrante do Grupo de Traumatologia-Ortopedia, Instituto Dr. José Frola, Fortaleza, CE, Brasil

⁵Residente do Departamento de Ortopedia, Hospital Walter Cantídio da Universidade Federal do Ceará, Fortaleza, CE, Brasil

Endereço para correspondência Márcio Gadelha Bezerra Lopes, Hospital Geral de Fortaleza, Rua Leonardo Mota, 1515, 1301A, CEP 60140-041, Fortaleza, CE, Brasil (e-mail: drmarciogadelha@gmail.com).

Rev Bras Ortop 2023;58(6):e964–e967.

Resumo

Bifosfonatos são amplamente usados no tratamento da osteoporose; porém, predis põem ao surgimento de fraturas atípicas. A região subtrocantérica femoral é usualmente acometida, mas outros ossos também são afetados. Fraturas atípicas da tíbia em pacientes portadores de gonartrose grave são um desafio terapêutico. O presente trabalho relata o caso de uma paciente idosa com gonartrose avançada que apresentou fratura atípica tibial. A paciente fazia uso prolongado de bifosfonatos para osteoporose, com quadro de dor e limitação funcional decorrentes da gonartrose, que progrediu para dor súbita na metáfise tibial à direita, impedindo a deambulação. Radiografias evidenciaram artrose grave bilateral; varismo acentuado; erosão medial tibial e femoral; e fratura no terço proximal da diáfise tibial direita. Trataram-se a fratura e a artrose à direita por osteossíntese com placa bloqueada e artroplastia total do joelho com estabilização posterior e base fixa. Após reabilitação física, relatou-se melhora significativa da dor e da função, readquiriu-se a marcha independente e alcançou-se arco de movimento de 0 a 100°. Após um ano, as radiografias mostraram consolidação da fratura e alinhamento satisfatório dos eixos dos membros inferiores. A

Palavras-chave

- ▶ bifosfonato
- ▶ fraturas ósseas
- ▶ artroplastia
- ▶ joelho

Estudo desenvolvido Hospital Geral de Fortaleza. Fortaleza, CE, Brasil.

recebido
03 de Setembro de 2020
aceito
13 de Agosto de 2021

DOI <https://doi.org/10.1055/s-0041-1739301>.
ISSN 0102-3616.

© 2023. Sociedade Brasileira de Ortopedia e Traumatologia. All rights reserved.

This is an open access article published by Thieme under the terms of the Creative Commons Attribution-NonDerivative-NonCommercial-License, permitting copying and reproduction so long as the original work is given appropriate credit. Contents may not be used for commercial purposes, or adapted, remixed, transformed or built upon. (<https://creativecommons.org/licenses/by-nc-nd/4.0/>)

Thieme Revinter Publicações Ltda., Rua do Matoso 170, Rio de Janeiro, RJ, CEP 20270-135, Brazil

coexistência de artrose grave e fratura atípica dificultou o tratamento. Contudo, o resultado foi satisfatório e a abordagem com osteossíntese e artroplastia simultâneas mostrou-se adequada.

Abstract

Bisphosphonates are widely used in the treatment of osteoporosis but predispose the patient to the appearance of atypical fractures. The femoral subtrochanteric region is usually affected, but other bones can be as well. Atypical tibia fractures in patients with severe gonarthrosis is a therapeutic challenge. The present work reports the case of an elderly patient with advanced gonarthrosis who presented atypical tibial fracture. The patient made prolonged use of bisphosphonates for osteoporosis, presenting with pain and functional limitation resulting from gonarthrosis, which progressed to sudden pain in the right tibial metaphysis, preventing ambulation. The radiographs showed bilateral severe arthrosis; marked varism; tibial and femoral medial erosion; and fracture in the proximal third of the right tibial diaphysis. The fracture and arthrosis on the right side were treated by osteosynthesis with blocked plaque and total knee arthroplasty with posterior stabilization and fixed base. After physical rehabilitation, significant improvement of pain and function was reported, independent gait was reacquired and a range of motion of 0 to 100° was reached. After one year, the radiographs showed fracture consolidation and satisfactory alignment of the lower limbs' axes. The coexistence of severe arthrosis and atypical fracture made treatment difficult. However, the result was satisfactory and the approach with simultaneous osteosynthesis and arthroplasty proved to be adequate.

Keywords

- ▶ bisphosphonate
- ▶ bone fractures
- ▶ arthroplasty
- ▶ knee

Introdução

A osteoporose é caracterizada pela redução da densidade mineral e deterioração da microarquitetura óssea. Bifosfonatos são fármacos de primeira linha para seu tratamento. Todavia, sua ação prolongada pode favorecer a ocorrência de fraturas atípicas (FAs).¹ As FAs ocorrem mais frequentemente na região subtrocantérica e diafisária do fêmur.² Relatamos o caso de uma paciente idosa, portadora de artrose avançada dos joelhos e de osteoporose, em uso de bifosfonatos por 3 anos e meio, que sofreu FA no terço proximal da tibia, sendo

tratada com osteossíntese associada à artroplastia total do joelho (ATJ) em tempo único.

Relato do Caso

O presente caso é de uma paciente do sexo feminino, de 70 anos de idade, portadora de osteoporose e artrose dos joelhos com deformidade em varo, em uso de alendronato por 3 anos, seguidos por 6 meses de ibandronato. Sem relato de trauma, a paciente apresentou alteração no grau de dor

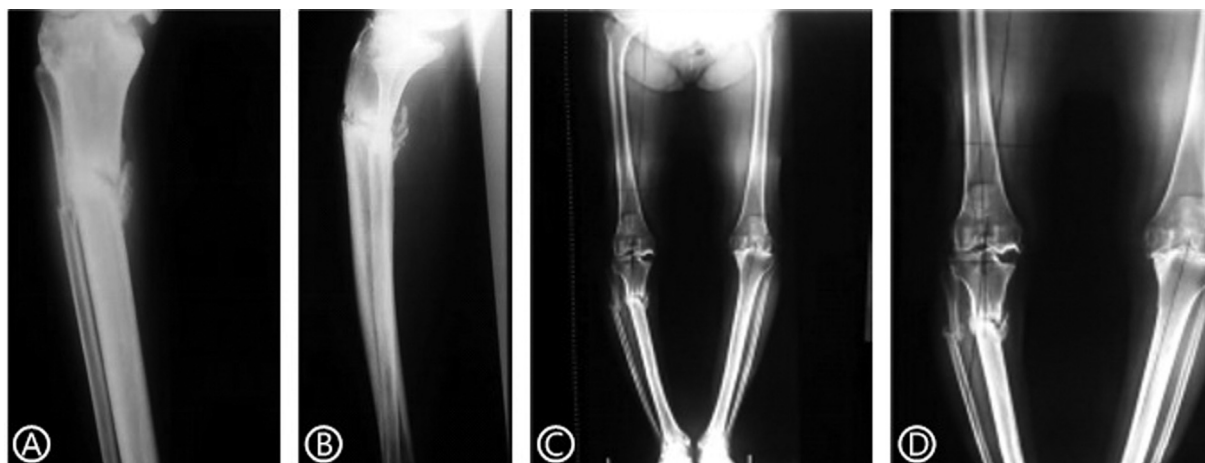


Fig. 1 (A e B) Radiografias da perna evidenciando a fratura atípica a nível da diáfise tibial. (C e D) Radiografia panorâmica de membros inferiores evidenciando a gonartrose associada.

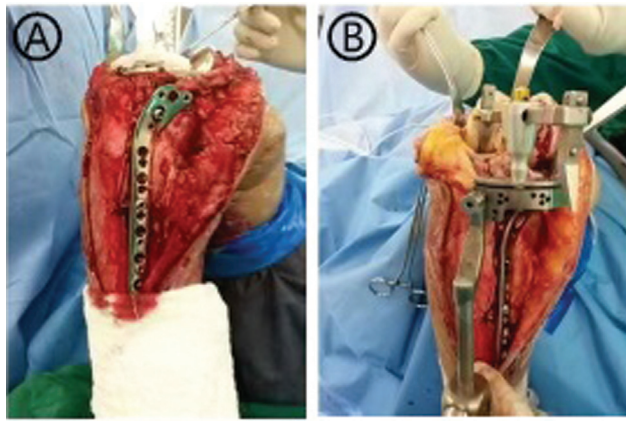


Fig. 2 (A) Osteossíntese da fratura atípica com placa bloqueada no primeiro tempo cirúrgico. (B) Guia extramedular para corte tibial para realização de artroplastia no segundo tempo cirúrgico.

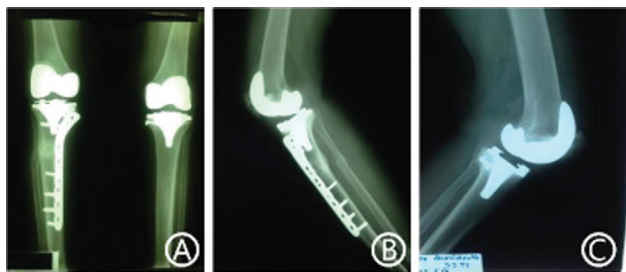


Fig. 3 (A) Radiografia em anteroposterior das duas artroplastias totais do joelho realizada na paciente. Note a fratura atípica já consolidada. (B) Radiografia em perfil do joelho direito evidenciando a consolidação da fratura atípica também no perfil. (C) Radiografia em perfil do joelho esquerdo.

no joelho direito, que passou a se localizar também na transição metafisio-diafisária da tíbia, acompanhada por aumento do varismo e intolerância à carga, obrigando-a a usar cadeira de rodas. Após 6 meses, a paciente foi encaminhada ao nosso serviço. As radiografias evidenciaram gonartrose grave, varismo, erosões tibial e femoral mediais acentuadas, além de fratura tibial e fibular à direita, no terço proximal da diáfise (►Fig. 1). Optou-se por tratar simultaneamente fratura e artrose à direita por osteossíntese com placa bloqueada e ATJ (►Fig. 2). Foi utilizada prótese primária com substituição do ligamento cruzado posterior e base fixa (Vanguard, Zimmer Biomet, Warsaw, IN, EUA). O procedimento foi realizado com incisão única anterior estendida ao joelho, osteossíntese da fratura tibial seguindo o princípio de estabilidade relativa com placa ântero-medial bloqueada em ponte e parafusos proximais levemente anteriorizados para permitir o posicionamento do componente tibial protético. Procedeu-se a ATJ, sendo a erosão femoral totalmente incorporada ao corte distal do fêmur e a erosão tibial compensada com autoenxerto retirado dos próprios cortes ósseos e fixado com parafusos de pequenos fragmentos.

A paciente relatou melhora significativa das queixas algicas e funcionais, abandonou a cadeira de rodas e apre-

sentou arco de movimento de 0 a 105° no joelho direito (►Fig. 3).

Discussão

Os bifosfonatos estão entre as drogas mais prescritas para o tratamento da osteoporose. Diminuem o risco de fraturas vertebrais em mais de 50%, do quadril em 40 a 50% e de outras fraturas em 20 a 25%.³ Descobriu-se, porém, a associação de FAs ao seu uso prolongado.^{4,5}

A ação prolongada dos bisfosfonatos pode levar ao acúmulo de microdanos e aumentar o risco de fraturas.¹ Os bifosfonatos podem dificultar o processo de consolidação de fraturas por interferirem na fase de remodelação óssea e retardarem a maturação do calo ósseo.

Poucos casos foram publicados na literatura. Não sabemos se mais casos foram relatados, e não encontrados na revisão literária realizada. O presente caso apresenta as mesmas características epidemiológicas dos outros previamente relatados: mulheres de meia-idade ou idosas, em uso de bifosfonatos que sofreram FAs, seja atraumaticamente ou com traumas de baixa energia.⁶⁻⁸

Em todos os casos, o padrão radiológico segue o descrito pela American Society for Bone and Mineral Research (ASBMR) para FA femoral (FAF), exceto pela localização.² Na tíbia, o acometimento primário ocorre na cortical anterior, enquanto no fêmur, ocorre na cortical lateral. Isso pode estar relacionado ao fato de a cortical anterior da tíbia ser a região de concentração de tensão.⁶

Em relação ao tratamento das FAFs, as diretrizes foram definidas pela ASBMR.² Os bifosfonatos devem ser suspensos e mantidas a administração de cálcio e vitamina D. As fraturas completas devem ser tratadas cirurgicamente. Fixação profilática é recomendada para fraturas incompletas acompanhadas por dor. Na ausência de dor ou de radiolucência radiográfica, deve-se adotar o tratamento com analgesia e retirada de carga. Na ausência de melhora clínica, a fixação cirúrgica deve ser considerada pela possibilidade de progressão para fratura completa. Acerca do risco de recorrência, Schilcher et al.⁹ observaram que o risco de FAF caiu 70%/ano após a suspensão dos bifosfonatos. A tendência a piores resultados do tratamento conservador em FAFs incompletas sintomáticas e com radiolucência foi comprovado no estudo de Saleh et al.¹⁰ Devido à escassez de casos relatados, não há um padrão para fraturas tibiais. Todavia, sendo um osso de carga, sugere-se que as diretrizes citadas sejam válidas.

Dos três casos prévios já relatados (um deles bilateral), dois foram tratados conservadoramente. O terceiro foi manejado por osteossíntese com haste intramedular de tíbia. Em nenhum dos casos foi optado por realizar ATJ simultaneamente, apesar de haver gonartrose associada.

No presente caso, a paciente apresentava também gonartrose avançada. Esta associação aumentou a complexidade do caso, pois o tratamento da fratura atípica teria implicação na programação cirúrgica do joelho. Optou-se por abordagem em tempo único e fixação da fratura antes da artroplastia para proporcionar o suporte ao componente

protético tibial. Respeitou-se o princípio de estabilidade relativa no manejo da fratura, porém a utilização de haste intramedular torna-se impossibilitada devido à ocupação do canal medular. A placa em ponte, então, é boa alternativa, porém com necessidade de certa anteriorização dos parafusos de bloqueio proximais, para permitir a passagem do componente tibial da prótese sem desvio deste, o que modificaria o eixo da prótese. Apesar de aumentar a morbidade do procedimento e o tempo cirúrgico, a paciente foi submetida a apenas uma intervenção anestésica e uma só recuperação pós-operatória.

O envelhecimento progressivo da população e o consequentemente aumento do número de indivíduos portadores de osteoporose submetidos a tratamento com bifosfonatos pode levar ao crescimento da incidência de FAs. Estudos sobre a melhor forma de abordar essas fraturas tornam-se importantes, devido à sua particular dificuldade de consolidação. Comorbidades do sistema musculoesquelético aumentam o grau de dificuldade do tratamento e exigem do cirurgião rigor quanto à eleição, planejamento e execução do tratamento. Nesse caso, a associação de FAs no curso de tratamento com bisfosfonatos associada à degeneração articular com grande erosão óssea aumentou o grau de dificuldade do tratamento. Consideramos que o resultado obtido foi satisfatório e a abordagem de osteotomia tibial e ATJ com prótese primária e uso de autoenxerto para as falhas ósseas tibiais foi adequada, ao evitar a exposição a cirurgias sequenciais e assim diminuir o tempo de convalescença.

Suporte Financeiro

Não houve suporte financeiro de fontes públicas, comerciais, ou sem fins lucrativos.

Conflito de Interesses

Os autores declaram não haver conflito de interesses.

Referências

- 1 Donnelly E, Saleh A, Unnanuntana A, Lane JM. Atypical femoral fractures: epidemiology, etiology, and patient management. *Curr Opin Support Palliat Care* 2012;6(03):348–354
- 2 Shane E, Burr D, Abrahamsen B, et al. Atypical subtrochanteric and diaphyseal femoral fractures: second report of a task force of the American Society for Bone and Mineral Research. *J Bone Miner Res* 2014;29(01):1–23
- 3 Geusens P. New insights into treatment of osteoporosis in postmenopausal women. *RMD Open* 2015;1(Suppl 1):e000051
- 4 Odvina CV, Zerwekh JE, Rao DS, Maalouf N, Gottschalk FA, Pak CY. Severely suppressed bone turnover: a potential complication of alendronate therapy. *J Clin Endocrinol Metab* 2005;90(03):1294–1301
- 5 Rodan GA, Fleisch HA. Bisphosphonates: mechanisms of action. *J Clin Invest* 1996;97(12):2692–2696
- 6 Bissonnette L, April PM, Dumais R, Boire G, Roux S. Atypical fracture of the tibial diaphysis associated with bisphosphonate therapy: a case report. *Bone* 2013;56(02):406–409
- 7 Imbuldeniya AM, Jiwa N, Murphy JP. Bilateral atypical insufficiency fractures of the proximal tibia and a unilateral distal femoral fracture associated with long-term intravenous bisphosphonate therapy: a case report. *J Med Case Reports* 2012;6:50
- 8 Breglia MD, Carter JD. Atypical insufficiency fracture of the tibia associated with long-term bisphosphonate therapy. *J Clin Rheumatol* 2010;16(02):76–78
- 9 Schilcher J, Koeppen V, Aspenberg P, Michaëlsson K. Risk of atypical femoral fracture during and after bisphosphonate use. *N Engl J Med* 2014;371(10):974–976
- 10 Saleh A, Hegde VV, Potty AG, Schneider R, Cornell CN, Lane JM. Management strategy for symptomatic bisphosphonate-associated incomplete atypical femoral fractures. *HSS J* 2012;8(02):103–110