



## Artigo original

# Correlação clínico-radiográfica do ponto de inserção femoral do enxerto na reconstrução do ligamento patelofemoral medial<sup>☆</sup>



Lúcio Flávio Biondi Pinheiro Júnior\*, Marcos Henrique Frauendorf Cenni, Oscar Pinheiro Nicolai, Guilherme Galvão Barreto Carneiro, Rodrigo Cristiano de Andrade e Vinícius Vidigal de Moraes

Hospital Mater Dei, Belo Horizonte, MG, Brasil

### INFORMAÇÕES SOBRE O ARTIGO

Histórico do artigo:

Recebido em 11 de setembro de 2014

Aceito em 14 de outubro de 2014

On-line em 28 de maio de 2015

Palavras-chave:

Luxação patelar

Ligamento patelar

Reconstrução

### R E S U M O

**Objetivo:** Analisar o posicionamento radiográfico do túnel femoral e correlacioná-lo com os resultados clínicos no pós-operatório em pacientes submetidos à reconstrução isolada do ligamento patelofemoral medial (LPFM).

**Método:** Estudo retrospectivo, em que foram avaliados 30 joelhos de 26 pacientes com quadro de luxação recidivante da patela submetidos à reconstrução do LPFM, analisados e correlacionados o ponto de inserção femoral do enxerto e o quadro clínico pós-operatório pelas escalas de Kujala e Lysholm.

**Resultados:** Apresentaram túnel femoral na área anatômica (grupo A) 22 joelhos e oito fora desse local (grupo B). No grupo A, a pontuação média pela escala de Kujala foi de 89,68 e pela de Lysholm foi de 92,45. No grupo B, a pontuação média pela escala de Kujala foi de 84,75 e pela de Lysholm foi de 92. A diferença entre as médias não foi significativa nas duas escalas.

**Conclusão:** Não houve diferença de resultados clínicos correlacionados ao posicionamento da inserção femoral do enxerto.

© 2015 Sociedade Brasileira de Ortopedia e Traumatologia. Publicado por Elsevier Editora Ltda. Todos os direitos reservados.

### Clinical-radiographic correlation of the femoral insertion point of the graft in reconstruction of the medial patellofemoral ligament

#### A B S T R A C T

**Objective:** To analyze the radiographic positioning of the femoral tunnel and correlate this with the postoperative clinical results among patients undergoing reconstruction of the medial patellofemoral ligament (MPFL) alone.

Keywords:

Patellar dislocation

<sup>☆</sup> Trabalho feito no Grupo de Joelho Belo Horizonte, Hospital Mater Dei, Belo Horizonte, Minas Gerais, Brasil.

\* Autor para correspondência.

E-mail: [lucibiondi@terra.com.br](mailto:lucibiondi@terra.com.br) (L.F.B. Pinheiro Júnior).

<http://dx.doi.org/10.1016/j.rbo.2015.04.005>

0102-3616/© 2015 Sociedade Brasileira de Ortopedia e Traumatologia. Publicado por Elsevier Editora Ltda. Todos os direitos reservados.

## Patellar ligament Reconstruction

**Method:** This was a retrospective study in which 30 knees of 26 patients with recurrent dislocation of the patella that underwent MPFL reconstruction were evaluated. The femoral insertion point of the graft and the postoperative clinical condition were analyzed and correlated using the Kujala and Lysholm scales.

**Results:** 22 knees presented a femoral tunnel in the anatomical area (group A) and 8 outside of this location (group B). In group A, the mean score on the Kujala scale was 89.68 points and on the Lysholm scale, 92.45 points. In group B, the mean score on the Kujala scale was 84.75 points and on the Lysholm scale, 92 points. The difference between the means was not significant on either of the two scales.

**Conclusion:** Correlation with the clinical results did not show any difference in relation to the positioning of the femoral insertion of the graft.

© 2015 Sociedade Brasileira de Ortopedia e Traumatologia. Published by Elsevier Editora Ltda. All rights reserved.

## Introdução

O ligamento patelofemoral medial (LPFM) é uma faixa de tecido retinacular que liga o epicôndilo medial do fêmur à borda medial da patela. Vários estudos mostraram que o LPFM é o restritor primário do deslocamento lateral patelar e o principal responsável por evitar a luxação da patela que contribui com 50-80% da contenção medial.<sup>1,2</sup> Conforme Amis et al.,<sup>3</sup> o LPFM tem força tênsil média de 208 N, porém, como demonstrado por Mountney et al.,<sup>4</sup> sua limitada capacidade de alongamento resulta em ruptura total nos casos de luxação patelar completa.

Nos casos de luxação recidivante da patela o tratamento cirúrgico é indicado, já que a reconstrução anatômica do LPFM é essencial para a restauração da estabilidade patelar.<sup>3,5-7</sup> Dessa forma, diversas técnicas de reconstrução do LPFM foram desenvolvidas, a maioria delas com a substituição do ligamento rompido por um enxerto tendinoso.<sup>8-10</sup>

Vários estudos têm identificado a localização do LPFM<sup>3,11,12</sup> e acreditam que a restauração anatômica é essencial para reproduzir isometria e função normais do ligamento.<sup>13,14</sup> Parâmetros ósseos e radiográficos podem auxiliar o cirurgião na verificação do posicionamento adequado do ligamento reconstruído.

O ponto femoral é o que mais contribui para a isometria do LPFM e é o mais importante para o sucesso da cirurgia, porém sua reprodução é mais difícil e mais sujeita a falhas.<sup>3,15</sup>

Contudo, há poucos relatos que correlacionam o posicionamento do túnel femoral e o quadro clínico após a reconstrução. Por meio de um estudo retrospectivo de pacientes submetidos à reconstrução do LPFM, objetivamos analisar o posicionamento do túnel femoral, por meio de radiografias, e correlacioná-lo com os resultados clínicos e escores funcionais.

## Casística e método

Entre janeiro de 2008 e fevereiro de 2013, a reconstrução do LPFM foi feita em 30 joelhos de 26 pacientes com quadro de luxação recidivante da patela, nove homens e 17 mulheres. A média de idade no período da cirurgia foi de 25,8 anos,

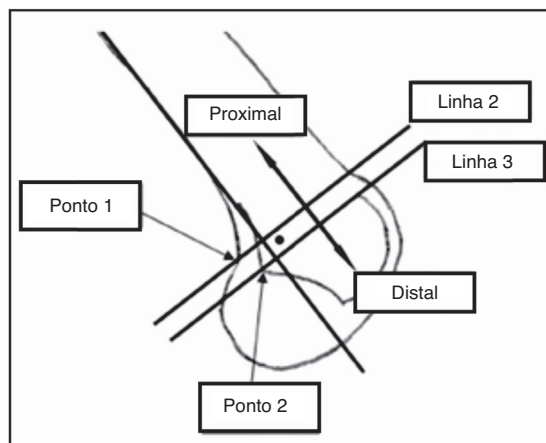
variação entre 16 e 46 anos. O joelho direito foi afetado em 13 casos, enquanto o esquerdo em 17. O seguimento mínimo foi de sete meses e o máximo de 62 meses, com média de 24,3 meses. Foi feita a correlação entre o ponto de inserção femoral do enxerto, por meio de radiografia simples do joelho, e o quadro clínico pós-operatório, por meio das escalas de Kujala e de Lysholm.

Como critérios de inclusão, foram selecionados pacientes com instabilidade patelofemoral objetiva. Foram excluídos do trabalho pacientes com fise aberta, artrose patelofemoral, alterações da TAGT e altura patelar que necessitaram de procedimentos adicionais de realinhamento patelar distal. Também foram excluídos aqueles com lesões associadas no membro operado que pudessem influenciar direta ou indiretamente no resultado final.

Três cirurgiões (LFBPJ, MHFC e OPN) fizeram as reconstruções com o enxerto do tendão semitendíneo. Na patela era feito um túnel transversal no terço médio-superior. O túnel femoral foi confeccionado por meio de palpação dos marcos anatômico entre o tubérculo dos adutores e o epicôndilo medial (Ponto de Nomura)<sup>15</sup> ou por meio de fluoroscopia no cruzamento de uma linha tangente ao côndilo medial e sua perpendicular na projeção da cortical posterior, método de Schöttle et al.,<sup>16</sup> de acordo com a preferência do cirurgião. O enxerto foi fixado no túnel femoral com parafuso de interferência absorvível ou metálico rombo com o joelho fletido de 30 a 45 graus.

As radiografias foram feitas em AP, perfil e axial de patela no pré-operatório e no fim do seguimento. O método radiográfico usado para avaliar o posicionamento do túnel femoral foi o descrito no plano sagital por Schöttle et al.<sup>16</sup> e foi determinado como inserção femoral do LPFM, o ponto 1 mm anterior à cortical femoral posterior, 2,5 mm distal à origem do côndilo femoral medial e proximal à linha de Blumensat (fig. 1); foi descrita uma área de 5 mm de diâmetro. Definiram-se dois grupos, A e B, de pacientes com seus túneis respectivamente dentro e fora dessa área anatômica predeterminada, de acordo com o ponto radiográfico da inserção femoral do enxerto.

Na análise estatística, para comparar as médias dos escores obtidos pelos grupos citados, foi usado o teste não paramétrico de Wilcoxon, por não precisar da suposição de normalidade das medidas de escores. A diferença entre as médias será



**Figura 1 – Posicionamento femoral pelo método de Schöttle.**

considerada significativa se o *p*-valor obtido for menor do que 0,05. As análises foram feitas no software livre R versão 3.0.1.

O trabalho foi aprovado pelo comitê de ética em pesquisa da instituição sob o número CAAE 19486313.6.0000.5128.

## Resultados

Do grupo A, fizeram parte 20 pacientes e 22 joelhos. A pontuação média obtida pela escala de Kujala foi de 89,6, variação entre 64 e 100. Pela escala de Lysholm, a pontuação média foi de 92,4, variação entre 77 e 100, traduzida como 11 resultados excelentes, oito bons e três regulares. Nenhum resultado foi considerado ruim.

Do grupo B, participaram oito pacientes e oito joelhos. A pontuação média alcançada pela escala de Kujala foi de 84,7,

variação entre 57 e 98. Pela escala de Lysholm, a pontuação média foi de 92, variação entre 76 e 100, traduzida como quatro resultados excelentes, três bons e um regular. Assim como no grupo A, nenhum resultado foi considerado ruim. O principal erro de fixação do enxerto foi posicionamento anterior em 37,5% casos e superior em 62,5% casos.

A **tabela 1** mostra as estatísticas descritivas e o *p*-valor do teste de comparação das médias dos escores obtidos via escala Lysholm para os grupos A e B. A média para o grupo A foi de 92,45 (desvio-padrão = 6,58). Para o grupo B a média foi de 92 (desvio-padrão = 8,80). A diferença entre as médias não foi significativa (*p* = 0,8967).

A **tabela 2** apresenta as estatísticas descritivas e o *p*-valor do teste de comparação das médias dos escores obtidos via escala Kujala para os grupos A e B. A média para o grupo A foi de 89,68 (desvio-padrão = 9,87). Para o grupo B a média foi de 84,75 (desvio-padrão = 14,27). A diferença entre as médias não foi significativa (*p* = 0,4109).

A **tabela 3** mostra o resultado dos escores obtidos pelo grupo total sem separação.

Quatro pacientes foram submetidos à reconstrução bilateralmente. Dois deles apresentaram o túnel dentro da região anatômica em ambos os joelhos. Nos outros dois, foi obtido um túnel de localização satisfatória apenas em um lado, porém não houve diferença nos resultados dos escores funcionais.

## Discussão

Diversos autores têm defendido a reconstrução do LPFM para o tratamento da instabilidade patelar, em substituição ao realinhamento proximal.<sup>17-20</sup> Independentemente da técnica usada, a reconstrução do LPFM tem produzido boa estabilidade patelar. Em artigo de revisão, Lind et al.<sup>21</sup> observaram ausência de recidivas pós-reconstrução em cinco de oito

**Tabela 1 – Estatísticas descritivas dos escores obtidos via escala Lysholm**

Participantes	Estatísticas					<i>p</i> -valor
	n	Mínimo	Máximo	Média	Desvio padrão	
Grupo A	22	77	100	92,45	6,58	0,8967
Grupo B	8	76	100	92,00	8,80	

**Tabela 2 – Estatísticas descritivas dos escores obtidos via escala Kujala**

Participantes	Estatísticas					<i>p</i> -valor
	n	Mínimo	Máximo	Média	Desvio padrão	
Grupo A	22	64	100	89,68	9,87	0,4109
Grupo B	8	57	98	84,75	14,27	

**Tabela 3 – Estatísticas descritivas dos escores obtidos pelas duas escalas, sem separação por grupos**

Escala	Estatísticas				
	n	Mínimo	Máximo	Média	Desvio padrão
Lysholm	30	76	100	92,33	7,08
Kujala	30	57	100	88,37	11,16

estudos; e nos três restantes, taxas de relaxação inferiores a 7%, o que pode ser considerado como sucesso, visto que em outros procedimentos de estabilização patelar as taxas de relaxação são descritas de 10-35%.<sup>7</sup> Neste estudo também não houve recidiva de luxação patelar.

Assim como Servien et al.,<sup>22</sup> usou-se, neste estudo, o método radiográfico de Schöttle et al.<sup>16</sup> para preestabelecer o ponto de inserção femoral do enxerto, com modificação da zona de 5 mm de diâmetro para  $\pm 7$  mm, devido ao diâmetro do túnel femoral. O mau posicionamento do túnel foi considerado quando esse se encontrava fora de qualquer parte do ponto de Schöttle et al.<sup>16</sup> Obteve-se um bom posicionamento da fixação femoral (grupo A) em 73,33% dos nossos casos e mau posicionamento (grupo B) em 26,67%, resultado semelhante ao de Servien et al.,<sup>22</sup> que obtiveram 70% de pontos femorais dentro da região anatômica.

McCarthy et al.<sup>23</sup> fizeram um estudo retrospectivo de 50 pacientes submetidos à reconstrução do LPFM isolada ou associada ao realinhamento distal. A determinação do posicionamento do túnel foi também pelo método de Schöttle et al.<sup>16</sup> e os pacientes foram avaliados pela escala de KOOS. Em 36 casos (64%), o túnel foi considerado fora da posição anatômica. Seus resultados estão em concordância com os obtidos neste trabalho e no de Servien et al.,<sup>22</sup> já que não houve diferença estatisticamente significativa nos escores funcionais entre os grupos, quando comparado o posicionamento anatômico no fêmur.

No presente estudo, observaram-se 86,36% de resultados bom/excelente pela escala de Lysholm no grupo A e o restante apresentou resultado regular (13,64%); nenhum paciente apresentou resultado ruim. Já no grupo B, 87,5% dos pacientes apresentaram resultados bom/excelente. Os demais apresentaram resultado regular (12,5%) e nenhum paciente apresentou resultado ruim. Esses resultados são semelhantes aos obtidos por Servien et al.,<sup>22</sup> que não encontraram correlação entre o posicionamento do túnel femoral e a análise do IKDC.

Hooper et al.<sup>24</sup> avaliaram 72 joelhos de 68 pacientes submetidos à reconstrução LPFM pela escala de Kujala, Lysholm e Tegner. O posicionamento radiográfico também foi avaliado pelo método de Schöttle et al.<sup>16</sup> e que 46 pacientes (71,7%) apresentavam túnel femoral na região anatômica, muito semelhante ao obtido neste trabalho e no de Servien et al.<sup>22</sup> Diferentemente deste estudo, porém, os resultados foram significativamente melhores nos pacientes com túneis anatômicos do que no grupo em que o túnel estava fora da posição (Kujala  $p=0,028$  e Lysholm  $p=0,012$ ). Esses resultados foram obtidos após a exclusão de pacientes com displasia troclear severa da avaliação.

Há o questionamento se aqueles túneis mal posicionados irão levar ao aumento da incidência de osteoartrose em longo prazo, já que nesses estudos, em que foram encontrados resultados semelhantes entre os grupos, o seguimento foi de curto prazo. Stephen et al.,<sup>25</sup> em um estudo biomecânico em cadáveres, demonstraram que o túnel femoral mal posicionado, proximal ou distal em relação à sua posição anatômica levou a um significativo aumento na pressão de contato medial patelar e inclinação patelar medial durante a flexo-extensão. Isso demonstra a necessidade de uma posição correta do túnel femoral para a restauração da cinemática patelofemoral

normal. Achados semelhantes também são descritos pelos próprios autores em outro estudo biomecânico<sup>26</sup> e por Elias e Cosgarea<sup>14</sup> e Beck et al.<sup>27</sup>

Em nosso meio, Bitar et al.<sup>28</sup> compararam os resultados da reconstrução do LPFM com tendão patelar com os resultados do tratamento conservador da luxação primária de patela e obtiveram resultados superiores no grupo submetido à cirurgia. O grupo cirúrgico apresentou pontuação média de 88,9 no escore de Kujala, semelhante ao resultado deste estudo, que foi de 88,3 pelo mesmo escore. Naquele grupo, não houve relatos de recorrências ou subluxações, assim como neste trabalho.

Gonçalves et al.<sup>29</sup> avaliaram 23 pacientes que foram submetidos à reconstrução do LPFM com enxerto livre de tendão semitendíneo. Após acompanhamento mínimo de 24 meses, 22 pacientes foram avaliados pelos protocolos clínicos de Kujala e de Lysholm. Segundo o protocolo de Lysholm, os pacientes apresentaram pontuação média de 93,36 pontos no pós-operatório e pelo protocolo de Kujala a pontuação média foi de 83,54 pontos. Esses resultados foram semelhantes aos apresentados pelo presente estudo, com 92,33 e 88,37, respectivamente. Da mesma maneira, pode-se observar que a reconstrução do ligamento patelofemoral medial mostrou excelentes resultados em curto prazo, quando avaliada por protocolos clínicos.

## Conclusão

Não se demonstrou neste estudo correlação entre o bom posicionamento radiográfico femoral do enxerto e resultados clínicos funcionais superiores na reconstrução do ligamento patelofemoral medial. No entanto, deve-se ter cautela na interpretação desses resultados devido ao tempo curto de seguimento.

## Conflitos de interesse

Os autores declaram não haver conflitos de interesse.

## REFERÊNCIAS

1. Desio SM, Burks RT, Bachus KN. Soft tissue restraints to lateral patellar translation in the human knee. *Am J Sports Med.* 1998;26(1):59-65.
2. Panagiotopoulos E, Strzelczyk P, Herrmann M, Scuderi G. Cadaveric study on static medial patellar stabilizers: the dynamizing role of the vastus medialis obliquus on medial patellofemoral ligament. *Knee Surg Sports Traumatol Arthrosc.* 2006;14(1):7-12.
3. Amis AA, Firer P, Mountney J, Senavongse W, Thomas NP. Anatomy and biomechanics of the medial patellofemoral ligament. *Knee.* 2003;10(3):215-20.
4. Mountney J, Senavongse W, Amis AA, Thomas NP. Tensile strength of the medial patellofemoral ligament before and after repair or reconstruction. *J Bone Joint Surg Br.* 2005;87(1):36-40.
5. Davis DK, Fithian DC. Techniques of medial retinacular repair and reconstruction. *Clin Orthop Relat Res.* 2002;(402):38-52.

6. Nomura E, Inoue M. Surgical technique and rationale for medial patellofemoral ligament reconstruction for recurrent patellar dislocation. *Arthroscopy*. 2003;19(5):E47.
7. Sandmeier RH, Burks RT, Bachus KN, Billings A. The effect of reconstruction of the medial patellofemoral ligament on patellar tracking. *Am J Sports Med*. 2000;28(3):345-9.
8. Ellera Gomes JL, Stigler Marczyk LR, Cesar de Cesar P, Jungblut CF. Medial patellofemoral ligament reconstruction with semitendinosus autograft for chronic patellar instability: a follow-up study. *Arthroscopy*. 2004;20(2):147-51.
9. Fithian DC, Paxton EW, Cohen AB. Indications in the treatment of patellar instability. *J Knee Surg*. 2004;17(1):47-56.
10. Smirk C, Morris H. The anatomy and reconstruction of the medial patellofemoral ligament. *Knee*. 2003;10(3):221-7.
11. Nomura E, Horiuchi Y, Inoue M. Correlation of MR imaging findings and open exploration of medial patellofemoral ligament injuries in acute patellar dislocations. *Knee*. 2002;9(2):139-43.
12. Nomura E, Inoue M, Osada N. Anatomical analysis of the medial patellofemoral ligament of the knee, especially the femoral attachment. *Knee Surg Sports Traumatol Arthrosc*. 2005;13(7):510-5.
13. Bicos J, Carofino B, Andersen M, Schepsis AA, Fulkerson JP, Mazzocca A. Patellofemoral forces after medial patellofemoral ligament reconstruction: a biomechanical analysis. *J Knee Surg*. 2006;19(4):317-26.
14. Elias JJ, Cosgarea AJ. Technical errors during medial patellofemoral ligament reconstruction could overload medial patellofemoral cartilage: a computational analysis. *Am J Sports Med*. 2006;34(9):1478-85.
15. Steensen RN, Dopirak RM, McDonald WG 3rd. The anatomy and isometry of the medial patellofemoral ligament: implications for reconstruction. *Am J Sports Med*. 2004;32(6):1509-13.
16. Schöttle PB, Schmeling A, Rosenstiel N, Weiler A. Radiographic landmarks for femoral tunnel placement in medial patellofemoral ligament reconstruction. *Am J Sports Med*. 2007;35(5):801-4.
17. Schöttle PB, Fucentese SF, Romero J. Clinical and radiological outcome of medial patellofemoral ligament reconstruction with a semitendinosus autograft for patella instability. *Knee Surg Sports Traumatol Arthrosc*. 2005;13(7):516-21.
18. Nomura E, Horiuchi Y, Kihara M. Medial patellofemoral ligament restraint in lateral patellar translation and reconstruction. *Knee*. 2000;7(2):121-7.
19. Drez D Jr, Edwards TB, Williams CS. Results of medial patellofemoral ligament reconstruction in the treatment of patellar dislocation. *Arthroscopy*. 2001;17(3):298-306.
20. Muneta T, Sekiya I, Tsuchiya M, Shinomiya K. A technique for reconstruction of the medial patellofemoral ligament. *Clin Orthop Relat Res*. 1999;(359):151-5.
21. Lind M, Jakobsen BW, Lund B, Christiansen SE. Reconstruction of the medial patellofemoral ligament for treatment of patellar instability. *Acta Orthop*. 2008;79(3):354-60.
22. Servien E, Fritsch B, Lustig S, Demey G, Debarge R, Lapra C, et al. In vivo positioning analysis of medial patellofemoral ligament reconstruction. *Am J Sports Med*. 2011;39(1):134-9.
23. McCarthy M, Ridley TJ, Bollier M, Wolf B, Albright J, Amendola A. Femoral tunnel placement in medial patellofemoral ligament reconstruction. *Iowa Orthop J*. 2013;33:58-63.
24. Hopper GP, Leach WJ, Rooney BP, Walker CR, Blyth MJ. Does degree of trochlear dysplasia and position of femoral tunnel influence outcome after medial patellofemoral ligament reconstruction? *Am J Sports Med*. 2014;42:716-22.
25. Stephen JM, Kaider D, Lumpaopong P, Deehan DJ, Amis AA. The effect of femoral tunnel position and graft tension on patellar contact mechanics and kinematics after medial patellofemoral ligament reconstruction. *Am J Sports Med*. 2014;42(2):364-72.
26. Stephen JM, Lumpaopong P, Deehan DJ, Kader D, Amis AA. The medial patellofemoral ligament: location of femoral attachment and length change patterns resulting from anatomic and nonanatomic attachments. *Am J Sports Med*. 2012;40(8):1871-9.
27. Beck P, Brown NAT, Greis PE, Burks RT. Patellofemoral contact pressures and lateral patellar translation after medial patellofemoral ligament reconstruction. *Am J Sports Med*. 2007;35(9):1557-63.
28. Bitar AC, D'Elia CO, Demange MK, Viegas AC, Camanho GL. Estudo prospectivo randomizado sobre a luxação traumática de patela: tratamento conservador versus reconstrução do ligamento femoropatelar medial com tendão patelar. Mínimo de dois anos de seguimento. *Rev Bras Ortop*. 2011;46(6):675-83.
29. Gonçalves MJB, Carvalho LH Jr, Soares LFM, Gonçalves TJ, Santos RL, Pereira ML. Reconstrução do ligamento patelofemoral medial para tratamento da luxação recidivante da patela. *Rev Bras Ortop*. 2011;46(2):160-4.