



## Artigo Original

# Reconstrução do ligamento patelofemoral medial e ligamento patelotibial medial em crianças<sup>☆</sup>



David Sadigursky<sup>a,\*</sup>, Lucas Cortizo Garcia<sup>a</sup>, Maurício Armede<sup>a</sup>,  
Lucas Rodrigues de Oliveira<sup>b</sup>, Rogério Jamil Fernandes Carneiro<sup>a</sup>  
e Paulo Oliveira Colavolpe<sup>a</sup>

<sup>a</sup> Clínica Ortopédica Traumatológica, Centro de Estudos em Ortopedia e Traumatologia, Salvador, BA, Brasil

<sup>b</sup> Faculdade de Tecnologia e Ciências (FTC), Departamento de Ortopedia e Traumatologia, Salvador, BA, Brasil

## INFORMAÇÕES SOBRE O ARTIGO

Histórico do artigo:

Recebido em 25 de junho de 2016

Aceito em 4 de agosto de 2016

On-line em 21 de janeiro de 2017

Palavras-chave:

Luxação patelar

Instabilidade articular

Patela

Procedimentos ortopédicos

## RESUMO

**Objetivo:** Avaliar a reconstrução do ligamento patelofemoral medial associado ao ligamento patelotibial medial em pacientes com esqueleto imaturo.

**Método:** Estudo de série de casos em pacientes com instabilidade da patela com fise aberta. Foram avaliados sete pacientes, quatro do sexo masculino e três do feminino, operados pela técnica proposta. Foram incluídos pacientes com esqueleto imaturo com luxação da patela acima de dois episódios com queixas de instabilidade. Nenhum paciente foi submetido a tratamento adicional. A distância da TA-GT (tuberosidade anterior da tíbia ao sulco da tróclea) foi medida em todos os pacientes. No exame físico, foram avaliados os sinais do J invertido, sinal da apreensão e amplitude de movimento, como parâmetros pré- e pós-operatórios de 12 meses, além dos escores de Kujala e Tegner Lysholm. Os resultados foram calculados pelo teste dos sinais de Wilcoxon.

**Resultados:** A média de idade dos pacientes foi de 11,28 em ambos os gêneros. Na comparação dos dados do período pré- e pós-operatório, o sinal do J invertido estava presente em seis (85,7%) pacientes vs. um (14,3%) no pós-operatório. O sinal da apreensão estava ausente em 100% dos casos no pós-operatório. A amplitude de movimento foi de 117,85 ± 8,09 vs. 148,57 ± 3,77. O escore de Kujala foi de 42,57 ± 8,9 vs. 88,57 ± 5,09 e no escore de Lysholm foram classificados como excelentes ou bons 28,6% e 71,4% respectivamente.

**Conclusão:** A reconstrução do ligamento patelofemoral medial combinada com o ligamento patelotibial medial, em pacientes esqueléticamente imaturos na presença de fatores predisponentes, apresenta resultados satisfatórios, sem episódios de recidiva ou de subluxação residual, devendo ser considerada como uma opção de tratamento a partir destes resultados preliminares.

© 2016 Sociedade Brasileira de Ortopedia e Traumatologia. Publicado por Elsevier Editora Ltda. Este é um artigo Open Access sob uma licença CC BY-NC-ND (<http://creativecommons.org/licenses/by-nc-nd/4.0/>).

<sup>☆</sup> Trabalho desenvolvido na Clínica Ortopédica Traumatológica, Centro de Estudos em Ortopedia e Traumatologia, Salvador, BA, Brasil.

\* Autor para correspondência.

E-mail: [davidsad@gmail.com](mailto:davidsad@gmail.com) (D. Sadigursky).

<http://dx.doi.org/10.1016/j.rbo.2016.08.014>

0102-3616/© 2016 Sociedade Brasileira de Ortopedia e Traumatologia. Publicado por Elsevier Editora Ltda. Este é um artigo Open Access sob uma licença CC BY-NC-ND (<http://creativecommons.org/licenses/by-nc-nd/4.0/>).

## Medial patellofemoral ligament and medial patellotibial ligament reconstruction in children: preliminary results

### A B S T R A C T

#### Keywords:

Patellar dislocation  
Joint instability  
Patella  
Orthopedic procedures

**Objective:** The aim of this study was to evaluate the reconstruction of the medial patellofemoral ligament associated with the medial patellotibial ligament in skeletally immature patients.

**Method:** This is a case series study in patients with patellar instability with open physis. In total, seven patients were evaluated: four males and three females were operated using the proposed technique. Patients with open physis who had more than two episodes of recurring patellar dislocation were included. No patients underwent additional procedures. The distance from the anterior tibial tuberosity to the trochlea groove (TT-TG) was measured in all patients. On physical examination, the inverted J-sign, the apprehension sign, and the knee range of motion parameters were used in the pre- and post-operative period. In addition, the Kujala and Lysholm scores were applied before and 12 months after surgery. The results were analyzed with the Wilcoxon Test.

**Results:** The mean age of the patients was 11.28 in both genders. Comparing the data of the pre- and post-operative period, the inverted J-sign was present in six patients (85.7%) vs. absent in one (14.3%). The apprehension sign was absent in cases in the postoperative period; the range of motion was  $117.85 \pm 8.09$  vs.  $148.57 \pm 3.77$ . The Kujala score was  $42.57 \pm 8.9$  vs.  $88.57 \pm 5.09$  and the Lysholm scores were classified as excellent or good in 28.6% and 71.4%, respectively.

**Conclusion:** The combined reconstruction of the medial patellofemoral ligament combined with the medial patellotibial ligament in skeletally immature patients with predisposing factors, presents satisfactory results without episodes of recurrence or residual subluxation; according to these preliminary results, it should be considered as a treatment option.

© 2016 Sociedade Brasileira de Ortopedia e Traumatologia. Published by Elsevier Editora Ltda. This is an open access article under the CC BY-NC-ND license (<http://creativecommons.org/licenses/by-nc-nd/4.0/>).

## Introdução

A instabilidade patelofemoral na criança é uma patologia frequente no ambulatório de ortopedia. Na década de 1990, a sua correção ganhou popularidade e tem conquistado a atenção dos cirurgiões ortopedistas ao redor do mundo.<sup>1</sup>

Estudos anatômicos e biomecânicos têm demonstrado que o ligamento patelofemoral medial (LPFM) é o principal restritor à translação lateral da patela.<sup>2</sup>

Inúmeras técnicas cirúrgicas foram descritas na literatura para a reconstrução do LPFM, com resultados clínicos favoráveis.<sup>3</sup> Além do LPFM, os ligamentos que contribuem para a restrição medial da patela são o ligamento patelotibial medial e o patelomeniscal medial.<sup>2</sup> Esses últimos contribuem para a restrição da patela em ângulos acima de 30° de flexão do joelho. Philippot et al.<sup>2</sup> demonstraram que a contribuição do LPTM aumenta de 26% em extensão para 46% em 90° de flexão. Além de contribuir contra a luxação da patela, o LPTM influencia nos movimentos de inclinação e rotação. Com isso, a reconstrução do LPTM combinada com o LPFM se faz importante para manter a cinemática normal da articulação patelofemoral em todo o arco de movimento.<sup>4</sup>

Conforme a publicação do grupo de cirurgia do joelho da Universidade de São Paulo (IOT HC-FM-USP), a reconstrução combinada com um estabilizador secundário (LPTM ou LPMM) poderia diminuir o estresse no LPFM.<sup>4</sup>

Giordano et al.<sup>5</sup> demonstraram a técnica de reconstrução combinada do LPFM e LPTM, utilizando os tendões semitendíneo e grácil, com a passagem do enxerto por túnel ósseo longitudinal na patela e fixação no fêmur com âncoras metálicas. A técnica foi indicada para pacientes com imaturidade esquelética, patela alta, displasia troclear, aumento da TA-GT e hiperfrouxidão ligamentar.<sup>5</sup>

Os autores desenvolveram a variação da técnica previamente publicada por Giordano et al.,<sup>5</sup> utilizando apenas o tendão semitendíneo. A fixação do enxerto na tíbia, patela e fêmur, foi realizada através de âncoras metálicas em seus respectivos pontos anatômicos, sob auxílio de radioescopia e sem a confecção de túneis ósseos, como descrito em outros trabalhos prévios.<sup>6-10</sup>

O objetivo deste estudo foi apresentar os resultados preliminares da reconstrução do LPFM e LPTM em crianças com instabilidade patelofemoral com esqueleto imaturo, através da fixação por âncoras e utilização do tendão semitendíneo como enxerto.

## Método

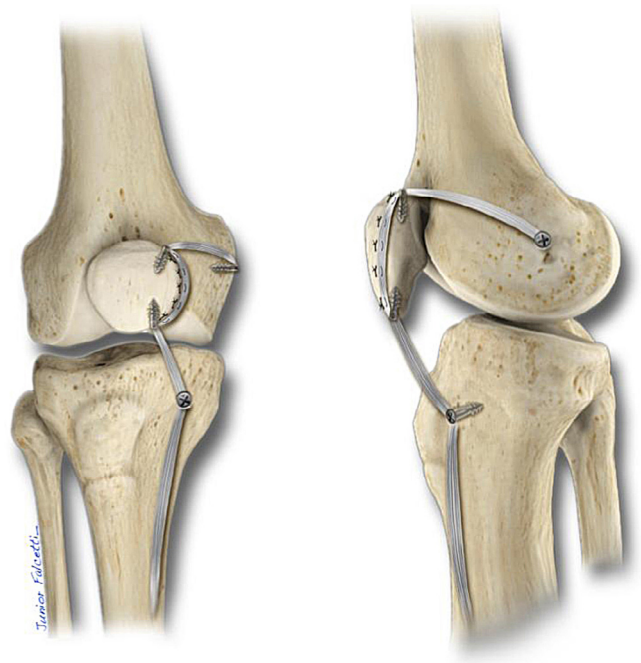
Estudo de série de casos de pacientes com diagnóstico de instabilidade da patela com imaturidade esquelética. O trabalho foi aprovado pelo comitê de Ética em Pesquisa da Plataforma Brasil e da instituição. Foram avaliados sete pacientes, no pré e pós-operatório após 12 meses, quatro do sexo mas-

culino e três do sexo feminino, com média de 11,28 anos em ambos os gêneros. Analisaram-se somente pacientes com esqueleto imaturo com diagnóstico de instabilidade patelofemoral, que apresentavam acima de dois episódios de luxação da patela com queixas de instabilidade nas atividades diárias, e exame de ressonância magnética (RM) demonstrando rotura extensa do retináculo medial. Foram excluídos os pacientes com doenças congênitas; lesões osteocondrais na patela; indicação de medialização da tuberosidade anterior da tibia (TAT); maturidade esquelética; artrite inflamatória ou pós-traumática e com presença de lesões osteocondrais na patela ou tróclea. Nenhum paciente foi submetido a tratamento adicional: liberação do retináculo lateral, trocleeplastia ou osteotomias. Todos os pacientes foram submetidos a investigação por anamnese, exame físico, avaliação radiográfica, RM e tomografia computadorizada (TC), no período pré-operatório. A altura da patela foi medida pelo índice de Caton-Deschamps, a displasia da tróclea avaliada através da classificação de Dejour<sup>11</sup> e a distância da TA-GT pelo exame de TC, que foi medida em todos os pacientes. No exame físico, foram avaliados o sinal do J invertido, teste da apreensão e a amplitude de movimento do joelho, além dos escores funcionais de Kujala<sup>12</sup> e Lysholm,<sup>13</sup> no período pré e pós-operatório em todos os pacientes.

### Técnica cirúrgica

A técnica cirúrgica é feita com três pequenas incisões, conforme Giodano *et al.*<sup>5</sup> A primeira incisão é feita na região proximal e medial para a tuberosidade anterior da tibia para identificar a inserção do tendão semitendíneo, que é identificado e dividido a partir da junção musculotendinosa, preservando a sua inserção. O enxerto deve ter pelo menos 12-13 cm de comprimento. Uma segunda incisão é feita no bordo medial da patela, local para fixação do enxerto, no terço distal e proximal. A terceira incisão na região entre o tubérculo adutor e o epicôndilo medial, com auxílio da radioescopia.

Após a preparação do enxerto com a sutura em sua extremidade livre, uma âncora metálica é inserida na tibia, proximal à linha fisária, entre o bordo medial do L. patelar e o L. colateral medial superficial, formando um ângulo de 20° com o L. patelar. O enxerto em seguida é transferido percutaneamente para a incisão distal do bordo medial da patela, que é fixado com uma âncora metálica a 90° de flexão do joelho com tensão semelhante à identificada no L. patelar, conforme Hinckel *et al.*,<sup>6</sup> reconstruindo o LPTM. Uma terceira âncora é posicionada na patela, no ponto entre o terço médio e proximal da patela em seu bordo medial, fixando o enxerto no perióstio ao longo da patela. Em seguida o enxerto é passado para o fêmur através da segunda camada do retináculo medial da patela, posicionando a quarta âncora na região distal à fise, com o auxílio da radioscopia, conforme o ponto anatômico descrito no estudo de Schottle *et al.*,<sup>14</sup> entre 5 mm e 6,4 mm distal à fise.<sup>7,14</sup> Antes da introdução da âncora, o posicionamento deve ser confirmado nos dois planos radioscópicos, frente e perfil verdadeiro, além do reconhecimento anatômico. O enxerto em seguida é fixado com o joelho entre 45° e 60° de flexão sem tensão excessiva, reconstruindo o LPFM.<sup>15</sup> A patela é testada durante a flexoextensão, observando o seu percurso



**Figura 1 – Ilustração da técnica de reconstrução do ligamento patelofemoral medial e patelotibial medial com tendão semitendíneo e fixação com âncoras metálicas.**

mediolateral, que deverá permitir a mobilidade entre 25% e 50% da patela, sem deslocamento lateral (fig. 1).

No término da cirurgia o paciente permanece com um imobilizador removível durante duas semanas, a fisioterapia é iniciada no segundo dia de pós-operatório com exercícios isométricos para o quadríceps. A marcha é permitida conforme tolerada até a retirada do imobilizador.

### Resultados

A tabela 1 descreve a amostra quanto a idade, gênero e joelho acometido. No total, sete joelhos foram operados (nenhum caso bilateral), o esquerdo foi o mais frequente (57,1%). A média de idade foi de 11,28 anos com desvio-padrão de 1,49. O gênero mais frequente foi o masculino (57,1%). Nenhum paciente apresentou recidiva após um ano.

**Tabela 1 – Descrição da amostra**

Variável	n = 7 (%)	Média ± DP (min-máx)
Idade (anos)		11,28 ± 1,49 (9-13)
Gênero		
Masculino	4 (57,1)	
Feminino	3 (42,9)	
Joelho acometido		
Direito	3 (42,9)	
Esquerdo	4 (57,1)	
Bilateral	0	
Recidiva em um ano		
Presente	0	
Ausente	7 (100)	

**Tabela 2 – Fatores predisponentes primários da instabilidade femoropatelar**

Variável	N (%)
Altura da patela: Caton-Deschamps (média ± DP)	1,27 ± 0,7
≤ 1,2	3 (42,9)
≥ 1,3 (patela alta)	4 (57,1)
Displasia troclear	
Ausente	2 (28,6)
Tipo A	3 (42,9)
Tipo B	0
Tipo C	2 (28,6)
Distância da TA-GT (média ± DP)	21,71 ± 1,38
≤ 15 mm	0
≥ 16 mm	7 (100)

A [tabela 2](#) relaciona os fatores predisponentes primários da instabilidade patelofemoral estudados. A altura da patela, medida pelo método de Caton-Deschamps, teve como média 1,27 com desvio-padrão de 0,07. A displasia troclear estava ausente em dois casos, a do tipo C em dois casos e a do tipo A estava em dois casos e foi a mais frequente (42,9%). Em nenhum paciente com displasia troclear foi encontrado o esporão supratroclear acima de 5 mm. A TA-GT esteve acima de 15 mm em 100% dos pacientes.

No exame físico, evidenciado na [tabela 3](#), o sinal do J invertido esteve presente em seis pacientes no pré-operatório

**Tabela 5 – Frequência de pacientes categorizados segundo o escore de Lysholm**

Escore	Excelente (%)	Bom (%)	Regular (%)	Ruim (%)
Pré-operatório	0	0	0	7 (100)
Pós-operatório	2 (28,6)	5 (71,4)	0	0

(85,7%) e no pós-operatório se manteve presente em apenas um (14,3%). O sinal da apreensão estava presente em todos os pacientes no pré-operatório e se tornou ausente em todos os casos. A amplitude do movimento, descrita na [tabela 4](#), apresentou média de 117,85 ± 8,09 graus no pré-operatório e 148,57 ± 3,77 no pós-cirúrgico.

O escore de Kujala ([tabela 4](#)) aplicado nos pacientes, teve média no pré-operatório de 42,57 ± 8,9 e no pós de 88,57 ± 5,09. Assim, foi aplicado o teste dos sinais de Wilcoxon com valor de *p* de 0,017 (0,009-0,019) demonstrando diferença significativa. Na [tabela 4](#) estão o escore de Lysholm com seus valores contínuos. A média dos valores no pré-operatório foi de 33,71 ± 9,6 e no pós-operatório de 87,71 ± 5,7. Dessa maneira, foi aplicado o teste dos sinais de Wilcoxon que mostrou significância estatística com valor de *p* de 0,015 (0,013-0,017). A análise através do escore de Lysholm, [tabela 5](#), mostrou que no pré-operatório todos os sete casos foram categorizados como ruim e no pós-operatório dois casos foram excelentes e cinco bons, após 12 meses.

**Tabela 3 – Achados no exame físico**

Variável	N pré-operatório (%)	N pós-operatório (%)
Sinal do J invertido		
Presente	6 (85,7)	1 (14,3)
Ausente	1 (14,3)	6 (85,7)
Sinal da apreensão		
Presente	7 (100)	0
Ausente	0	7 (100)
Amplitude do movimento (média ± desvio-padrão; min-máx)	117,85 ± 8,09; 110-130	148,57 ± 3,77; 145-155

**Tabela 4 – Escore de Kujala e Lysholm no pré e pós-operatórios**

Variável	Pré-operatório média ± DP (mín-máx)	Pós-operatório média ± DP (mín-máx)	<i>p</i> <sup>a</sup> (IC 95%)
Kujala - Geral	42,57 ± 8,9 (34-54)	88,57 ± 5,09 (82-98)	0,017 (0,009-0,019)
Lysholm - Geral	33,71 ± 9,6 (22-50)	87,71 ± 5,70 (84-96)	0,015 (0,013-0,017)
Gênero (Kujala)			
Masculino	40,66 ± 9,86 (34-52)	87,00 ± 4,35 (82-90)	
Feminino	44,00 ± 9,38 (36-54)	89,75 ± 5,9 (84-98)	
Gênero (Lysholm)			
Masculino	32,00 ± 8,66 (22-37)	88,00 ± 6,92 (84-96)	
Feminino	35,00 ± 11,48 (22-50)	87,50 ± 5,74 (84-96)	
Joelho acometido (Kujala)			
Direito	40,00 ± 8,71 (34-50)	89,66 ± 8,02 (82-98)	
Esquerdo	44,50 ± 9,84 (36-54)	87,75 ± 2,63 (84-90)	
Joelho acometido (Lysholm)			
Direito	36,33 ± 14,01 (22-50)	92,00 ± 6,92 (84-96)	
Esquerdo	31,75 ± 6,65 (22-37)	84,50 ± 1,00 (84-86)	

<sup>a</sup> Teste dos sinais de Wilcoxon com significância estatística se *p* menor do que 0,05.



## Discussão

O intuito deste artigo foi apresentar uma nova opção de técnica e seus resultados preliminares. A técnica apresentada nesta série apresentou resultados satisfatórios, demonstrando a possibilidade da reconstrução ligamentar combinada do LPFM com o LPTM, em paciente com imaturidade esquelética e presença de fatores de risco anatômicos, como hiperfrouxidão ligamentar generalizada, hiperextensão do joelho, instabilidade em flexão e subluxação da patela em extensão com a contração do quadríceps. Com a reconstrução combinada, foi possível estabilizar a patela sem outros procedimentos associados, como osteotomia de medialização da TAT ou trocleoplastia.

Em pacientes esqueleticamente imaturos, procedimentos que preservam a fise são recomendados.<sup>5,16,17</sup> Neste estudo, foi feito o controle radiológico para avaliar o posicionamento adequado do enxerto, no intuito de preservar a cartilagem de crescimento, associado ao reconhecimento da anatomia, evitando erros de posicionamento que podem ocorrer pela interpretação inadequada da radioescopia, conforme Burrus et al.<sup>18</sup>

Na tíbia, a fixação do enxerto na epífise proximal em vez da metáfise proximal evita o risco de migração distal da inserção do enxerto com o crescimento, o que poderia provocar uma mudança na tensão e função do ligamento.<sup>6</sup>

O uso da radioscopia nos pacientes esqueleticamente imaturos é imprescindível. A fixação do enxerto em relação à fise distal do fêmur permanece controverso devido à publicação de Shea et al.,<sup>19</sup> que demonstrou que o ponto de fixação no fêmur deveria ser proximal à fise. No entanto, fixamos o enxerto distal à fise, de forma ligeiramente oblíqua, para que não ocorra o risco de perfuração da fise. Acreditamos que a fixação distal à fise seja mais reprodutível com o uso da radioscopia, estando em conformidade com alguns autores, como Kepler et al.,<sup>20</sup> Ladd et al.<sup>21</sup> e Parikh et al.<sup>3</sup> Quando a fixação é posicionada muito distal à fise, existe a possibilidade do hipertensionamento da articulação patelofemoral em extensão, o que pode ser corrigido se movermos o ponto de fixação anteriormente ao quanto de distância que for distalizada.<sup>3</sup>

A reconstrução do LPFM combinada com o LPTM medial com o uso de tendões flexores como enxerto, tem demonstrado resultados satisfatórios na literatura, assim como se pode observar com a técnica apresentada.<sup>22</sup> Utilizamos o T. semitendíneo único como enxerto, devido ao seu maior comprimento, sendo possível preservar a sua inserção tibial conforme Giordano et al.<sup>5</sup> A diferença da nossa proposta é a não confecção de túneis ósseos na patela, com a fixação feita através de âncoras metálicas.

Kang et al.<sup>10</sup> demonstraram a eficácia do uso de âncoras metálicas para a reconstrução das duas bandas do LPFM, não foram evidenciadas falhas na reconstrução ou recidivas. Os pontos de inserção são identificados com auxílio de radioscopia, com pequenas incisões e com tensionamento adequado do LPTM, que deve ser fixado em 90° de flexão do joelho com tensão semelhante ao L. patelar identificada pelo tato.<sup>4</sup> Deve-se evitar o hipertensionamento do LPFM, o que poderia provocar a subluxação medial patela baixa e hiperpressão medial da articulação patelofemoral.<sup>2</sup>

Entre os pacientes do estudo, todos apresentaram a TA-GT acima de 15 mm, avaliada pelo exame de TC, demonstrando que a técnica combinada foi adequada para a estabilização da patela, nesta série de casos, mesmo diante desse fator predisponente. Não foram encontradas limitações funcionais ou da amplitude de movimento.

Após a reconstrução do LPFM, uma grande parte dos casos podem apresentar a persistência do sinal do J invertido ou a subluxação residual da patela em extensão, encontrada em 33% dos pacientes conforme Shah et al.<sup>23</sup> O sinal do J invertido se mostrou ausente em 85,7% dos casos no período pós-operatório e o teste da apreensão negativo em 100% dos casos, diferentemente dos resultados encontrados por Hinckel et al.,<sup>4</sup> que encontraram a persistência do sinal do J invertido. Essa diferença ocorreu possivelmente pela menor quantidade de casos com displasia troclear nesta série. Nenhum paciente apresentou esporão troclear acima de 5 mm ou displasia tipo D, que seria um parâmetro de provável causa da subluxação quando não feitos procedimentos associados, como a trocleoplastia.<sup>24</sup>

No pré-operatório todos os sete pacientes foram categorizados como ruim pelo escore de Lysholm<sup>13</sup> e no pós-operatório encontramos dois casos considerados excelentes e cinco casos como bons, o que demonstra a eficácia da técnica para melhoria da função, assim como se pode constatar em estudos semelhantes com técnicas que combinam a reconstrução do LPFM e LPTM nesse grupo de pacientes esqueleticamente imaturos.<sup>5,9,22,25</sup>

O procedimento apresentado permitiu a confecção de incisões pequenas que podem ser consideradas como cosméticas. Para pacientes do sexo feminino e jovens, o aspecto cosmético parece ter um impacto significativo. Além disso, a estabilização da patela é possível com uma mínima exposição de partes moles, podendo ser considerada como uma das possibilidades cirúrgicas entre as inúmeras técnicas apresentadas na literatura. No entanto, esse procedimento deve ser revisado após a maturidade esquelética, tendo em vista a possível necessidade de procedimento adicionais, como osteotomia da TAT, osteotomia para correções de desvios angulares do membro inferior ou trocleoplastia conforme as suas indicações.<sup>6</sup>

Os pacientes precisam ser orientados quanto à necessidade do acompanhamento com o médico ortopedista, que deverá realizar a revisão do exame físico, além do estudo de imagens direcionadas para a investigação da articulação patelofemoral.

Como limitação do estudo, a amostra foi escolhida por conveniência, por serem pacientes atendidos no hospital. Este estudo deve ser considerado como preliminar, estando em seguimento, tendo em vista os resultados encontrados nesta série inicial. Incluímos os testes de Kujala e Lysholm, após o período de reabilitação, porém a recidiva da luxação pode ocorrer após esse período, sendo necessário um seguimento maior para uma melhor avaliação com a comparação dos resultados encontrados.

## Conclusão

A reconstrução combinada do ligamento patelofemoral medial, com o ligamento patelotibial medial, em pacientes

com imaturidade esquelética com fatores predisponentes, apresenta resultados satisfatórios, sem episódios de recidiva ou subluxação residual, podendo ser considerada como uma opção de tratamento, a partir destes resultados preliminares.

### Conflitos de interesse

Os autores declaram não haver conflitos de interesse.

### REFERÊNCIAS

- Weeks KD, Fabricant PD, Ladenhauf HN, Green DW. Surgical options for patellar stabilization in the skeletally immature patient. *Sports Med Arthrosc Rev.* 2012;20(3):194-202.
- Philippot R, Boyer B, Testa R, Farizon F, Moyon B. The role of the medial ligamentous structures on patellar tracking during knee flexion. *Knee Surg Sports Traumatol Arthrosc Off J ESSKA.* 2012;20(2):331-6.
- Parikh SN, Nathan ST, Wall EJ, Eismann EA. Complications of medial patellofemoral ligament reconstruction in young patients. *Am J Sports Med.* 2013;41(5):1030-8.
- Hinckel BB, Gobbi RG, Bonadio MB, Demange MK, Pécora JR, Camanho GL. Reconstrução do ligamento patelofemoral medial com tendão quadrícipital combinada com patelotibial medial com tendão patelar: experiência inicial. *Rev Bras Ortop.* 2016;51(1):75-82.
- Giordano M, Falciglia F, Aulisa AG, Guzzanti V. Patellar dislocation in skeletally immature patients: semitendinosus and gracilis augmentation for combined medial patellofemoral and medial patellofemoral ligament reconstruction. *Knee Surg Sports Traumatol Arthrosc.* 2012;20(8):1594-8.
- Hinckel BB, Gobbi RG, Demange MK, Bonadio MB, Pécora JR, Camanho GL. Combined reconstruction of the medial patellofemoral ligament with quadriceps tendon and the medial patellofemoral ligament with patellar tendon. *Arthrosc Tech.* 2016;5(1):e79-84.
- Nelitz M, Dreyhaupt J, Reichel H, Woelfle J, Lippacher S. Anatomic reconstruction of the medial patellofemoral ligament in children and adolescents with open growth plates: surgical technique and clinical outcome. *Am J Sports Med.* 2013;41(1):58-63.
- Niedzielski KR, Malecki K, Flont P, Fabis J. The results of an extensive soft-tissue procedure in the treatment of obligatory patellar dislocation in children with ligamentous laxity. *Bone Joint J.* 2015;97-B(1):129-33.
- Sobhy MH, Mahran MA, Kamel EM. Midterm results of combined patellofemoral and patellofemoral ligaments reconstruction in recurrent patellar dislocation. *Eur J Orthop Surg Traumatol.* 2013;23(4):465-70.
- Song SY, Kim IS, Chang HG, Shin J-H, Kim HJ, Seo YJ. Anatomic medial patellofemoral ligament reconstruction using patellar suture anchor fixation for recurrent patellar instability. *Knee Surg Sports Traumatol Arthrosc.* 2014;22(10):2431-7.
- Dejour H, Walch G, Nove-Josserand L, Guier C. Factors of patellar instability: an anatomic radiographic study. *Knee Surg Sports Traumatol Arthrosc.* 1994;2(1):19-26.
- Kujala UM, Jaakkola LH, Koskinen SK, Taimela S, Hurme M, Nelimarkka O. Scoring of patellofemoral disorders. *Arthroscopy.* 1993;9(2):159-63.
- Tegner Y, Lysholm J. Rating systems in the evaluation of knee ligament injuries. *Clin Orthop Relat Res.* 1985;198:43-9.
- Schöttle PB, Schmeling A, Rosenstiel N, Weiler A. Radiographic landmarks for femoral tunnel placement in medial patellofemoral ligament reconstruction. *Am J Sports Med.* 2007;35(5):801-4.
- Sadigursky D, Gobbi RG, Pereira CAM, Pécora JR, Camanho GL. Método de ensaio biomecânico para análise da isometricidade na reconstrução do ligamento patelofemoral medial. *Rev Bras Ortop.* 2012;47(5):598-605.
- Baker RH, Carroll N, Dewar FP, Hall JE. The semitendinosus tenodesis for recurrent dislocation of the patella. *J Bone Joint Surg Br.* 1972;54(1):103-9.
- Grannatt K, Heyworth BE, Ogunwole O, Micheli LJ, Kocher MS. Galeazzi semitendinosus tenodesis for patellofemoral instability in skeletally immature patients. *J Pediatr Orthop.* 2012;32(6):621-5.
- Burrus MT, Werner BC, Conte EJ, Diduch DR. Troubleshooting the Femoral Attachment During Medial Patellofemoral Ligament Reconstruction. *Orthop J Sports Med.* 2015;3(1):2325967115569198.
- Shea KG, Polousky JD, Jacobs JC, Ganley TJ, Aoki SK, Grimm NL, et al. The relationship of the femoral physis and the medial patellofemoral ligament in children: a cadaveric study. *J Pediatr Orthop.* 2014;34(8):808-13.
- Kepler CK, Bogner EA, Hammoud S, Malcolmson G, Potter HG, Green DW. Zone of injury of the medial patellofemoral ligament after acute patellar dislocation in children and adolescents. *Am J Sports Med.* 2011;39(7):1444-9.
- Ladd PE, Laor T, Emery KH, Salisbury SR, Parikh SN. Medial collateral ligament of the knee on magnetic resonance imaging: does the site of the femoral origin change at different patient ages in children and young adults? *J Pediatr Orthop.* 2010;30(3):224-30.
- Brown GD, Ahmad CS. Combined medial patellofemoral ligament and medial patellofemoral ligament reconstruction in skeletally immature patients. *J Knee Surg.* 2008;21(4):328-32.
- Shah JN, Howard JS, Flanigan DC, Brophy RH, Carey JL, Lattermann C. A systematic review of complications and failures associated with medial patellofemoral ligament reconstruction for recurrent patellar dislocation. *Am J Sports Med.* 2012;40(8):1916-23.
- Duncan ST, Noehren BS, Lattermann C. The role of trochleoplasty in patellofemoral instability. *Sports Med Arthrosc Rev.* 2012;20(3):171-80.
- Ebied AM, El-Kholy W. Reconstruction of the medial patello-femoral and patello-tibial ligaments for treatment of patellar instability. *Knee Surg Sports Traumatol Arthrosc.* 2012;20(5):926-32.