





Acesso intrapélvico de Stoppa proporciona bons resultados clínicos funcionais: Estudo prospectivo com seguimento mínimo de um ano e comparação com a literatura

Stoppa Intrapelvic Approach Provides Good Functional Clinical Outcomes: Prospective Study with a Minimum Follow-up of One Year and Comparison with the Literature

Gabriel Canto Tomazini¹ Christiano Saliba Uliana¹ Marcelo Abagge¹
Henrique Reveilleau Fiorentin¹ Aramis Orlando Azevedo¹

¹ Departamento de Ortopedia e Traumatologia, Hospital do Trabalhador, Universidade Federal do Paraná, Curitiba, PR, Brasil

Rev Bras Ortop 2024;59(3):e443–e448.

Endereço para correspondência Gabriel Canto Tomazini, Médico, Departamento de Ortopedia e Traumatologia, Hospital do Trabalhador, Universidade Federal do Paraná, Rua Itupava 1767, CEP 80040-455, Curitiba, Paraná, Brasil (e-mail: gabrieltomazini@yahoo.com.br).

Resumo

Objetivo Descrever os resultados clínicos e radiográficos de uma coorte de pacientes com fraturas de acetábulo tratados com o acesso de Stoppa modificado.

Métodos Foi realizada uma análise prospectiva de pacientes adultos com fraturas de acetábulo tratados pela via de Stoppa modificada de junho de 2020 a junho de 2021 e com seguimento mínimo de 12 meses. Foram analisados dados demográficos, epidemiológicos e perioperatórios, e resultados radiográficos e funcionais pós-operatórios.

Resultados Foram estudados 15 casos, sendo 14 homens (93,3%) e 1 mulher (6,67%). Na avaliação tomográfica pós-operatória, redução anatômica foi observada em 50% dos casos, imperfeita, em 13,6%, e ruim, em 36,4%.

Nos escores funcionais, encontramos uma variação de 56 a 100, com média de 92,5 no Harris Hip Score. No Majeed Pelvic Score, o resultado funcional foi excelente em 36,5% dos casos, bom, em 40,6%, moderado, em 18,7%, e ruim, em 4,2%.

Conclusão O estudo da série de casos demonstrou relevância estatística positiva entre a qualidade da redução e os desfechos funcionais, assim como entre o tempo até a cirurgia e a qualidade da redução. Os resultados funcionais no seguimento de um ano demonstram que o uso dessa via pode ser uma excelente alternativa para as fraturas anteriores do acetábulo.

Palavras-chave

- ▶ abordagem pélvica
- ▶ acetábulo
- ▶ fixação de fratura
- ▶ Stoppa

Trabalho desenvolvido no Departamento de Ortopedia e Traumatologia, Hospital do Trabalhador, Universidade Federal do Paraná, Curitiba, PR, Brasil.

recebido
29 de setembro de 2022
aceito, após revisão
18 de janeiro de 2023

DOI <https://doi.org/10.1055/s-0044-1785506>.
ISSN 0102-3616.

© 2024. The Author(s).

This is an open access article published by Thieme under the terms of the Creative Commons Attribution 4.0 International License, permitting copying and reproduction so long as the original work is given appropriate credit (<https://creativecommons.org/licenses/by/4.0/>).
Thieme Revinter Publicações Ltda., Rua do Matoso 170, Rio de Janeiro, RJ, CEP 20270-135, Brazil

Abstract

Objective To describe the clinical and radiographic outcomes of a cohort of patients with acetabular fractures treated with the modified Stoppa approach.

Methods We conducted a prospective analysis of adult patients with acetabular fractures treated using the modified Stoppa approach from June 2020 to June 2021, with a minimum follow-up period of 12 months. The analysis included demographic, epidemiological, and perioperative data, as well as postoperative radiographic and functional outcomes.

Results The study included 15 cases, with 14 men (93.3%) and 1 woman (6.67%). A postoperative tomographic evaluation revealed an anatomical reduction in 50%, an imperfect reduction in 13.6%, and a poor reduction in 36.4% of the subjects. Regarding the functional scores, the Harris Hip Score ranged from 56 to 100, with a mean value of 92.5. The Majeed Pelvic Score classified the functional outcome as excellent in 36.5%, good in 40.6%, moderate in 18.7%, and poor in 4.2% of the cases.

Conclusion The present case series study demonstrated positive statistical relevance between reduction quality and functional outcomes and between the time until surgery and the reduction quality. The functional outcomes at a one-year of follow-up demonstrate that this approach can be an excellent alternative for anterior acetabulum fractures.

Keywords

- ▶ acetabulum
- ▶ fracture fixation
- ▶ pelvis approach
- ▶ Stoppa

Introdução

Desde os trabalhos de Judet et al.¹ na década de 1960, com evidências reforçadas posteriormente por Letournel e Judet² e Matta,³ considera-se princípio fundamental do tratamento das fraturas de acetábulo sua redução anatômica com fixação estável, que apresenta resultados funcionais melhores no curto e longo prazos,^{1,3,4} sendo o padrão-ouro a redução aberta com fixação interna.^{5,6} O sucesso depende, em boa parte, da adequada exposição do foco da fratura^{7,8} para melhor redução e subsequente posicionamento dos materiais de síntese.

No estudo de alternativas de abordagens, Cole e Bolhofer⁹ e Hirvensalo et al.¹⁰ desenvolveram^{5,7,11,12} uma via intrapélvica que garante amplo acesso à pelve verdadeira.^{5,7-9,13} Após isso, os autores encontraram similaridades na via proposta por Stoppa et al.¹⁴ em 1984 para o manejo de hérnias inguinais complicadas.^{9,12} Assim, se permite a visualização direta do acetábulo, incluindo a lâmina quadrilátera,^{4-6,8} o corpo do púbis, o ramo superior, a raiz púbica, e do aspecto medial das colunas posterior e anterior da articulação sacroilíaca.^{5,7,8} Essa exposição também permite configurações de placa que não são possíveis nas abordagens tradicionais^{7,9} (como placa infrapectínea¹¹). Por outro lado, também apresenta riscos de complicações, como lesão do nervo obturador, da *corona mortis*, atrofia de reto abdominal e lesão peritoneal.^{4,7}

Atualmente, a via de Stoppa modificada pode ser uma alternativa para o manejo de fraturas anteriores do acetábulo. Mesmo com ampla visualização da pelve verdadeira, em 60% a 83%⁶ dos casos, pode ser necessária associação de outros acessos para a redução e a fixação adequadas de alguns tipos de fratura,^{6,7,12} como a janela lateral do acesso ilioinguinal^{6,7} ou a via de Kocher-Langenbeck.^{6,8}

O objetivo deste estudo é descrever os resultados clínicos e radiográficos de uma coorte de pacientes com fraturas de acetábulo tratados pelo acesso de Stoppa modificado.

Materiais e Métodos

O desenho deste estudo foi analisado e aprovado pelo Comitê de Ética em Pesquisa da instituição (CAAE: 52764821.4.0000.5225). Foi realizada uma análise prospectiva de dados de pacientes com fraturas de acetábulo submetidos à redução aberta e fixação interna (RAFI) pelo acesso de Stoppa modificado em hospital universitário de junho de 2020 a junho de 2021. Foram incluídos no estudo os pacientes maiores de 18 anos com acompanhamento mínimo de 12 meses após o tratamento cirúrgico. Foram excluídos casos de fraturas osteoporóticas/patológicas.

A abordagem de Stoppa modificada foi escolhida nos casos em que havia comprometimento da coluna anterior acetabular, tanto na forma isolada quanto nos padrões de fraturas combinadas. Assim, segundo a classificação de Letournel e Judet,² foram incluídas fraturas dos tipos: coluna anterior, transversa, coluna anterior com hemitransversa posterior, em T e dupla coluna. Nas fraturas transversas, o acesso anterior foi escolhido quando a coluna anterior apresentava maior desvio em relação ao desvio da coluna posterior.

Os dados coletados durante o estudo foram: gênero; idade; mecanismo do trauma; classificação pré-operatória conforme Letournel;¹⁵ qualidade da redução pós-operatória segundo os critérios de Matta³ (avaliada por dois médicos ortopedistas especialistas em quadril), por meio de radiografias e tomografias; dias entre internação e abordagem definitiva; tempo cirúrgico; perda sanguínea; necessidade de transfusão; outros acessos concomitantes; lesões associadas;

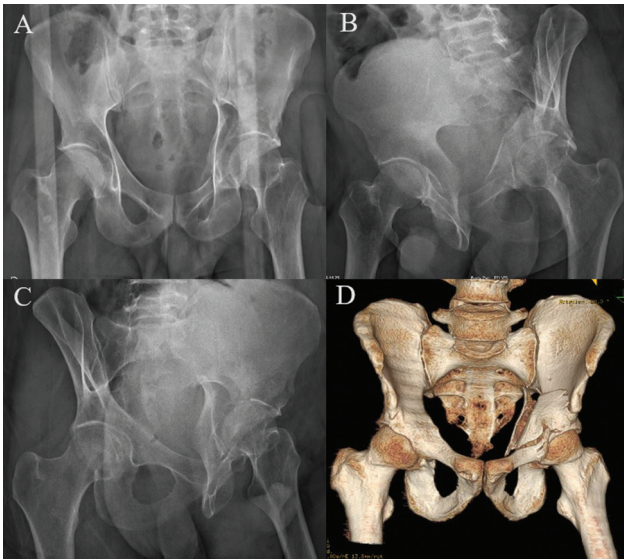


Fig. 1 (A): Radiografia em incidência anteroposterior (AP). (B) Radiografia em obturatriz. (C) Radiografia em alar. (D) Tomografia tridimensional (3D) que evidencia fratura em dupla coluna do acetábulo esquerdo.

e complicações peri e pós-operatórias. Para as análises, a classificação de Matta³ foi considerada categoricamente como: 1 (anatômica), 2 (imperfeita: 1 mm a 3mm) e 3 (ruim: maior do que 3 mm). Foram aplicados dois escores funcionais após um ano de acompanhamento ambulatorial: o Harris Hip Score (HHS) modificado e Majeed Pelvic Score (MPS).

A rotina de exames pré e pós-operatórios incluiu radiografias de pelve em incidência anteroposterior e nas incidências de Judet, e tomografia axial computadorizada de pelve com reconstrução tridimensional, além de exames laboratoriais (► Fig. 1). No centro cirúrgico, são sempre realizadas a tricotomia e a conferência das imagens com fluoroscopia em mesa radiotransparente, antes do início do procedimento, sendo preparado todo o membro inferior do lado acometido para ter mobilidade livre para flexão e tração, para auxiliar nas manobras de redução durante a cirurgia. O acesso de Stoppa modificado sempre foi o primeiro a ser realizado. Outros acessos eram realizados na sequência durante o procedimento conforme a necessidade e o planejamento pré-operatório (► Fig. 2).

A fisioterapia motora é iniciada precocemente com amplitude de movimento livre; o paciente então é orientado a realizar apenas carga proprioceptiva no membro acometido

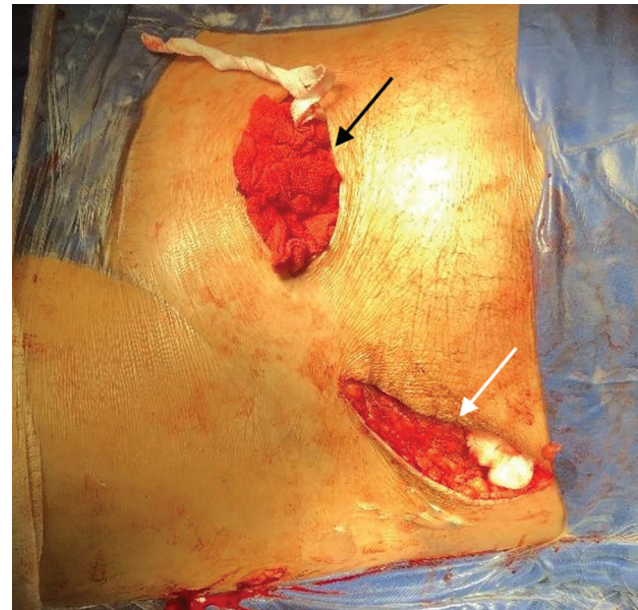


Fig. 2 Aspecto dos acessos utilizados. Seta preta: acesso de Stoppa modificado. Seta branca: janela lateral do ilioinguinal.

com o auxílio de andador. O retorno ambulatorial sequencial para a progressão da carga se deu com 2 semanas, 8 semanas, 4 meses, 6 meses e 1 ano de pós-operatório.

Os dados coletados foram tabulados e analisados estatisticamente utilizando coeficiente de correlação de Pearson para variáveis contínuas de distribuição normal (confirmadas pelo teste de Shapiro-Wilk; $p > 0,05$) e correlações de Tau de Kendall para as demais variáveis para inferências.

Resultados

No período analisado, após aplicados os critérios de inclusão e exclusão, foram estudados 15 casos, sendo 14 homens (93,3%) e 1 mulher (6,67%). Outros dados, como idade, tempo operatório e dias até a cirurgia estão contidos na ► Tabela 1, e a frequência de fraturas conforme classificação de Letournel e Judet,² na ► Fig. 3.

Na avaliação tomográfica pós-operatória, redução anatômica foi observada em 50% dos casos, imperfeita, em 13,6% e ruim, em 36,4%. Nos scores funcionais, encontramos uma variação de 56 a 100, com média de 92,5 no HHS. No MPS, o resultado funcional foi excelente em 36,5% dos casos, bom em 40,6%, moderado em 18,7% e ruim em 4,2%.

Tabela 1 Perfil dos casos

	Média	Desvio padrão	Mínimo	Máximo
Idade (anos)	35,4	±11,879	20	55
Tempo operatório (minutos)	221	±77,78	90	390
Dias até cirurgia	11,067	±8,093	4	33

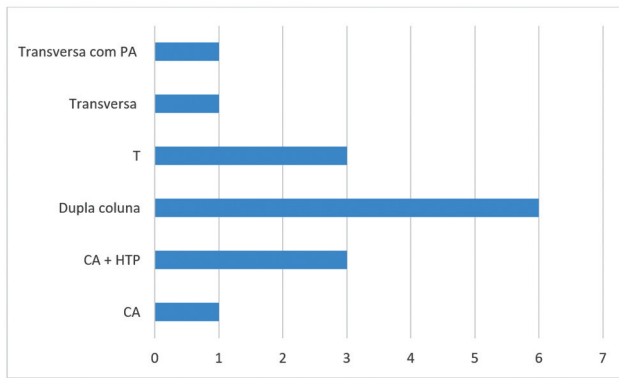


Fig. 3 Frequência das fraturas conforme Letournel.

A correlação do tempo entre internamento e cirurgia definitiva e a qualidade da redução foi estatisticamente significativa. O MPS e o HHS se correlacionaram positivamente com a qualidade da redução (► **Tabela 2**).

Entre os 15 casos, houve algumas complicações pós-operatórias: 4 praxias do nervo Obturador e 1 de nervo cutâneo lateral, que obtiveram resolução no seguimento; 4 infecções de sítio cirúrgico (das quais apenas 1 no acesso de Stoppa modificado, que complicou tardiamente com artrite séptica); 1 lesão de *corona mortis*, que necessitou de abordagem conjunta com a equipe de cirurgia vascular do serviço, no mesmo tempo operatório; e 1 caso de complicação tardia com hérnia incisional. A lesão do nervo obturador foi a complicação mais frequente apontada por Soni et al.,¹⁶ mas com resolução completa em 95% dos casos em 3 a 6 meses. Em relação às complicações tardias, a artrose foi a mais comum. Em nossa série, 27,7% dos pacientes apresentaram praxia do nervo obturador, todos com resolução completa no acompanhamento de 1 ano.

Ao todo, 13 dos 15 casos necessitaram do uso da janela lateral e 4, da via de Kocher-Langenbeck (sendo 3 associados à janela lateral). Em um dos casos, foi utilizada abordagem percutânea (► **Fig. 4**). A maioria dos estudos demonstraram o tratamento com acesso único de Stoppa em grande parte dos casos: no estudo de Guo et al.,⁸ em 59% dos pacientes, seguido de 40% de Stoppa mais acesso posterior de Kocher Langenbeck;

A média estimada de sangramento nos procedimentos foi de 1.411 mL (variação: 400 mL a 3.525 mL), valor próximo ao encontrado por Laflamme et al.,¹⁷ com 1.376 mL de média.

Tabela 2 Correlações de Kendall

	τ b de Kendall	p
Tempo até procedimento <i>versus</i> tempo operatório	0,311	0,126
Tempo operatório <i>versus</i> qualidade da redução	0,241	0,283
HHS <i>versus</i> MPS (1 ano)	0,404	0,036
Qualidade da redução <i>versus</i> HHS	-0,602	0,006
Qualidade da redução <i>versus</i> MPS	-0,577	0,006
Qualidade da redução <i>versus</i> tempo até o procedimento	0,544	0,007

Abreviaturas: HHS, Harris Hip Score; MPS, Majeed Pelvic Score.

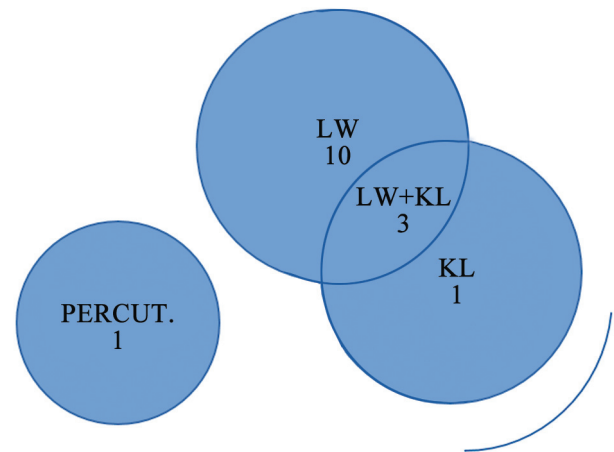


Fig. 4 Acessos associados.

Foi necessária hemotransfusão intraoperatória em seis casos e, somente em um, pós-operatória. Não houve complicações graves relacionadas à hemorragia na série de casos.

Por fim, houve oito casos de lesões associadas. Destas, três não foram ortopédicas: lesão de aorta, hematoma epidural e hemotórax hipertensivo. Lesões ortopédicas de membros superiores foram mais frequentes, e estiveram presentes em cinco casos.

Foi encontrada correlação positiva (r de Pearson = 0,712; $p = 0,003$; intervalo de confiança de 95% [IC95%] 0,314 a 0,897) para tempo de cirurgia com sangramento intraoperatório. O tempo de cirurgia não teve correlação com a qualidade da redução (τ de Kendall; $p = 0,283$ ► **Tabela 2**) ou com o tempo até a cirurgia (τ de Kendall; $p = 0,126$). Porém, maiores tempos até a abordagem cirúrgica obtiveram significância estatística para piores qualidades de redução ($p = 0,007$). O MPS e o HHS correlacionaram com a qualidade da redução (τ de Kendall; $p < 0,006$ para ambos).

Discussão

Percebemos que o acesso de Stoppa modificado permite um bom ângulo de ataque tanto para manobras de redução da lâmina quadrilátera quanto para a fixação dela (► **Fig. 5**), seja com parafusos interfragmentários ou placas anticisalhantes (► **Fig. 6**). Outra manobra que ajuda bastante na redução das fraturas tratadas com esse acesso é a tração lateral do fêmur,

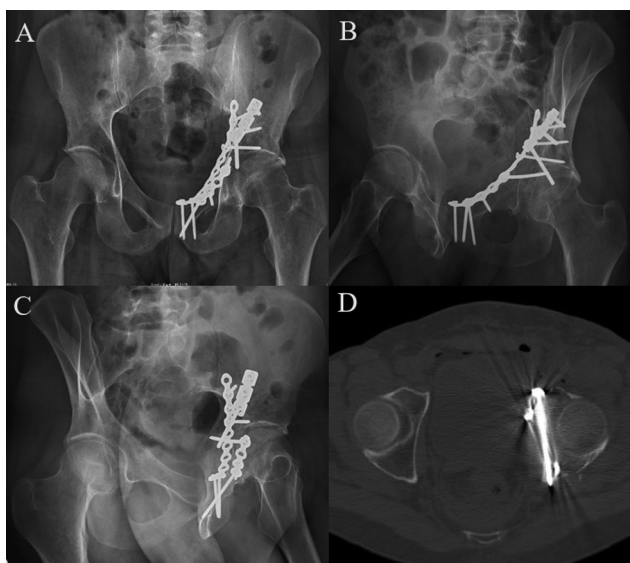


Fig. 5 (A) Radiografia pós-operatória em AP. (B) Radiografia pós-operatória em obturatriz. (C) Radiografia pós-operatória em alar. (D) Corte axial da tomografia pós-operatória que demonstra ângulo de ataque e posição de parafuso interfragmentário fixando a coluna anterior à coluna posterior.

com o auxílio de um pino de Schanz no colo femoral, para diminuir a pressão sobre a lâmina e permitir a sua redução.

No presente estudo, obtiveram-se relativamente poucos casos em que foi realizado o acesso de Stoppa exclusivo. O uso

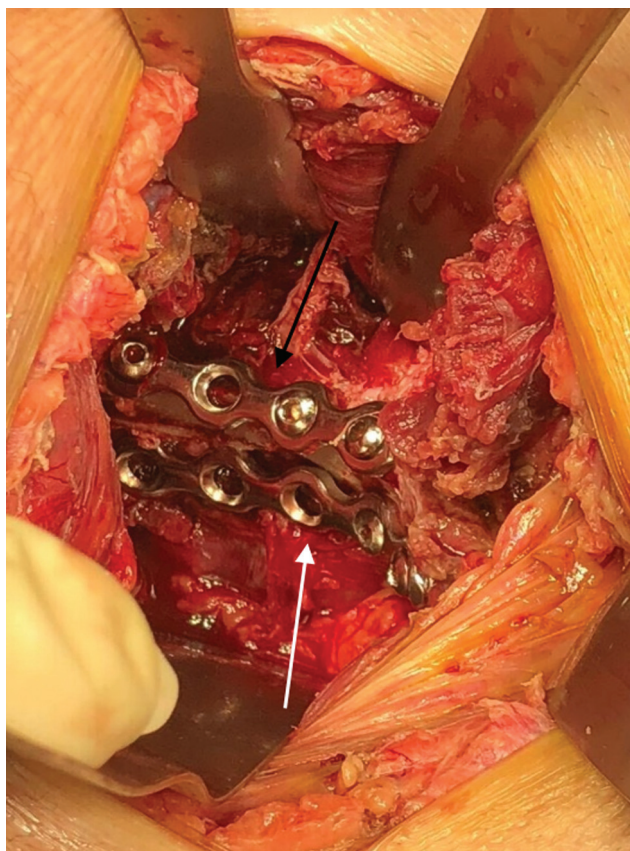


Fig. 6 Aspecto intraoperatório. Seta preta: placa suprapectínea. Seta branca: placa infrapectínea.

da janela lateral do acesso ilioinguinal associado parece ser uma boa opção de acesso concomitante. Provavelmente, com o aumento da curva de aprendizado, será cada vez menos necessário o uso do acesso posterior de Kocher-Langenbeck no mesmo tempo, uma vez que estudos com amostras maiores apresentam menor porcentagem do uso concomitante desta via com o Stoppa modificado.

Acreditamos que a manutenção da integridade do canal inguinal propicia menos dissecação de partes moles e consequente menor chance de infecção. O tempo entre o trauma e a abordagem cirúrgica definitiva também pode ser considerado um fator importante, pois fraturas envelhecidas, com mais de 15 dias, tendem a ter uma menor mobilização e consequente difícil redução e, às vezes, com necessidade de mais de 2 acessos, com aumento do tempo cirúrgico e piores resultados funcionais.

Conclusão

Conclui-se que, na coorte estudada, o acesso de Stoppa modificado proporcionou bons resultados clínicos funcionais, como demonstrado pela média de 92,5 no HHS modificado e 77,1% de excelentes ou bons resultados no MPS. O estudo da série de casos demonstrou relevância estatística positiva entre a qualidade da redução e os desfechos funcionais, e entre o tempo até a cirurgia e a qualidade da redução. No seguimento de um ano, demonstrou-se que o uso desta via pode ser uma excelente alternativa para as fraturas anteriores do acetábulo.

Suporte Financeiro

Os autores declaram que não receberam financiamento de agências dos setores público, privado ou sem fins lucrativos para a realização deste estudo.

Conflito de Interesses

Os autores não têm conflito de interesses a declarar.

Referências

- Judet R, Judet J, Letournel E. Fractures of the acetabulum: classification and surgical approaches for open reduction. preliminary report. *J Bone Joint Surg Am* 1964;46:1615-1646
- Letournel E, Judet R. Fractures of the Acetabulum. 2nd ed. New York, NY: Springer-Verlag; 1993
- Matta JM. Fractures of the acetabulum: accuracy of reduction and clinical results in patients managed operatively within three weeks after the injury. *J Bone Joint Surg Am* 1996;78(11): 1632-1645
- Kilinc CY, Acan AE, Gultac E, Kilinc RM, Hapa O, Aydogan NH. Treatment results for acetabulum fractures using the modified Stoppa approach. *Acta Orthop Traumatol Turc* 2019;53(01): 6-14
- Liu Y, Yang H, Li X, Yang SH, Lin JH. Newly modified Stoppa approach for acetabular fractures. *Int Orthop* 2013;37(07):1347-1353
- Yao S, Chen K, Ji Y, et al. Supra-ilioinguinal versus modified Stoppa approach in the treatment of acetabular fractures: reduction quality and early clinical results of a retrospective study. *J Orthop Surg Res* 2019;14(01):364
- Meena S, Sharma PK, Mittal S, Sharma J, Chowdhury B. Modified Stoppa Approach versus Ilioinguinal Approach for Anterior

- Acetabular Fractures: A Systematic Review and Meta-Analysis. *Bull Emerg Trauma* 2017;5(01):6-12
- 8 Guo HZ, He YF, He WQ. Modified stoppa approach for pelvic and acetabular fracture treatment. *Acta Ortop Bras* 2019;27(04): 216-219
 - 9 Cole JD, Bolhofner BR. Acetabular fracture fixation via a modified Stoppa limited intrapelvic approach. Description of operative technique and preliminary treatment results. *Clin Orthop Relat Res* 1994;(305):112-123
 - 10 Hirvensalo E, Lindahl J, Böstman O. A new approach to the internal fixation of unstable pelvic fractures. *Clin Orthop Relat Res* 1993; (297):28-32
 - 11 Balbachevsky D, Pires R, Faloppa F, Reis F. Tratamento das fraturas da pelve e acetábulo pela via de Stoppa modificada. *Acta Ortop Bras* 2006;14(04):190-192
 - 12 Isaacson MJ, Taylor BC, French BG, Poka A. Treatment of acetabulum fractures through the modified Stoppa approach: strategies and outcomes. *Clin Orthop Relat Res* 2014;472(11): 3345-3352
 - 13 Wang XJ, Lu Li, Zhang ZH, et al. Ilioinguinal approach versus Stoppa approach for open reduction and internal fixation in the treatment of displaced acetabular fractures: A systematic review and meta-analysis. *Chin J Traumatol* 2017;20(04): 229-234
 - 14 Stoppa RE, Rives JL, Warlaumont CR, Palot JP, Verhaeghe PJ, Delattre JF. The use of Dacron in the repair of hernias of the groin. *Surg Clin North Am* 1984;64(02):269-285
 - 15 Letournel E. Acetabulum fractures: classification and management. *Clin Orthop Relat Res* 1980;(151):81-106
 - 16 Soni A, Gupta R, Sen R. Modified Stoppa Approach for Acetabulum Fracture: A Review. *Rev Bras Ortop* 2019;54(02):109-117
 - 17 Laflamme GY, Hebert-Davies J, Rouleau D, Benoit B, Leduc S. Internal fixation of osteopenic acetabular fractures involving the quadrilateral plate. *Injury* 2011;42(10):1130-1134