



Risco de lesão neurovascular durante a fixação com parafuso de fraturas da tuberosidade da tíbia em pacientes pediátricos e adolescentes*

Risk of Neurovascular Injury during Screw Fixation of Tibial Tubercle Fractures in Pediatric and Adolescent Patients

Paula Biolatto¹ Alpesh Kothari² Javier Masquijo¹

¹ Cirurgião Ortopédico, Departamento de Ortopedia Pediátrica, Sanatório Allende, Córdoba, Argentina

² Cirurgião Ortopédico, Departamento de Ortopedia Pediátrica, Oxford University Hospitals NHS Foundation Trust, Oxford, OX3 7HE, Reino Unido

Endereço para correspondência Javier Masquijo, Departamento de Ortopedia Pediátrica, Sanatorio Allende, Independencia 757, 1er piso, Córdoba, Argentina (e-mail: jmasquijo@gmail.com).

Rev Bras Ortop 2023;58(6):e939–e943.

Resumo

Objetivo Revisar estudos de ressonância magnética (RM) do joelho para análise da localização das estruturas neurovasculares (ENVs) e definição do risco de fixação bicortical.

Métodos As distâncias entre o córtex posterior e as ENVs poplíteas foram medidas nas RMs de 45 adolescentes (50 joelhos) em 3 níveis (C1: centro da epífise proximal da tíbia; C2: 10 mm distalmente à fise e C3: 20 mm distalmente à fise). Considerou-se que as ENVs entre 5 mm e 10 mm da incisão estavam na zona de risco moderado de lesão, as ENVs a menos de 5 mm da incisão, na zona de alto risco de lesão, e as ENVs a mais de 10 mm da incisão, na zona de baixo risco de lesão. O teste *t* de Student independente foi usado para comparar a distância até as ENVs com o gênero, a maturidade esquelética e a distância entre a tuberosidade tibial e a garganta (fundo) da tróclea (TT-GT). Valores de $p < 0,05$ foram considerados estatisticamente significativos.

Resultados A trajetória do parafuso em C1 apresentou maior risco de lesão à artéria e à veia poplíteia em comparação com outras trajetórias ($p < 0,001$). A artéria poplíteia apresenta risco de lesão alto em C1 ($4,2 \pm 2,2$ mm) e moderado em C2 ($9,6 \pm 2,4$ mm), e a veia poplíteia tem risco moderado em C1 ($6,0 \pm 2,7$ mm) e baixo em C2 e C3 ($10,8 \pm 3,1$ mm e $12,05 \pm 3,1$ mm, respectivamente). A posição C3 apresentou o menor risco de lesão dessas estruturas ($p < 0,001$). A distância entre o córtex tibial posterior e o nervo tibial posterior foi inferior a 15 mm nos 3 níveis analisados (C1: $11,0 \pm 3,7$ mm; C2: $13,1 \pm 3,8$ mm; e C3: $13 \pm 3,9$ mm).

Palavras-chave

- ▶ criança
- ▶ fixação interna de fraturas
- ▶ fraturas da tíbia
- ▶ lesão da artéria poplíteia

* Estudo desenvolvido no Departamento de Ortopedia Pediátrica, Sanatorio Allende, Córdoba, Argentina.

recebido
04 de Junho de 2022
aceito
12 de Setembro de 2022
article Publicado on-line
Julho 31, 2023

DOI <https://doi.org/10.1055/s-0042-1757961>.
ISSN 0102-3616.

© 2023. Sociedade Brasileira de Ortopedia e Traumatologia. All rights reserved.
This is an open access article published by Thieme under the terms of the Creative Commons Attribution-NonDerivative-NonCommercial-License, permitting copying and reproduction so long as the original work is given appropriate credit. Contents may not be used for commercial purposes, or adapted, remixed, transformed or built upon. (<https://creativecommons.org/licenses/by-nc-nd/4.0/>)
Thieme Revinter Publicações Ltda., Rua do Matoso 170, Rio de Janeiro, RJ, CEP 20270-135, Brazil

Abstract

Conclusões Este estudo esclarece que os vasos poplíteos correm risco de lesão durante a fixação do parafuso na tuberosidade tibial, principalmente durante a perfuração da epífise proximal da tíbia. A perfuração monocortical e a fixação com parafusos são recomendadas para o tratamento cirúrgico das fraturas da tuberosidade tibial.

Nível de Evidência III Estudo diagnóstico.

Objective To review knee magnetic resonance imaging (MRI) scans for the analysis of the location of neurovascular structures (NVSs), and to define the risk of bicortical fixation.

Methods Distances between the posterior cortex and the popliteal NVSs were measured on the MRI scans of 45 adolescents (50 knees) at 3 levels (C1: center of the proximal tibial epiphysis; C2: 10 mm distal to the physis; and C3: 20 mm distal to the physis). The NVSs located between 5 mm and 10 mm from the incision were considered in a zone of moderate risk for damage, while those less than 5 mm from the incision were considered in a zone of high risk for damage, and those more than 10 mm from the incision were considered to be in a zone of low risk for damage. The independent Student *t*-test was used for the comparison of the NVS distance 0 with gender, skeletal maturity, and the tibial tubercle-trochlear groove (TT-TG) distance. Values of $p < 0.05$ were regarded as statistically significant.

Results The path of the C1 screw posed an increased risk of damage to the popliteal artery and vein compared with other screw paths ($p < 0.001$). The popliteal artery has a high risk of damage at the level of C1 (4.2 ± 2.2 mm), and a moderate risk at C2 (9.6 ± 2.4 mm), and the popliteal vein has a moderate risk at C1 (6.0 ± 2.7 mm), and a low risk at C2 and C3 (10.8 ± 3.1 mm, and 12.05 ± 3.1 mm respectively). The C3 position presented the lowest risk of damage to these structures ($p < 0.001$). The distance between the posterior tibial cortex and the posterior tibial nerve was < 15 mm at the 3 levels analyzed (C1: 11.0 ± 3.7 mm; C2: 13.1 ± 3.8 mm; and C3: 13 ± 3.9 mm).

Conclusions The present study clarifies that the popliteal vessels are at risk of injury during tibial tubercle screw fixation, particularly when drilling the proximal tibial epiphysis. Monocortical drilling and screw fixation are recommended for the surgical treatment of tibial tubercle fractures.

Level of Evidence III Diagnostic study.

Keywords

- ▶ child
- ▶ fracture fixation, internal
- ▶ tibial fractures
- ▶ popliteal artery injury

Introdução

As fraturas por avulsão da tuberosidade tibial são geralmente observadas em atletas adolescentes do sexo masculino durante atividades de salto.^{1,2} Essas lesões são causadas pela flexão violenta do joelho contra o quadríceps em forte contração, como ao aterrissar após um salto, ou por uma contração violenta do quadríceps contra o pé fixo, como ao saltar.^{3,4} A fise proximal da tíbia se fecha distalmente em direção à apófise da tuberosidade durante o desenvolvimento normal, o que cria um período de vulnerabilidade mecânica na adolescência que predispõe a tuberosidade a uma lesão por avulsão.⁵

Essas fraturas podem provocar deslocamento acentuado da apófise, com ou sem extensão intra-articular e lesão variável em partes moles.⁶ De modo geral, essa fratura requer redução aberta e fixação interna para o restauro do mecanismo extensor e da congruência da articulação do joelho. Isso é alcançado com a fixação anterior a posterior de um

parafuso canulado ao longo da tuberosidade tibial.⁷ Várias publicações⁸⁻¹² relataram excelentes resultados com essa técnica, independentemente do tipo de fratura. No entanto, o tratamento cirúrgico das fraturas da tuberosidade tibial não está isento de riscos. Há relatos de complicações, como infecções da ferida, artrofibrose, interrupção do crescimento fisário (deformidade angular/discrepância no comprimento do membro inferior), falência de dispositivo, refratura, síndrome compartimental e lesão vascular iatrogênica.^{5,8-19} Uma recente revisão sistemática²⁰ da literatura relatou que a frequência de complicações é de 28,3%. A lesão de estruturas neurovasculares (ENVs) poplíteas durante a perfuração da tuberosidade da tíbia para a fixação de parafuso é bastante preocupante, pois pode ser uma complicação devastadora.

Embora haja alguns estudos acerca das relações entre as ENVs da região poplíteia em adultos,^{21,22} não há, pelo que sabemos, estudos comparáveis em adolescentes. A

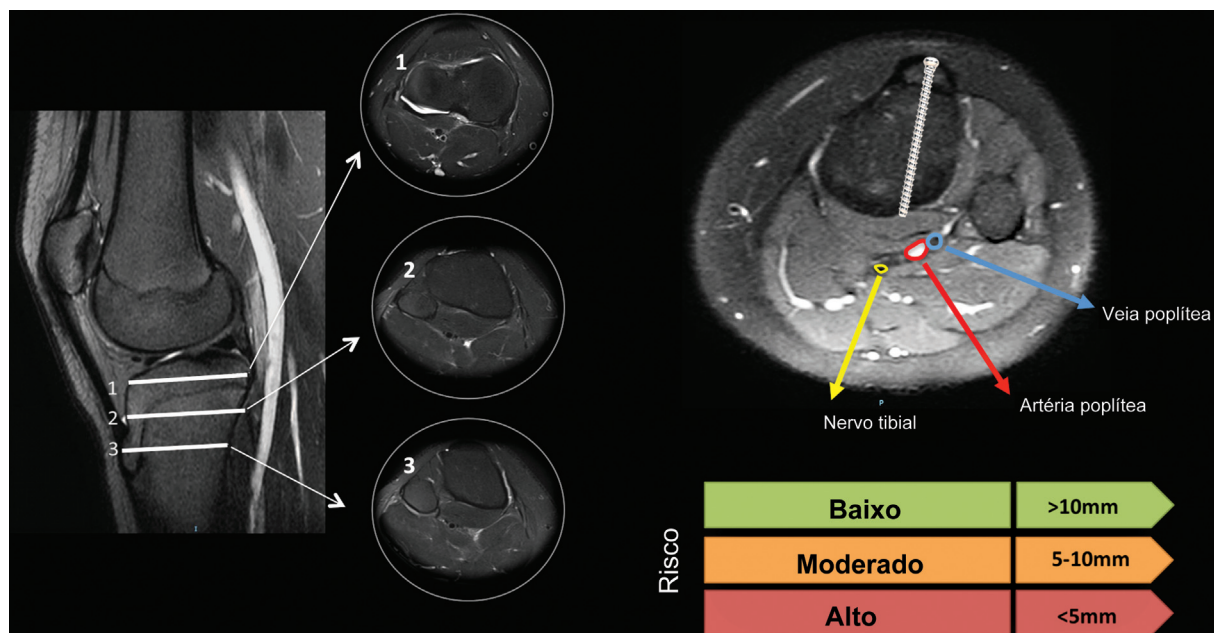


Fig. 1 Técnica de medida em ressonância magnética axial. A distância entre o ponto de saída no córtex tibial posterior e as estruturas neurovasculares (artéria, veia e nervo) foi determinada em 3 níveis. C1: centro da epífise proximal da tíbia; C2: 10 mm distalmente à fise; e C3: 20 mm distalmente à fise.

compreensão da anatomia pode ajudar a orientar os cirurgiões durante os procedimentos para prevenir complicações evitáveis. Portanto, o objetivo deste estudo foi revisar as ressonâncias magnéticas (RMs) do joelho para a análise da localização das ENVs e a definição do risco de fixação bicortical.

Métodos

Delimitação Experimental e População

O conselho de revisão institucional permitiu a revisão dos estudos de imagem dos pacientes. Realizamos uma revisão retrospectiva do banco de dados de um hospital terciário para identificar pacientes adolescentes submetidos a RM por diferentes indicações. Foram excluídos pacientes com histórico de fraturas, tumores, deformidades do joelho ou procedimentos cirúrgicos ortopédicos ou vasculares. Os dados demográficos dos pacientes no momento da RM foram obtidos a partir dos prontuários médicos.

Técnica e Medidas de Ressonância Magnética

A RM foi feita em equipamento Philips Healthcare (Andover, MA, Estados Unidos) de 1,5 T e 8 canais. Todas as imagens foram obtidas com o joelho em extensão completa. Os parâmetros para as RMs foram: sequência coronal axial ponderada em densidade protônica (DP) com supressão de gordura (*fat saturation*, FAT-SAT, em inglês) – espessura de corte: 3 mm; tempo de repetição (TR): 3.080 ms; tempo de eco (TE): 36 ms; DP sagital – espessura de corte: 3 mm; TR: 4.700 ms; TE: 71 ms; DP coronal – espessura de corte: 3 mm; TR: 2.730 ms; TE: 23 ms. Imagens sagitais ponderadas em T1 e T2 – espessura de corte: 3 mm; TR: 540 ms; TE: 12 ms. Contraste não foi utilizado em nenhum caso.

As distâncias entre o córtex posterior e as ENVs poplíteas foram medidas em 3 níveis (C1: centro da epífise proximal da

tíbia; C2: 10 mm distalmente à fise; e C3: 20 mm distalmente à fise) (► Fig. 1). Nas imagens axiais, traçamos em cada nível uma linha perpendicular à placa de crescimento da tuberosidade tibial anterior (TAT) até a cortical posterior. A seguir, determinamos a distância entre o ponto de saída no córtex tibial posterior e as ENVs (artéria, veia e nervo). Isso representaria o parafuso em uma posição que pode ser perpendicular ao plano de fratura. As ENVs entre 5 mm e 10 mm da incisão foram projetadas em zona de risco moderado de lesão, ao passo que se considerou que as ENVs a menos de 5 mm da incisão estavam na zona de alto risco de lesão, e as ENVs a mais de 10 mm da incisão, na zona de baixo risco de lesão.

Análise de Dados

O ponto de saída de cada trajetória simulada do parafuso foi medido e inicialmente categorizado como risco de lesão baixo, moderado ou alto de ENVs. Para análise do objetivo do estudo, o risco de lesão de ENVs foi dicotomizado em categorias de risco baixo ou moderado/alto por ponto de entrada do parafuso, e foram feitas três tabelas distintas de contingência 3×2 . Estas tabelas foram submetidas ao teste padrão do qui quadrado e, depois, à análise *post hoc* de resíduos padronizados ajustados de categorias individuais com a correção de Bonferroni apropriada ($\alpha = 0,008$). O valor de alfa foi ajustado para 0,005. Os dados apresentavam distribuição normal sem curtose significativa. As análises estatísticas foram realizadas no programa Statistical Package for the Social Sciences (IBM SPSS Statistics for Windows, IBM Corp., Armonk, NY, Estados Unidos), versão 22.0.

Resultados

Cinquenta RMs do joelho de 45 pacientes (28 do sexo masculino) foram incluídas na avaliação. A média de idade no momento da RM foi de $14,1 \pm 2,2$ anos. A ►Tabela 1

Tabela 1 Distância entre o córtex posterior e as estruturas neurovasculares

| Localização | Artéria | | | Veia | | | Nervo | | |
|-----------------------|---------|-------|-------|-------|------|-------|-------|-------|-------|
| | 1 | 2 | 3 | 1 | 2 | 3 | 1 | 2 | 3 |
| Média (em mm) | 4,3 | 9,7 | 11,1 | 6,1 | 10,9 | 12,2 | 10,9 | 13,1 | 14,1 |
| Desvio padrão (em mm) | ± 2,3 | ± 2,4 | ± 2,3 | ± 2,7 | ± 3 | ± 3,1 | ± 3,6 | ± 3,8 | ± 3,9 |

Tabela 2 Risco teórico de lesão neurovascular pelo posicionamento do parafuso

| Artéria | Risco | | Baixo | Moderado/Alto | Significância (p) |
|---------|---------|----------|----------|---------------|-------------------|
| | Posição | C1 | 1 (2%) | 49 (98%) | < 0,001 |
| | C2 | 20 (40%) | 30 (60%) | 0,782 | |
| | C3 | 33 (66%) | 17 (34%) | < 0,001 | |
| Veia | Risco | | Baixo | Moderado/Alto | Significância (p) |
| | Posição | C1 | 3 (6%) | 47 (94%) | < 0,001 |
| | C2 | 29 (58%) | 21 (42%) | 0,056 | |
| | C3 | 34 (68%) | 16 (32%) | < 0,001 | |
| Nervo | Risco | | Baixo | Moderado/Alto | Significância (p) |
| | Posição | C1 | 28 (56%) | 22 (44%) | 0,056 |
| | C2 | 34 (68%) | 16 (32%) | 0,995 | |
| | C3 | 41 (82%) | 9 (18%) | 0,044 | |

mostra a distância média entre córtex posterior e as ENVs. O risco teórico de lesão da ENV segundo a posição do parafuso está resumido na **Tabela 2**.

A análise *post hoc* do teste do qui quadrado demonstrou que a trajetória do parafuso C1 esteve associada a um risco maior de lesão da artéria e da veia poplíteas em comparação às demais trajetórias ($p < 0,001$); de fato, a posição C3 apresentou o menor risco de lesão a essas estruturas ($p < 0,001$). Não houve diferenças significativas entre as frequências observadas e esperadas de risco de lesão do nervo tibial nas três trajetórias do parafuso.

Discussão

O achado mais importante deste estudo foi que a artéria poplíteia apresenta alto risco de lesão durante a fixação do parafuso na tuberosidade tibial, principalmente durante a perfuração da epífise proximal da tíbia. Embora o risco de lesão da veia e do nervo poplíteo seja menor, a distância entre a cortical tibial posterior e as ENVs foi inferior a 15 mm nos 3 níveis analisados. Em estudos com adultos,²³ distâncias de 10 mm entre o córtex tibial posterior e as ENVs constituíam um risco, e distâncias inferiores a 5 mm caracterizavam risco alto. Como as dimensões gerais de um joelho pediátrico ou adolescente são menores, a proximidade das ENVs pode colocá-las em maior risco durante a perfuração para colocação do parafuso.

Embora a lesão das ENVs adjacentes pareça rara,²⁴ é uma complicação da cirurgia de joelho que pode ser devastadora. Estudos anteriores com adultos^{21,22} centraram-se principal-

mente no risco associado à artéria poplíteia e em como prevenir sua lesão durante a osteotomia da tuberosidade proximal da tíbia. No entanto, a literatura sobre riscos neurovasculares na população pediátrica e adolescente é escassa. Um estudo biomecânico²⁵ mostrou que a resistência da fixação unicortical parece ser inferior à obtida com parafusos bicorticais na fixação da osteotomia da tuberosidade tibial. Entretanto, um estudo clínico comparativo²⁶ recente demonstrou que a fixação bicortical não confere vantagem mecânica significativa no tratamento das fraturas da tuberosidade tibial. Arkader et al.²⁶ avaliaram uma série de 86 pacientes (90 fraturas) submetidos a fixação unicortical ou bicortical. Os resultados do tratamento foram excelentes em ambos os grupos, e todos os pacientes apresentaram consolidação radiográfica no último acompanhamento; além disso, as taxas de complicações foram baixas.

Diversas limitações devem ser consideradas na interpretação dos resultados deste estudo. Mais importante ainda, as RMs foram realizadas com o joelho em extensão, e a distância medida da cortical posterior às ENVs pode variar de acordo com os graus de flexão, como durante a cirurgia. Em segundo lugar, variações nos padrões de ramificação da artéria poplíteia não são incomuns (ocorrem em 10% a 15% dos casos) e muitas foram relatadas.^{27,28} Isso pode ter sido sub-representado em nosso estudo devido ao tamanho da amostra, e justifica a realização de mais pesquisas para limitar o risco de lesão nesta população de pacientes. Outra limitação é a análise da direção do parafuso em uma única posição (perfeitamente perpendicular ao plano teórico de fratura). Como

em um estudo recente²⁹ que avaliou o risco de lesão neurovascular durante o reparo do menisco lateral, desejamos realizar um estudo com um cenário de “pior caso”; porém, se o direcionamento do parafuso for mais angulado e medial no plano transversal no sentido da porção medial da metáfise, isso provavelmente diminuiria o risco para as ENVs.

Conclusão

Em conclusão, este estudo esclarece que os vasos poplíteos correm risco de lesão durante a fixação da tuberosidade tibial com parafuso, principalmente durante a perfuração da epífise proximal da tíbia. Com base em nossos achados e em estudos clínicos anteriores, recomendamos a perfuração monocortical e a fixação com parafusos no tratamento cirúrgico de fraturas da tuberosidade tibial. Em caso de necessidade de fixação bicortical, a broca pode ser direcionada em sentido mais medial no plano transversal até o aspecto medial da metáfise, o que pode minimizar o risco de lesão vascular.

Contribuições dos Autores

Cada autor contribuiu de forma individual e significativa para o desenvolvimento deste artigo: Biolatto P – realização de medidas, preparo do manuscrito; Kothari A – delineamento experimental, análise estatística, revisão do manuscrito; Masquijo JJ – delineamento experimental, realização de medidas, preparo do manuscrito.

Suporte Financeiro

Os autores declaram que não receberam apoio financeiro de fontes públicas, comerciais ou sem fins lucrativos.

Conflito de Interesses

Os autores não têm conflito de interesses a declarar.

Referências

- Mosier SM, Stanitski CL. Acute tibial tubercle avulsion fractures. *J Pediatr Orthop* 2004;24(02):181–184
- McKoy BE, Stanitski CL. Acute tibial tubercle avulsion fractures. *Orthop Clin North Am* 2003;34(03):397–403
- Ogden JA, Tross RB, Murphy MJ. Fractures of the tibial tuberosity in adolescents. *J Bone Joint Surg Am* 1980;62(02):205–215
- Levi JH, Coleman CR. Fracture of the tibial tubercle. *Am J Sports Med* 1976;4(06):254–263
- Mirbey J, Besancenot J, Chambers RT, Durey A, Vichard P. Avulsion fractures of the tibial tuberosity in the adolescent athlete. Risk factors, mechanism of injury, and treatment. *Am J Sports Med* 1988;16(04):336–340
- Frey S, Hosalkar H, Cameron DB, Heath A, David Horn B, Ganley TJ. Tibial tuberosity fractures in adolescents. *J Child Orthop* 2008;2(06):469–474
- Pace JL, McCulloch PC, Momoh EO, Nasreddine AY, Kocher MS. Operatively treated type IV tibial tubercle apophyseal fractures. *J Pediatr Orthop* 2013;33(08):791–796
- Chow SP, Lam JJ, Leong JC. Fracture of the tibial tubercle in the adolescent. *J Bone Joint Surg Br* 1990;72(02):231–234
- Shelton WR, Canale ST. Fractures of the tibia through the proximal tibial epiphyseal cartilage. *J Bone Joint Surg Am* 1979;61(02):167–173
- Wiss DA, Schilz JL, Zions L. Type III fractures of the tibial tubercle in adolescents. *J Orthop Trauma* 1991;5(04):475–479
- Balmat P, Vichard P, Pem R. The treatment of avulsion fractures of the tibial tuberosity in adolescent athletes. *Sports Med* 1990;9(05):311–316
- Bolesta MJ, Fitch RD. Tibial tubercle avulsions. *J Pediatr Orthop* 1986;6(02):186–192
- Brey JM, Conoley J, Canale ST, et al. Tibial tuberosity fractures in adolescents: is a posterior metaphyseal fracture component a predictor of complications? *J Pediatr Orthop* 2012;32(06):561–566
- Buhari SA, Singh S, Wong HP, Low YP. Tibial tuberosity fractures in adolescents. *Singapore Med J* 1993;34(05):421–424
- Christie MJ, Dvonch VM. Tibial tuberosity avulsion fracture in adolescents. *J Pediatr Orthop* 1981;1(04):391–394
- Hajdu S, Kaltenecker G, Schwendenwein E, Vécsei V. Apophyseal injuries of the proximal tibial tubercle. *Int Orthop* 2000;24(05):279–281
- Howarth WR, Gottschalk HP, Hosalkar HS. Tibial tubercle fractures in children with intra-articular involvement: surgical tips for technical ease. *J Child Orthop* 2011;5(06):465–470
- Jako A, Freidl M, Old A, Javandel M, Tom J, Realyvasquez J. Tibial tubercle avulsion fractures in adolescent basketball players. *Orthopedics* 2012;35(08):692–696
- Nikiforidis PA, Babis GC, Triantafillopoulos IK, Themistocleous GS, Nikolopoulos K. Avulsion fractures of the tibial tuberosity in adolescent athletes treated by internal fixation and tension band wiring. *Knee Surg Sports Traumatol Arthrosc* 2004;12(04):271–276
- Pretell-Mazzini J, Kelly DM, Sawyer JR, et al. Outcomes and Complications of Tibial Tubercle Fractures in Pediatric Patients: A Systematic Review of the Literature. *J Pediatr Orthop* 2016;36(05):440–446
- Hernigou J, Chahidi E, Kashi M, et al. Risk of vascular injury when screw drilling for tibial tuberosity transfer. *Int Orthop* 2018;42(05):1165–1174
- Kline AJ, Gonzales J, Beach WR, Miller MD. Vascular risk associated with bicortical tibial drilling during anteromedial tibial tubercle transfer. *Am J Orthop* 2006;35(01):30–32
- Bisicchia S, Rosso F, Pizzimenti MA, Rungprai C, Goetz JE, Amendola A. Injury risk to extraosseous knee vasculature during osteotomies: a cadaveric study with CT and dissection analysis. *Clin Orthop Relat Res* 2015;473(03):1030–1039
- Pandya NK, Edmonds EW, Roorcroft JH, Mubarak SJ. Tibial tubercle fractures: complications, classification, and the need for intra-articular assessment. *J Pediatr Orthop* 2012;32(08):749–759
- Davis K, Caldwell P, Wayne J, Jiranek WA. Mechanical comparison of fixation techniques for the tibial tubercle osteotomy. *Clin Orthop Relat Res* 2000;(380):241–249
- Arkader A, Schur M, Refakis C, Capraro A, Woon R, Choi P. Unicortical Fixation is Sufficient for Surgical Treatment of Tibial Tubercle Avulsion Fractures in Children. *J Pediatr Orthop* 2019;39(01):e18–e22
- Bardsley JL, Staple TW. Variations in branching of the popliteal artery. *Radiology* 1970;94(03):581–587
- Day CP, Orme R. Popliteal artery branching patterns – an angiographic study. *Clin Radiol* 2006;61(08):696–699
- Yen YM, Fabricant PD, Richmond CG, et al. Proximity of the neurovascular structures during all-inside lateral meniscal repair in children: a cadaveric study. *J Exp Orthop* 2018;5(01):50