



Artigo Original

Risco de amputação após procedimento de revascularização nas ressecções de sarcoma[☆]



Luiz Eduardo Moreira Teixeira^{a,b,*}, Thiago Marques Leão^c, Daniel Barbosa Regazzi^c
e Cláudio Beling Gonçalves Soares^b

^a Universidade Federal de Minas Gerais (UFMG), Faculdade de Medicina, Belo Horizonte, MG, Brasil

^b Hospital Madre Teresa, Serviço de Ortopedia e Traumatologia, Belo Horizonte, MG, Brasil

^c Universidade Federal de Minas Gerais (UFMG), Hospital das Clínicas, Belo Horizonte, MG, Brasil

INFORMAÇÕES SOBRE O ARTIGO

Histórico do artigo:

Recebido em 2 de maio de 2016

Aceito em 30 de agosto de 2016

On-line em 20 de janeiro de 2017

Palavras-chave:

Sarcoma de tecidos moles

Osteossarcoma

Salvamento de membro

Amputação

Procedimentos cirúrgicos

reconstrutivos

R E S U M O

Objetivo: O objetivo deste estudo é avaliar a eficácia da cirurgia de reconstrução vascular após ressecção de tumores ósseos e tecidos moles em extremidades e o risco de evolução para amputação.

Métodos: Estudo retrospectivo, observacional, de coleta de dados em prontuário médico de pacientes submetidos a ressecção de tumores ósseos e de tecidos moles de 2002 a 2015; 13 pacientes preencheram o critério de inclusão, foram avaliadas as correlações de determinados fatores (gênero, tipo de tumor, localização, reconstrução, revascularização e patência, infecção) com amputação no pós-operatório.

Resultados: No presente estudo, dos 13 pacientes submetidos à reconstrução, cinco (38,46%) evoluíram com amputação. Todos os pacientes que evoluíram com amputação tinham em comum o fato de ser portadores de sarcoma ósseo ($p=0,005$), ter sido submetidos a reconstrução com prótese ortopédica ($p=0,005$) e não apresentar patência vascular no local da revascularização no período pós-operatório ($p=0,032$), além de apresentar infecção no local da cirurgia ($p=0,001$). Nenhum dos pacientes portadores de sarcoma de partes moles foi submetido à amputação e o único paciente do grupo com sarcoma ósseo que não sofreu amputação não apresentava infecção e mantinha patência vascular no enxerto.

Conclusão: A ocorrência de infecção parece ser um dos principais fatores de risco para a falência da revascularização, especialmente nos casos de sarcoma ósseo em que a reconstrução vascular é feita juntamente com colocação de próteses articulares não convencionais.

© 2016 Sociedade Brasileira de Ortopedia e Traumatologia. Publicado por Elsevier Editora Ltda. Este é um artigo Open Access sob uma licença CC BY-NC-ND (<http://creativecommons.org/licenses/by-nc-nd/4.0/>).

[☆] Trabalho desenvolvido no Hospital Madre Teresa, Serviço de Ortopedia Oncológica; e Universidade Federal de Minas Gerais, Hospital das Clínicas, Belo Horizonte, MG, Brasil.

* Autor para correspondência.

E-mail: luizmteixeira@yahoo.com.br (L.E. Teixeira).

<http://dx.doi.org/10.1016/j.rbo.2016.08.016>

0102-3616/© 2016 Sociedade Brasileira de Ortopedia e Traumatologia. Publicado por Elsevier Editora Ltda. Este é um artigo Open Access sob uma licença CC BY-NC-ND (<http://creativecommons.org/licenses/by-nc-nd/4.0/>).

Amputation risk after the revascularization procedures in sarcoma resections

A B S T R A C T

Keywords:

Soft tissue sarcoma
Osteosarcoma
Limb salvage
Amputation
Reconstructive surgical procedures

Objective: The objective of this study is to evaluate the efficacy of vascular reconstructive surgery after resection of bone and soft tissue tumors in extremities and the risk of progression to amputation.

Methods: This is a retrospective, observational data collection from medical records of patients who underwent resection of bone and soft tissue tumors in the period of 2002 to 2015. Thirteen patients met the inclusion criteria, which evaluated the correlations between certain factors (gender, tumor type, location, reconstruction, revascularization and patency, infection) with amputation in the postoperative period.

Results: In this study, of the 13 patients undergoing reconstruction, five (38.46%) evolved to amputation. All patients who progressed to amputation had the following in common: presence of bone sarcoma ($p=0.005$), having undergone reconstruction with an orthopedic prosthesis ($p=0.005$), lack of vascular patency in the revascularization site in the postoperative period ($p=0.032$), and surgical site infection ($p=0.001$). None of the patients with soft tissue sarcoma underwent amputation, and the only patient with bone sarcoma who did not undergo amputation had no infection and maintained vascular patency of the graft.

Conclusion: The occurrence of infection appears to be one of the main risk factors for failure of revascularization, especially in cases of bone sarcoma in which vascular reconstruction is performed with placement of a non-conventional joint prosthesis.

© 2016 Sociedade Brasileira de Ortopedia e Traumatologia. Published by Elsevier Editora Ltda. This is an open access article under the CC BY-NC-ND license (<http://creativecommons.org/licenses/by-nc-nd/4.0/>).

Introdução

Os tumores malignos primários do sistema musculoesquelético são raros, correspondem a 1% de todos os tipos de câncer¹⁻⁹ e a cirurgia é o principal método de tratamento. Atualmente em 80% dos casos é possível a preservação do membro. Há algumas décadas, o envolvimento de grandes vasos pelos tumores era indicação de amputação.^{1,2,7,10,11} Entretanto, com o avanço das técnicas de imagem e tratamento adjuvante, tornou-se possível usar técnicas de reconstrução vascular sem prejuízo na recidiva ou disseminação metastática da doença, o que aumenta a taxa de preservação do membro sem comprometer a sobrevida ou a recidiva da doença.^{2,8-10}

A reconstrução vascular em pacientes submetidos a cirurgia para ressecção de sarcomas tem se mostrado um método viável nos procedimentos de salvamento de membro, podem ser usados enxertos autólogos ou próteses vasculares de materiais sintéticos como o politetrafluoretileno (PTFE).^{1,3-9,11,12}

Umezawa *et al.*¹ em seu estudo avaliaram 23 pacientes com tumor ósseo ou de tecidos moles em membros inferiores, que foram submetidos a ressecções amplas com a ressecção das estruturas vasculares, a amputação total foi evitada em todos os pacientes. Emori *et al.*³ avaliaram pacientes com sarcomas de partes moles localizados em região inguinal, que foram submetidos a ressecção tumoral, necessitaram de reconstrução vascular; e em nove dos 10 pacientes do estudo a preservação do membro acometido foi possível. Outros autores mostraram bons resultados da reconstrução vascular como técnica para salvamento de membro.^{4,6,8}

Com base nesses dados, nosso objetivo é avaliar o risco de amputação após a reconstrução arterial nas cirurgias preservadoras de sarcomas ósseos e de tecidos moles em extremidades e os fatores associados à falência do procedimento de salvamento.

Material e métodos

Estudo retrospectivo, observacional, de coleta de dados em prontuário médico, de pacientes submetidos à ressecção de tumores ósseos e de tecidos moles de 2002 a 2015.

Foram incluídos pacientes que durante o procedimento de ressecção tumoral necessitaram de intervenção da equipe de cirurgia vascular para procedimento de reconstrução vascular, a indicação do procedimento foi definida previamente ou durante o procedimento cirúrgico. Foram excluídos pacientes em que o procedimento vascular não necessitou de reconstrução, como arteriorrafias, pacientes com dados incompletos no prontuário médico, com menos de seis meses de acompanhamento e aqueles que não aceitaram participar do estudo.

As variáveis estudadas foram:

1. Idade
2. Sexo
3. Nível da reconstrução (íleo-femoral, femoro-poplíteo, poplíteo tibial, braquial)
4. Tipo de tumor (ósseo, tecidos moles)
5. Tipo de reconstrução (prótese, enxerto)
6. Infecção pós-operatória

7. Quimioterapia ou radioterapia prévia
8. Localização do tumor

A análise estatística foi feita inicialmente por um estudo descritivo de frequências, foi expressa por meio de média e desvio padrão (DP). O estudo comparativo foi feito inicialmente por análise univariada pelo teste do qui-quadrado com ou sem correção pelo teste exato de Fischer para variáveis qualitativas. Variáveis contínuas foram analisadas pelo teste t de Student. Análise multivariada foi feita por meio de regressão logística múltipla, inclusive variáveis que tinham valor de $p < 0,25$. O estudo foi feito com auxílio do software SPSS[®] versão 21.0 (Chicago, USA), tomou como significativos valores de $p \leq 0,05$.

Resultados

Foram submetidos 279 pacientes a ressecção de sarcomas ósseos e de tecidos moles durante o período estudado. Desses, 13 necessitaram de reconstrução vascular (12 com enxerto de veia safena invertida e um com enxerto sintético), todos foram incluídos no estudo. Imagens da reconstrução vascular estão na [figura 1A](#) e [figura 1B](#).

Os pacientes tinham entre 12 e 68 anos, com média de 36,46 e uma mediana de 35, nove (69,23%) do sexo masculino e quatro (30,77%) do feminino. Desses, seis (46,15%) apresentavam sarcoma ósseo (um fibrossarcoma, um sarcoma pleomórfico, um condrossarcoma, três osteossarcomas) e sete (53,85%) sarcomas de partes moles (quatro fibro-histiocitomas malignos, um sarcoma de Ewing de partes moles, um sarcoma sinovial e um hemangiopericitoma). Sete (53,85%) foram submetido a radioterapia, (um no período pré-operatório e seis no pós-operatório), sete (53,85%) a quimioterapia (três no grupo de sarcoma de partes moles e quatro no grupo de sarcomas ósseos). Os dados epidemiológicos estão resumidos na [tabela 1](#).

Amputação após procedimento de revascularização nas ressecções de sarcoma em 13 pacientes foi necessária em cinco (38,46%) casos. Sete (53,85%) tinham sarcoma de partes moles e seis (46,15%) sarcomas ósseos, Dos pacientes que evoluíram para amputação, todos eram portadores de sarcoma ósseo ($p = 0,005$). Quanto ao gênero, embora os cinco pacientes submetidos a amputação fossem do sexo masculino, o resultado não foi significativo ($p = 0,98$).

Reconstrução com prótese osteoarticular do segmento operado foi observada em seis (46,15%) pacientes, todos portadores de sarcoma ósseo, cinco (83,33%) evoluíram com necessidade de amputação, resultado estatisticamente significativo ($p = 0,005$).

Com relação ao nível da revascularização, em três (23,08%) pacientes foi feita no nível íleo-femoral, em dois (15,38%) no femoro-poplíteo, em sete (53,85%) no poplíteo-tibial e em um (7,69%) no braquial. A amputação foi feita em cinco casos, um (20%) caso com revascularização no nível íleo-femoral, um (20%) no femoro-poplíteo e três (60%) no poplíteo-tibial ($p = 0,843$).

Dos 13 (100%) casos operados, cinco (38,46%) evoluíram com infecção pós-operatória e oito (61,54%) não apresentaram infecção. Foi observada uma relevância estatística ($p = 0,001$)

entre a ocorrência de infecção pós-operatória e a necessidade de amputação, já que dos cinco pacientes infectados, todos foram submetidos a amputação, enquanto que no grupo sem infecção nenhum necessitou ser amputado.

Dos 13 pacientes, sete (53,85%) foram submetidos a quimioterapia prévia e seis (46,15%) não. Dos casos submetidos à quimioterapia, três (42,86%) evoluíram com necessidade de amputação; enquanto que nos casos em que a quimioterapia não foi feita, dois (33,33%) evoluíram com necessidade de amputação. A necessidade de amputação relacionada com quimioterapia prévia ou não não apresentou uma correlação estatística significativa ($p = 0,587$).

Não foi observada também significância estatística entre a necessidade de amputação e a localização do tumor ($p = 0,80$). Em nosso estudo, três (23,08%) tumores se localizavam na região poplíteia, dois (15,38%) no fêmur, quatro (30,78%) na tibia, um (7,69%) na coxa, um (7,69%) no braço e dois (15,38%) na região inguinal. Das cinco amputações, dois (40%) foram em tumores localizados no fêmur e três (60%) em tumores localizados na tibia. Os resultados estão resumidos na [tabela 2](#).

Discussão

A reconstrução vascular na ressecção de sarcomas que acometem grandes vasos de um membro tem se mostrado um método viável para manutenção do membro acometido.^{1,3-9,11,12}

Em nosso estudo, dos 13 pacientes submetidos à reconstrução, cinco (38,46%) evoluíram com amputação. Todos tinham em comum o fato de ser portadores de sarcoma ósseo ($p = 0,005$), ter sido submetidos a reconstrução com prótese osteoarticular não convencional ($p = 0,005$), não apresentar patência vascular no local da revascularização em pós-operatório ($p = 0,032$), além de apresentar infecção no local da cirurgia ($p = 0,001$). Nenhum dos pacientes portadores de sarcoma de partes moles foi submetido à amputação e o único paciente do grupo com sarcoma ósseo que não sofreu amputação não apresentava infecção e mantinha patência vascular no enxerto.

Em seu estudo, Emori et al.³ relataram uma taxa de preservação do membro em nove de 10 pacientes com sarcoma de partes moles na região inguinal, a desarticulação foi feita dois meses após o procedimento inicial em um paciente que evoluiu com recidiva local, oclusão do enxerto e necrose do membro.

Muramatsu et al.⁴ relataram que apenas um paciente evoluiu com necessidade de amputação após sete meses da cirurgia, devido a deterioração progressiva com dor isquêmica do membro; porém nenhum paciente apresentou insuficiência vascular no período imediatamente após a cirurgia. Além disso, foram identificados três casos de infecção, dois deles haviam usado enxerto sintético para revascularização, o que levou os autores a recomendarem o uso de enxerto autólogo de veia como primeira escolha, como tentativa de reduzir o risco de infecção.

Spark et al.⁶ em seu estudo relataram um caso de necessidade de amputação após 10 meses de cirurgia devido a oclusão local do enxerto vascular, secundário a compressão

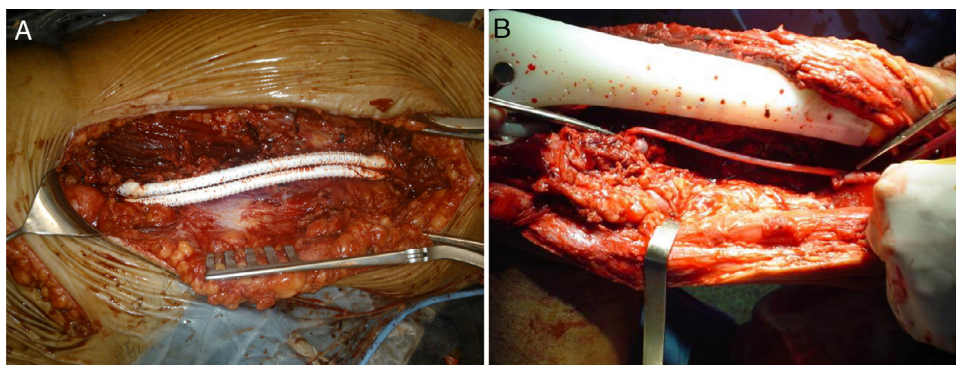


Figura 1 – A, prótese vascular; B, enxerto de veia safena invertido.

ocasionada pela recidiva tumoral. Também nesse estudo foi citado o uso de prótese de fêmur distal em um caso e prótese de fêmur total em outro, no primeiro foi necessária reabordagem precoce, pois evoluiu com dois episódios de oclusão do enxerto nas primeiras 24h (uma devido a compressão entre a prótese e o remanescente muscular e outro devido a formação de trombo). Não houve relato de evolução para amputação ou infecção nos pacientes com prótese de fêmur total e distal no estudo.

Nishinari et al.⁸ relataram que com 18 meses de pós-operatório nove de seus pacientes submetidos a ressecção com reconstrução venosa em membros inferiores estavam vivos e um precisou ser submetido a amputação acima do joelho, 11 meses após a cirurgia, devido a recidiva. Entre as complicações em pós-operatório, foi citada uma infecção de ferida operatória, com evolução para ruptura de

enxerto vascular no 21º dia após a cirurgia, porém sem evolução para necessidade de amputação.

Adelani et al.⁹ avaliaram a revascularização após ressecção de sarcomas de partes moles em extremidades inferiores, dos 14 pacientes do estudo apenas um foi submetido a amputação devido há uma oclusão arterial aguda. Porém em seu estudo relataram a presença de infecção de ferida operatória em quatro casos (desses, dois evoluíram com infecção do enxerto vascular, ambos de material sintético); e presença de trombose em cinco casos. Dois pacientes apresentaram tanto trombose como infecção (porém pelo estudo não é possível estimar a relação causa/efeito dos dois). Há também o relato de que o risco de infecção com enxertos vasculares sintéticos aparenta ser maior.

Nishinari et al.¹¹ avaliaram pacientes com tumores malignos que envolveram grandes vasos de membros inferiores

Tabela 1 – Dados epidemiológicos

Nome	Idade/Sexo	Diagnóstico	Localização	RTX	QTX
1	26/F	Fibro-histiocitoma maligno	Poplíteo	Pós	Não
2	38/M	Fibrossarcoma	Fêmur	Não	Não
3	27/M	Sarcoma de Ewing (tecidos moles)	Coxa	Pós	Sim
4	47/F	Sarcoma sinovial	Inguinal	Pós	Sim
5	65/F	Sarcoma pleomórfico	Tíbia	Pré	Sim
6	63/M	Condrossarcoma	Fêmur proximal	Não	Não
7	35/M	Fibro-histiocitoma maligno	Inguinal	Pós	Não
8	12/M	Osteossarcoma	Tíbia	Não	Sim
9	24/M	Hemangiopericitoma	Poplíteo	Não	Não
10	39/F	Fibro-histiocitoma maligno	Poplíteo	Pós	Não
11	14/M	Osteossarcoma	Tíbia proximal	Não	Sim
12	68/M	Fibro-histiocitoma maligno	Braço	Pós	Sim
13	16/M	Osteossarcoma	Tíbia	Não	Sim

Pós, pós-operatório; Pré, pré-operatório; QTX, quimioterapia; RTX, radioterapia.

Tabela 2 – Resultados das análises dos dados

	Amputação		Total	p
	Não	Sim		
Gênero				
Masculino	4 (44,44%)	5 (55,56%)	9 (100%)	0,098
Feminino	4 (100%)	0 (0%)	4 (100%)	
Diagnóstico				
Tecidos moles	7 (100%)	0 (0%)	7 (100%)	0,005
Ósseo	1 (16,66%)	5 (83,34%)	6 (100%)	
Localização				
Poplíteo	3 (100%)	0 (0%)	3 (100%)	0,080
Fêmur	0 (0%)	2 (100%)	2 (100%)	
Tíbia	1 (25%)	3 (75%)	4 (100%)	
Coxa	1 (100%)	0 (0%)	1 (100%)	
Braço	1 (100%)	0 (0%)	1 (100%)	
Inguinal	2 (100%)	0 (0%)	2 (100%)	
Reconstrução				
Sim	7 (100%)	0 (0%)	7 (100%)	0,005
Não	1 (16,67%)	5 (83,33%)	6 (100%)	
Revascularização				
Íleo-femoral	2 (66,67%)	1 (33,33%)	3 (100%)	0,843
Femoro-poplíteo	1 (50%)	1 (50%)	2 (100%)	
Poplíteo-tibial	4 (57,14%)	3 (42,86%)	7 (100%)	
Braquial	1 (100%)	0 (0%)	1 (100%)	
Infecção				
Sim	0 (0%)	5 (100%)	5 (100%)	0,001
Não	8 (100%)	0 (0%)	8 (100%)	
Quimioterapia				
Sim	4 (57,14%)	3 (42,86%)	7 (100%)	0,587
Não	4 (66,67%)	2 (33,33%)	6 (100%)	
Patência				
Sim	7 (87,5%)	1 (12,5%)	8 (100%)	0,032
Não	1 (20%)	4 (80%)	5 (100%)	

e apenas um caso evoluiu com necessidade de amputação devido a recidiva. Não houve oclusão de reconstrução arterial, porém houve ruptura de uma reconstrução arterial secundária a infecção em ferida cirúrgica, o enxerto foi ligado e observada uma circulação colateral satisfatória.

Hohenberger et al.¹² relataram em seu estudo um caso de amputação, devido a oclusão do enxerto de revascularização no 17º dia pós-operatório. O estudo observou uma taxa de infecção de 21%, foi relatado que em um caso de infecção houve a oclusão do enxerto sintético que substituíra a veia femoral.

Já McKay et al.⁷ relataram quatro casos de pacientes com neoplasia de partes moles em região de virilha, o quais foram submetidos a ressecção e reconstrução vascular, obteve-se sucesso na preservação do membro em todos os casos. Não foi necessária amputação em pós-operatório no decorrer do estudo e não foi observada oclusão arterial ou falha anastomótica nas reconstruções.

Os possíveis fatores de risco principais para amputação após a cirurgia de ressecção tumoral e reconstrução vascular para preservação de um membro nos estudos avaliados aparentam ser recidiva tumoral local, oclusão e perda da patência do enxerto.

Porém, observamos em nosso estudo que, além da perda de patência, parece existir uma significância estatística entre

a infecção local e amputação. Dos cinco casos que evoluíram com necessidade de amputação, quatro (80%) apresentavam infecção e perda da patência, porém um (20%) caso apresentava a infecção com patência preservada. Então, em nosso estudo a infecção configura um risco para necessidade de amputação. Sabe-se que uma vascularização inadequada pode aumentar o risco de infecção e que a infecção pode também comprometer a viabilidade do enxerto.

Outro fator de risco observado em nosso estudo foi a presença de sarcoma ósseo com necessidade de prótese osteoarticular não convencional para substituir o osso ressecado. Dos seis casos submetidos a prótese, somente um (16,67%) não sofreu amputação e esse apresentava patência vascular e não evoluiu com infecção. Além disso, todos os casos com necessidade de amputação tinham em comum o uso de prótese osteoarticular não convencional devido a ressecção de sarcoma ósseo e infecção. No grupo de pacientes com sarcoma de partes moles, nenhum evoluiu com amputação ou infecção e o único caso sem patência do enxerto não necessitou de amputação, pois apresentava circulação colateral satisfatória.

A perda de patência e a infecção constituem fatores de risco para evolução para amputação, além da recidiva tumoral que estava presente em casos de amputação relatados em outros estudos.^{3,6,8,11} Quanto ao fato dos sarcomas ósseos substituídos por prótese osteoarticular não convencional poderem constituir um fator de risco, isso pode estar associado ao tempo de cirurgia prolongado e à presença de maior quantidade de biomateriais inertes com a possibilidade de infecção associada ao implante.

Conclusão

O risco de amputação em nosso estudo foi de 38,46%.

A ocorrência de infecção parece ser um dos principais fatores de risco para falência da revascularização, especialmente nos casos de sarcoma ósseo em que a reconstrução vascular é feita juntamente com colocação de próteses articulares não convencionais.

Conflitos de interesse

Os autores declaram não haver conflitos de interesse.

REFERÊNCIAS

1. Umezawa H, Sakuraba M, Miyamoto S, Nagamatsu S, Kayano S, Taji M. Analysis of immediate vascular reconstruction for lower-limb salvage in patients with lower-limb bone and soft-tissue sarcoma. *J Plast Reconstr Aesthet Surg.* 2013;66(5):608-16.
2. Sawaizumi M, Imai T, Matsumoto S. Recent advances in reconstructive surgery for bone and soft tissue sarcomas. *Int J Clin Oncol.* 2013;18(4):566-73.
3. Emori M, Hamada K, Omori S, Joyama S, Tomita Y, Hashimoto N, et al. Surgery with vascular reconstruction for soft-tissue sarcomas in the inguinal region: oncologic and functional outcomes. *Ann Vasc Surg.* 2012;26(5):693-9.
4. Muramatsu K, Ihara K, Miyoshi T, Yoshida K, Taguchi T. Clinical outcome of limb-salvage surgery after wide resection

- of sarcoma and femoral vessel reconstruction. *Ann Vasc Surg.* 2011;25(8):1070-7.
5. Karakousis CP, Karpaliotis C, Driscoll DL. Major vessel resection during limb-preserving surgery for soft tissue sarcomas. *World J Surg.* 1996;20(3):345-9.
 6. Spark JI, Charalabidis P, Laws P, Seben R, Clayer M. Vascular reconstruction in lower limb musculoskeletal tumours. *ANZ J Surg.* 2009;79(9):619-23.
 7. McKay A, Motamedi M, Temple W, Mack L, Moore R. Vascular reconstruction with the superficial femoral vein following major oncologic resection. *J Surg Oncol.* 2007;96(2):151-9.
 8. Nishinari K, Wolosker N, Yazbek G, Zerati AE, Nishimoto IN. Venous reconstructions in lower limbs associated with resection of malignancies. *J Vasc Surg.* 2006;44(5):1046-50.
 9. Adelani MA, Holt GE, Dittus RS, Passman MA, Schwartz HS. Revascularization after segmental resection of lower extremity soft tissue sarcomas. *J Surg Oncol.* 2007;95(6):455-60.
 10. Ferguson PC. Surgical considerations for management of distal extremity soft tissue sarcomas. *Curr Opin Oncol.* 2005;17(4):366-9.
 11. Nishinari K, Wolosker N, Yazbek G, Zerati AE, Nishimoto IN, Penna V, et al. Vascular reconstruction in limbs with malignant tumors. *Vasc Endovascular Surg.* 2004;38(5):423-9.
 12. Hohenberger P, Allenberg JR, Schlag PM, Reichardt P. Results of surgery and multimodal therapy for patients with soft tissue sarcoma invading to vascular structures. *Cancer.* 1999;85(2):396-408.