


Qual o prognóstico da artrodese tríplice quando utilizada no tratamento do pé plano adquirido do adulto (PPAA)?*

What is the Prognosis of Triple Arthrodesis in the Treatment of Adult Acquired Flatfoot Deformity (AAFD)?

Daiana Kerry Picanço Gobbo¹  Nilson Roberto Severino¹ Ricardo Cardenuto Ferreira¹

¹ Departamento de Ortopedia e Traumatologia, Santa Casa de São Paulo, São Paulo, SP, Brasil

Rev Bras Ortop 2019;54:275–281.

Address for correspondence Daiana Kerry Picanço Gobbo, MD, Departamento de Ortopedia e Traumatologia, Santa Casa de São Paulo, Rua Barata Ribeiro, 380 – Cj 64 – sexto andar - Bela Vista, São Paulo, SP, 01308-000, Brasil (e-mail: daianagobbo@yahoo.com.br).

Resumo

Objetivo Avaliar a capacidade da artrodese tríplice de aliviar as principais queixas dos pacientes que apresentam pé plano adquirido do adulto (PPAA): 1) dor incapacitante localizada no médio e retropé; 2) deformidades marcadas pelo colapso do arco medial, valgo, abdução e supinação.

Método Avaliamos 17 pacientes (20 pés) portadores de PPAA em estado avançado que foram submetidos à correção cirúrgica pela artrodese tríplice modelante. A média de idade dos pacientes no momento da cirurgia foi de 62 anos (variação de 38 a 79 anos), e o tempo médio de seguimento foi de 43 meses (variação de 18 a 84 meses). Utilizamos critérios clínicos empregando a escala visual analógica da dor (EVAD) e a escala funcional da American Orthopaedic Foot and Ankle Society (AOFAS, na sigla em inglês) do retropé para avaliar a eficácia da cirurgia.

Resultados A dor residual mensurada pela EVAD foi de três pontos, em média. Observamos incremento médio de 23% nos valores da escala AOFAS do retropé após o tratamento cirúrgico. A correção das deformidades foi satisfatória em 10 de 20 pés; parcialmente satisfatória em 4 de 20 pés; parcialmente insatisfatória em 5 de 20 pés; e insatisfatória em 1 de 20 pés.

Conclusão Apesar da artrodese tríplice modelante indicada no tratamento do PPAA em estágio avançado apresentar alto índice de consolidação óssea, a correção incompleta das deformidades pré-existentes e a persistência de dor residual contribuíram para a elevada taxa de decepção dos pacientes com o resultado da cirurgia.

Palavras-chave

- ▶ pé chato/etiologia
- ▶ pé chato/cirurgia
- ▶ artrodese
- ▶ deformidades adquiridas do pé

* Trabalho desenvolvido no Grupo de Cirurgia do Pé e Tornozelo do Departamento de Ortopedia e Traumatologia da Santa Casa de São Paulo, São Paulo, SP, Brasil.

 Daiana Kerry Picanço Gobbo's ORCID is <https://orcid.org/0000-0001-7552-6590>.

Abstract

Objective The purpose of the present study is to evaluate the ability of triple arthrodesis to eliminate the main complaints presented by patients with adult acquired flatfoot deformity (AAFD): 1) disabling pain in the hindfoot; 2) major deformities such medial arch collapse, valgus, abduction and supination.

Methods A total of 17 patients (20 feet) with advanced stage of AAFD who underwent surgical correction by triple arthrodesis were evaluated after a mean follow-up of 43 (range 18–84) months. The average age of the patients at the time of the surgery was of 62 years old (range 38–79 years old). The visual analogue pain scale (VAS) and the American Orthopaedic Foot and Ankle Society (AOFAS) hindfoot score were used to assess the final results.

Results According to the VAS, the average residual pain score was three; The average increase in the AOFAS hindfoot score points was of 23% after the surgery; and the correction of deformities was satisfactory in 10 out of 20 feet; partially satisfactory in 4 out of 20 feet; partially unsatisfactory in 5 out of 20 feet; and unsatisfactory in 1 out of 20 feet.

Conclusion Despite the high index of bone fusion after triple arthrodesis, which is the gold standard treatment in advanced stages of AAFD, the incomplete correction of major deformities and the persistence of residual pain contributed to a high index of disappointment of the patients with the surgical results.

Keywords

- ▶ flatfoot/etiology
- ▶ flatfoot/surgery
- ▶ arthrodesis
- ▶ acquired foot deformities

Introdução

A artrodese tríplice modelante é o tratamento cirúrgico padrão indicado nos estágios avançados do pé plano adquirido do adulto (PPAA), como no caso das lesões classificadas como estágio III. Nesta situação, a rigidez articular está frequentemente associada à artrose difusa do retropé e é acompanhada de deformidades típicas, destacando-se: 1) colapso do arco medial; 2) valgo do retropé; 3) abdução e supinação do antepé.¹⁻⁸ A artrodese tríplice também pode ter sua indicação estendida para pacientes mais idosos ou com sobrepeso, mesmo quando o estágio evolutivo do PPAA encontra-se ainda numa fase intermediária (estágio II), na qual normalmente poderiam ser indicadas cirurgias que preservassem algum grau de movimento articular.⁸⁻¹³ Nos pacientes obesos, as cirurgias corretivas que envolvem osteotomias associadas a transferências musculotendíneas apresentam maior chance de falha com recidivas.^{8,12} Da mesma maneira, pacientes com idade avançada e baixa demanda funcional também podem ser bons candidatos à artrodese tríplice, uma vez que esta cirurgia contribuiria, em tese, para aliviar os sintomas dolorosos com reduzido risco de recidiva das deformidades, evitando assim a possibilidade de uma segunda operação.⁸⁻¹⁶

O objetivo do presente estudo é avaliar a capacidade da artrodese tríplice modelante de aliviar os sintomas dolorosos e as deformidades relacionados ao PPAA. Nossa hipótese é a de que esta cirurgia é capaz de propiciar melhora substancial na intensidade da dor e no alinhamento das extremidades deformadas.

Casuística e Método

No período compreendido entre janeiro e março de 2015, convocamos todos os pacientes cadastrados no banco de

dados do nosso hospital cujo diagnóstico era PPAA e que haviam sido submetidos a tratamento cirúrgico com artrodese tríplice modelante. Excluímos pacientes com diagnóstico de doenças reumatológicas associadas e aqueles cujo tempo mínimo de seguimento pós-operatório era < 12 meses. Responderam à nossa convocação 17 pacientes (15 femininos e 2 masculinos). Em 3 pacientes, a cirurgia foi realizada bilateralmente, totalizando 20 pés operados. No momento da cirurgia, a média de idade dos pacientes foi de 62 anos (variando de 38 a 79 anos) e o IMC médio foi 31 (variando de 23 a 42). Todos os pacientes foram operados de maneira convencional sob raquianestesia e utilizando garrote pneumático na raiz da coxa com pressão de 300 mm Hg. Empregamos dupla via de acesso cirúrgico, uma lateral e outra medial. Após dissecação por planos, as articulações subtalar, talonavicular e calcaneocubóide foram identificadas e, em seguida, cunhas ósseas de tamanhos apropriados foram removidas das superfícies articulares para permitir uma adequada coaptação e, ao mesmo tempo, corrigir as deformidades essenciais presentes no PPAA. Fixação interna com parafusos foi empregada em todos os casos. Imobilização com bota gessada foi mantida durante 12 semanas. Carga sobre o membro operado foi permitida a partir da 7ª semana. Após a remoção do gesso, indicamos imobilização com bota removível por 4 semanas adicionais, período em que os pacientes iniciaram fisioterapia assistida.

Durante o transcorrer do seguimento pós-operatório, identificamos a ocorrência de complicações menores em cinco pés, destacando-se: deiscência da ferida operatória e necrose cutânea parcial nas bordas da incisão cirúrgica. O tratamento destas lesões consistiu no desbridamento local associado à prescrição de antibioticoterapia sistêmica oral,

resultando em cicatrização completa sem maiores complicações.

Para avaliação do resultado clínico-funcional do tratamento, utilizamos a escala da American Orthopaedic Foot and Ankle Society (AOFAS, na sigla em inglês) corrigida para o retropé^{17,18} (variação pré-operatória de 0 a 100; variação pós-operatória de 0 a 94); a escala visual analógica para dor (EVAD)¹⁹; e o grau de satisfação dos pacientes com o resultado do tratamento (completamente satisfeito; satisfeito com mínimas restrições; satisfeito com maiores restrições; e insatisfeito).

Para a avaliação da capacidade da cirurgia de corrigir as principais deformidades clínicas presentes no PPAA, um examinador independente mensurou e comparou as imagens fotográficas pré-operatórias dos pés dos pacientes com os achados clínicos da avaliação pós-operatória. A variação no grau do colapso do arco, do valgo do retropé, e da abdução e supinação do médio e antepé foi cuidadosamente analisada, e seu grau de correção foi classificado pelo examinador como: 1) completamente satisfatório, quando as quatro

deformidades mencionadas foram adequadamente corrigidas segundo os parâmetros clínicos de normalidade descritos; 2) parcialmente satisfatório, quando pelo menos três das quatro deformidades foram consideradas adequadamente corrigidas; 3) parcialmente insatisfatório, quando apenas duas das quatro deformidades foram consideradas adequadamente corrigidas; e 4) completamente insatisfatório, quando apenas uma ou nenhuma deformidade das quatro deformidades foram corrigidas (►Fig. 1).

Além dos critérios clínicos, utilizamos também critérios radiográficos para avaliar a capacidade da artrodese tríplice modelante de obter a correção das principais deformidades associadas ao PPAA.^{20,21} Nas imagens radiográficas simples realizadas com apoio nas incidências dorsoplantar, lateral e axial perna-pé, mensuramos a diferença pré- e pós-operatória dos seguintes parâmetros: 1) altura do arco plantar longitudinal medial; 2) inclinação em valgo do retropé; 3) inclinação em abdução antepé (►Fig. 2).

O trabalho foi aprovado pela nossa instituição sob o número CAAE 43134015.0.0000.5479.

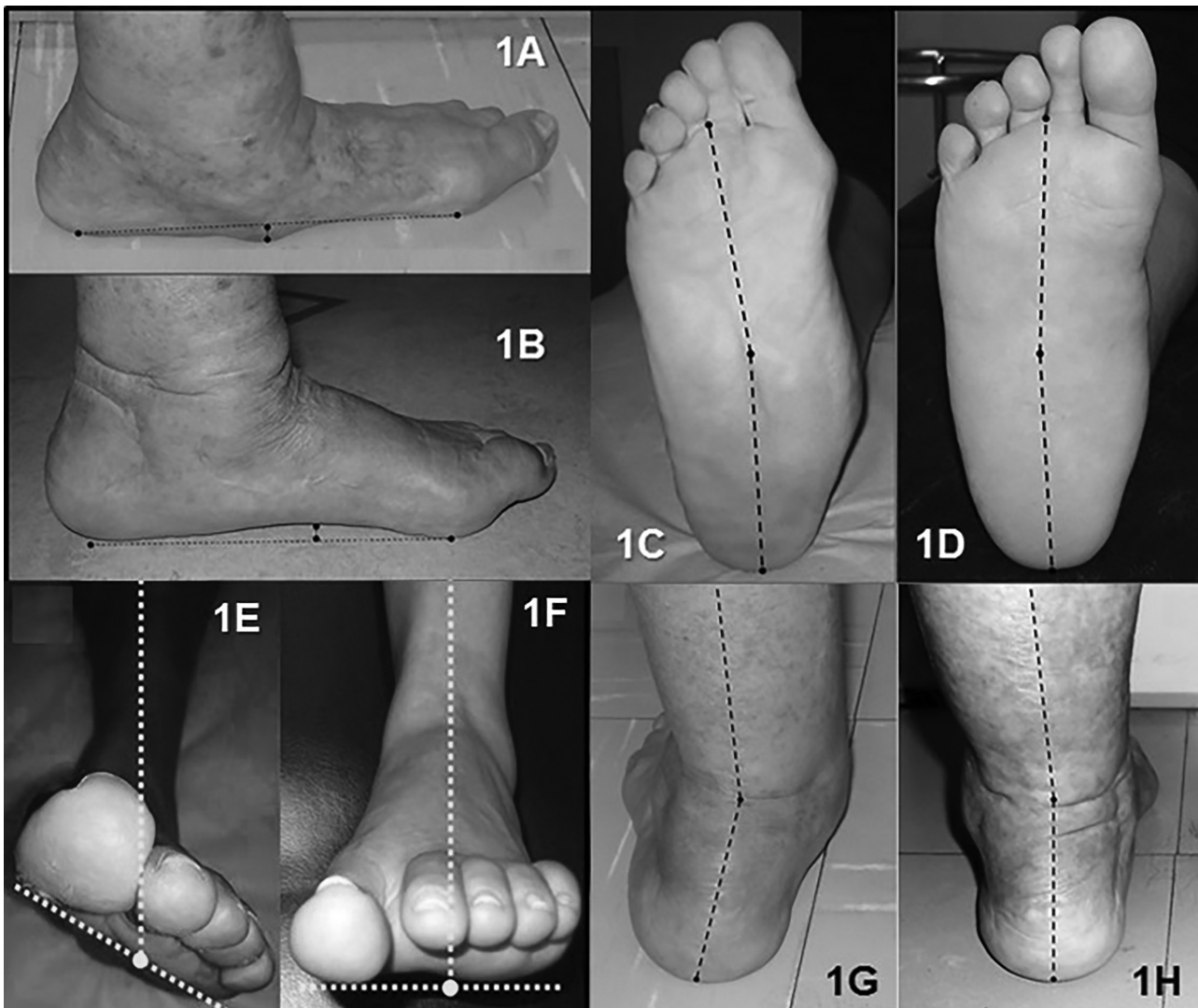


Fig. 1 Vista medial do pé esquerdo mostrando o colapso do arco plantar medial (1A) que foi corrigido após a cirurgia (1B). Vista plantar do pé direito mostrando a abdução (1C) corrigida após a cirurgia (1D). Vista frontal do pé direito mostrando grave deformidade em supinação (1E) corrigida após a cirurgia (1F). Vista posterior do retropé mostrando acentuada deformidade em valgo (1G) corrigida após a cirurgia (1H).

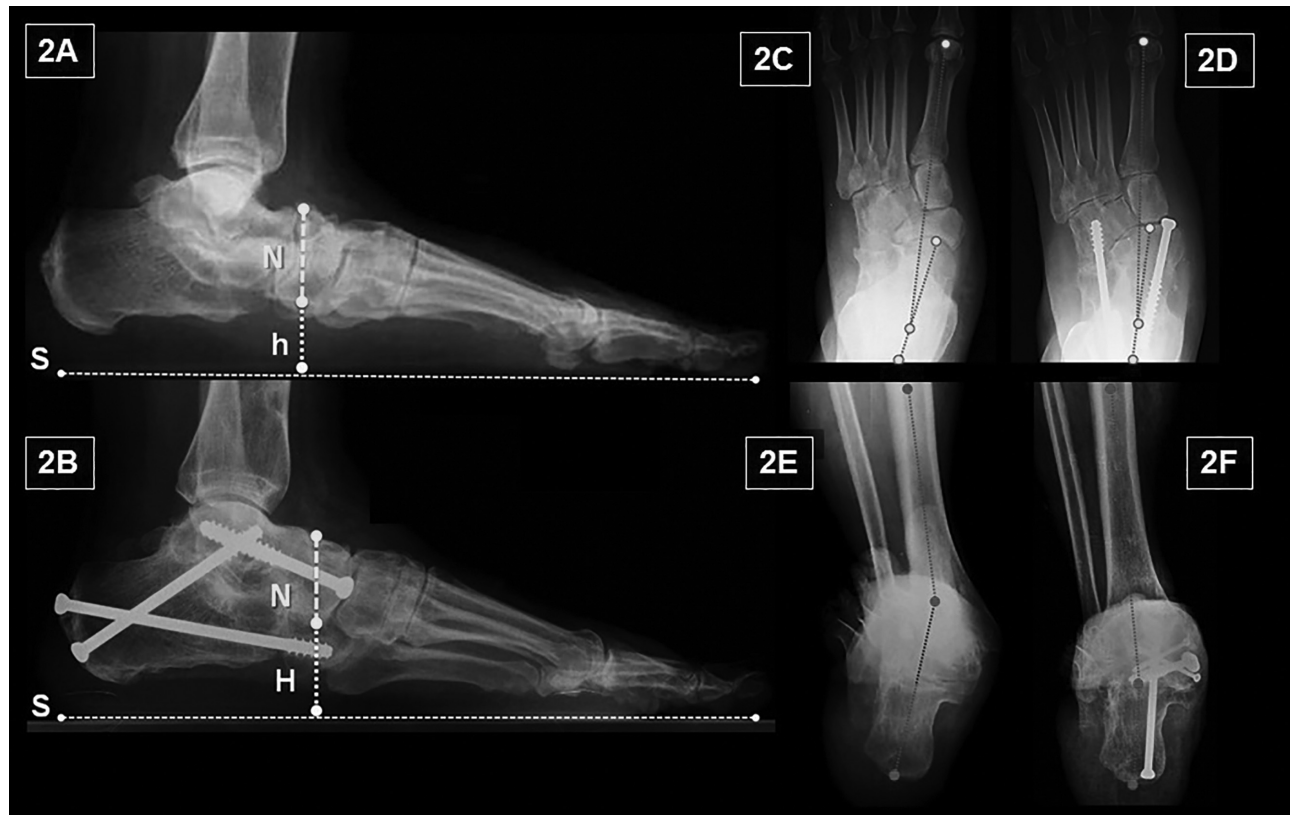


Fig. 2 Imagem radiográfica lateral do pé e do tornozelo mostrando colapso do arco medial (2A) corrigido após a cirurgia (2B). A altura do arco tanto no pré- (h) quanto no pós-operatório (H) é determinada pela distância da margem inferior do eixo do navicular (N) em direção ao solo (S). Imagem radiográfica anteroposterior do pé mostrando a abdução antes (2C) e após a correção cirúrgica (2D). Imagem radiográfica axial perna-pé mostrando a deformidade em valgo (2E) corrigida com a cirurgia (2F).

Resultados

Consolidação óssea completa, marcada pela presença de trabeculado ósseo cruzando o local da artrodese nas imagens radiográficas, ocorreu em 19 dos 20 pés operados (95%). Apesar do elevado índice de consolidação, a cirurgia não garantiu a eliminação completa da dor. Os resultados obtidos segundo a avaliação da EVAD identificou presença de dor residual numa intensidade de 3 de um máximo de 10 pontos possíveis (variação de 0 a 6 pontos). Com relação ao resultado clínico-funcional mensurado pela escala AOFAS do retopé, houve um incremento médio de 18 pontos após a cirurgia. A pontuação média pré-operatória aumentou de 56/100 (variação de 43 a 69) para 74/94 (variação de 55 a 90). Este incremento proporcional na pontuação correspondeu à melhora proporcional de ~ 23% nos parâmetros mensurados pela escala AOFAS da condição pré-operatória para a condição pós-operatória. Considerando a satisfação dos pacientes com o resultado da cirurgia, identificamos que satisfação completa foi relatada em 7 pés (35%); satisfação com mínimas restrições em 5 pés (25%); e satisfação com maiores restrições em 8 pés (40%). Nenhum paciente considerou que o resultado final do tratamento tenha sido insatisfatório (►Tabela 1).

Segundo a avaliação clínica do examinador considerando a capacidade da cirurgia de corrigir as principais deformidades presentes no PPAA, os resultados obtidos foram:

completamente satisfatórios em 10 de 20 pés (50%); parcialmente satisfatórios em 4 de 20 pés (20%); parcialmente insatisfatórios em 5 de 20 pés (25%); e completamente insatisfatório em 1 de 20 pés (5%) (►Tabela 1).

Na avaliação radiográfica da capacidade da cirurgia de corrigir as principais deformidades presentes no PPAA, os resultados obtidos foram: 1) o aumento percentual médio proporcional na altura do arco plantar longitudinal medial após a cirurgia foi de 34%; 2) a diminuição percentual média da inclinação em valgo do retopé foi de 27% (a angulação média no pré-operatório passou de 11° para 8° no pós-operatório); 3) diminuição percentual média da inclinação em abdução antepé foi de 80% (a angulação média no pré-operatório passou de 15° para 3° no pós-operatório).

Discussão

A grande incidência do PPAA acomete pacientes na 4ª e 5ª décadas da vida, com sobrepeso e pouco ativos, sendo predominante no sexo feminino.²²⁻²⁷ Neste grupo de pacientes, a queixa principal costuma ser dor incapacitante, enquanto as deformidades que acompanham o PPAA aparecem como queixa secundária relacionadas, principalmente, à dificuldade em acomodar o pé dentro do calçado convencional, além do excessivo desgaste do próprio calçado associado ao apoio na região medial do solado. O princípio do tratamento cirúrgico considera que a melhora dos sintomas

Tabela 1 Distribuição dos 17 pacientes (20 pés) segundo aspectos epidemiológicos, complicações pós-operatórias, tempo de seguimento, e resultados clínico-funcionais

Caso	Gênero, idade, lado	Classificação GRAU II ou III	IMC	Complicações Imediatas / Tardias	Tempo de Seguimento	AOFAS PRÉ / PÓS	EVAD	Satisfação Pessoal	Correção das deformidades
1	F, 52, D/E	II	31,1/24,8	não	48 e 18 meses	67 para 72 e 73	5 e 5	Menor restrição	Satisfatório parcial/ Satisfatório total
2	F, 54, E	II	39,6	não	24 meses	52 para 73	4	Satisfeito	Satisfatório total
3	F, 75, E	II	27,3	não	30 meses	57 para 80	3	Satisfeito	Satisfatório total
4	F, 47, E	II	31,8	não	47 meses	55 para 81	2	Maior restrição	Satisfatório total
5	F, 68, E	II	27,5	não	49 meses	69 para 80	0	Satisfeito	Satisfatório total
6	F, 63, D	II	22,9	não	84 meses	62 para 83	3	Satisfeito	Insatisfatório parcial
7	F, 49, E	III	41,9	não	12 meses	56 para 75	2	Satisfeito	Satisfatório total
8	F, 75, D	III	24,2	DFO	12 meses	43 para 70	2	Satisfeito	Insatisfatório parcial
9	F, 69, E	III	42,0	não	24 meses	58 para 78	6	Maior restrição	Satisfatório total
10	F, 70, D/E	III	38,7/38,7	não	24 e 48 meses	55 para 85 e 52 para 90	4 e 4	Menor restrição	Satisfatório total/ Satisfatório parcial
11	M, 79, D/E	III	25,0/25,0	não	26 e 72 meses	58 para 81 e 51 para 80	3 e 3	Maior restrição	Satisfatório total/ Satisfatório parcial
12	F, 45, E	III	35,2	DFO	35 meses	57 para 65	0	Maior restrição	Satisfatório total
13	F, 70, E	III	33,2	não	43 meses	44 para 55	3	Maior restrição	Insatisfatório parcial
14	F, 70, D	III	30,1	DFO e pseudartrose	48 meses	49 para 55	3	Menor restrição	Insatisfatório
15	F, 61, E	III	31,0	não	60 meses	46 para 76	2	Satisfeito	Insatisfatório parcial
16	F, 58, D	III	26,5	DFO	75 meses	66 para 73	3	Maior restrição	Insatisfatório parcial
17	M, 38, E	III	24,0	não	90 meses	54 para 62	5	Maior restrição	Satisfatório parcial

Abreviações: AOFAS, escala numérica para avaliação clínico-funcional do retopé da American Orthopedic Foot and Ankle Society; D, direito; DFO, deiscência da ferida operatória; E, esquerdo; EVAD, escala visual analógica da dor; F, feminino; M, masculino.

clínicos depende da correção das deformidades e do restabelecimento da força inversora do pé. Nos anos mais recentes, uma série de publicações envolvendo estudos com séries de casos clínicos (nível de evidência científica IV) tem enfatizado a importância de substituir o tendão tibial posterior degenerado e corrigir as deformidades típicas do PPAA por meio de múltiplas osteotomias corretivas, desde que ainda exista mobilidade remanescente suficiente para permitir o alinhamento adequado do pé, como ocorre nas lesões no estágio II.²²⁻²⁶ Esta tendência tem como raciocínio básico poupar as articulações e preservar a mobilidade do retopé, além de evitar complicações tardias da artrodese tríplice, principalmente à artrose secundária das articulações adjacentes, em especial o tornozelo e as demais articulações remanescentes no médio-tarso.^{22,23} A substituição do tendão tibial posterior degenerado e insuficiente pelo tendão flexor longo dos dedos é a opção preferencial.²² Infelizmente, a recorrência das deformidades do PPAA após a realização de múltiplas osteotomias do tarso e a substituição do tendão tibial posterior pelo flexor longo dos dedos não é um acontecimento raro. Isto é particularmente relatado nos pacientes portadores de doenças reumatológicas, com sobrepeso ou idade avançada, sendo necessário considerar a artrodese tríplice como alternativa de tratamento cirúrgico quando estes fatores de risco estiverem presentes.²²

A artrodese tríplice modelante constitui o tratamento cirúrgico padrão nos pacientes que não respondem ao tratamento conservador do PPAA e já se encontram em uma fase

mais avançada da doença, mais especificamente no estágio III. Eventualmente, sua indicação pode ser estendida também para um grupo específico de pacientes que ainda não desenvolveram deformidades rígidas acompanhadas de artrose (estágio II), mas que têm como particularidade a idade avançada (> 65 anos) ou a obesidade (IMC > 30).^{8,12} Apesar de numerosos estudos sugerirem que a obesidade possa gerar impacto negativo sobre os resultados cirúrgicos em diversas articulações do corpo,²⁸⁻³¹ existem poucos estudos sobre o seu efeito nas cirurgias ortopédicas do pé e do tornozelo. Recentemente, Soukup et al³² não identificaram diferenças significantes no resultado, considerando pacientes com peso normal, sobrepeso e obesos. Segundo estes autores, o tratamento do PPA grau II empregando a transferência tendínea associada a múltiplas osteotomias poderia também ser indicada para pacientes com IMC > 25. Entretanto, os resultados deste estudo devem ser analisados com cautela devido ao tempo médio de seguimento pós-operatório ter sido relativamente curto, de apenas 3 anos.

Com relação ao resultado do tratamento cirúrgico do PPAA, vale a pena ressaltar que nem sempre todos os sintomas dolorosos são completamente eliminados pela cirurgia, tanto as que corrigem as deformidades empregando osteotomias tarsais múltiplas quanto aquelas nas quais a correção é acompanhada da estabilização tarsal definitiva pela artrodese tríplice.¹² A persistência da dor residual é causa comum de certo grau de insatisfação dos pacientes com o resultado do tratamento cirúrgico,

independentemente de terem sido realizadas as osteotomias ou artrodeses.^{33,34} Vale a pena ressaltar que, na nossa série de casos, a consolidação óssea foi obtida em 95% dos pés operados mas, apesar disto, a dor residual permaneceu em um patamar médio de intensidade de ~ 3 pontos na EVAD. Este achado reforça a necessidade de informar previamente ao paciente que a cirurgia não necessariamente propiciará a eliminação completa do desconforto doloroso, mesmo que a consolidação óssea da artrodese seja completa. A persistência da dor residual pode ter refletido diretamente no grau de satisfação pessoal dos pacientes que compuseram nossa série de casos com relação ao resultado final da cirurgia. Dos 20 pés operados, a satisfação completa foi relatada em apenas 7 (35%), enquanto satisfação com menores ou maiores restrições foi relatada em 13 (65%).

Uma possível explicação para a persistência da dor pode ser atribuída ao fato da cirurgia não ter sido capaz de corrigir adequadamente as deformidades pré-existentes. Considerando que, na avaliação clínica pós-operatória, apenas metade dos pés foram considerados completamente corrigidos, a presença de deformidades residuais poderia ser responsabilizada pela manutenção da dor. Segundo dados da avaliação radiográfica, o incremento percentual médio na altura do arco plantar após a cirurgia restringiu-se apenas a ~ 34%; além disso, o valgo residual persistiu em um patamar acima da média, girando em ~ 8°, apesar de o tratamento cirúrgico ter proporcionado um índice médio de correção de 27%. A única deformidade que foi substancialmente corrigida na nossa série de casos foi a abdução, que praticamente atingiu o valor médio dentro da faixa aceita como adequada, ou seja, ~ 3°.

A natureza retrospectiva do presente estudo e o pequeno tamanho do grupo amostral conferem o ponto fraco do presente estudo. Entretanto, acreditamos que as informações obtidas podem ser úteis para considerar as limitações da artrodese tríplice modelante como forma de aliviar completamente os sintomas relacionados ao PPAA em estado de gravidade avançada. É preciso considerar que este tipo de cirurgia corretiva não é simples, e sua execução necessita adequada expertise do cirurgião em alcançar o posicionamento adequado do pé. A correção incompleta das graves deformidades após o tratamento cirúrgico pode ser um fator importante na manutenção da dor residual, mas sua real importância ainda não é completamente conhecida e não pode ser identificada no presente estudo.

Conclusão

Apesar da artrodese tríplice modelante indicada no tratamento do PPAA em estágio avançado apresentar alto índice de consolidação óssea, a correção incompleta das deformidades pré-existentes e a persistência de dor residual contribuíram para a elevada taxa de decepção dos pacientes com o resultado da cirurgia.

Conflitos de Interesses

Os autores declaram não haver conflitos de interesses.

Referências

- Kulowski J. Tendovaginitis (tenosynovitis), general discussion and report of one case involving the posterior tibial tendon. *J Miss State Med Assoc* 1936;33:135-137
- Lipscomb P. Non-suppurative tenosynovitis and paratendinitis. *Instr Course Lect* 1950;7:254
- Taylor R, Sammarco VJ. Minimizing the role of fusion in the rigid flatfoot. *Foot Ankle Clin* 2012;17(02):337-349
- Grunander TR, Thordarson DB. Results of calcaneocuboid distraction arthrodesis. *Foot Ankle Surg* 2012;18(01):15-18
- Lin JS, Myerson MS. The management of complications following the treatment of flatfoot deformity. *Instr Course Lect* 2011;60:321-334
- Johnson KA, Strom DE. Tibialis posterior tendon dysfunction. *Clin Orthop Relat Res* 1989;(239):196-206
- Myerson MS. Adult acquired flatfoot deformity: treatment of dysfunction of the posterior tibial tendon. *J Bone Joint Surg Am* 1996;78(05):780-792
- Hatic SO II, Philbin TM. Management of the recurrent deformity in a flexible foot following failure of tendon transfer: is arthrodesis necessary? *Foot Ankle Clin* 2012;17(02):299-307
- Gentchos CE, Anderson JG, Bohay DR. Management of the rigid arthritic flatfoot in the adults: alternatives to triple arthrodesis. *Foot Ankle Clin* 2012;17(02):323-335
- Mosier SM, Pomeroy G, Manoli A II. Pathoanatomy and etiology of posterior tibial tendon dysfunction. *Clin Orthop Relat Res* 1999;(365):12-22
- Schuh R, Salzberger F, Wanivenhaus AH, Funovics PT, Windhager R, Trnka HJ. Kinematic changes in patients with double arthrodesis of the hindfoot for realignment of planovalgus deformity. *J Orthop Res* 2013;31(04):517-524
- Ellington JK, Myerson MS. The use of arthrodesis to correct rigid flatfoot deformity. *Instr Course Lect* 2011;60:311-320
- Bluman EM, Title CI, Myerson MS. Posterior tibial tendon rupture: a refined classification system. *Foot Ankle Clin* 2007;12(02):233-249, v
- Raikin SM, Winters BS, Daniel JN. The RAM classification: a novel, systematic approach to the adult-acquired flatfoot. *Foot Ankle Clin* 2012;17(02):169-181
- Neville CG, Candidate MS, Houck JR. Science behind the use of orthotic devices to manage posterior tibial tendon dysfunction. *Tech Foot Ankle Surg* 2008;7(02):125-133
- Ryerson E. Arthrodesing operations on the feet. *J Bone Joint Surg Am* 1923;5:453-471
- Pinsker E, Daniels TR. AOFAS position statement regarding the future of the AOFAS Clinical Rating Systems. *Foot Ankle Int* 2011;32(09):841-842
- Kitaoka HB, Alexander IJ, Adelaar RS, Nunley JA, Myerson MS, Sanders M. Clinical rating systems for the ankle-hindfoot, mid-foot, hallux, and lesser toes. *Foot Ankle Int* 1994;15(07):349-353
- Gift AG. Visual analogue scales: measurement of subjective phenomena. *Nurs Res* 1989;38(05):286-288
- Saltzman CL, el-Khoury GY. The hindfoot alignment view. *Foot Ankle Int* 1995;16(09):572-576
- de Cesar Netto C, Schon LC, Thawait GK, da Fonseca LF, Chinanuvathana A, Zbijewski WB, et al. Flexible Adult Acquired Flatfoot Deformity: Comparison Between Weight-Bearing and Non-Weight-Bearing Measurements Using Cone-Beam Computed Tomography. *J Bone Joint Surg Am* 2017;99(18):e98
- Flemister AS Jr, Baumhauer JF, Digiiovanni BF. Flexor digitorum longus to posterior tibialis transfer with lateral column lengthening for stage ii posterior tibial tendon dysfunction. *Tech Foot Ankle Surg* 2007;6(01):22-29
- Griend RV. Lateral column lengthening using a "Z" osteotomy of the calcaneus. *Tech Foot Ankle Surg* 2008;7(04):257-263

- 24 Pomeroy GC, Manoli A II. A new operative approach for flatfoot secondary to posterior tibial tendon insufficiency: a preliminary report. *Foot Ankle Int* 1997;18(04):206-212
- 25 Myerson MS, Corrigan J. Treatment of posterior tibial tendon dysfunction with flexor digitorum longus tendon transfer and calcaneal osteotomy. *Orthopedics* 1996;19(05):383-388
- 26 Hirose CB, Johnson JE. Plantarflexion opening wedge medial cuneiform osteotomy for correction of fixed forefoot varus associated with flatfoot deformity. *Foot Ankle Int* 2004;25(08):568-574
- 27 Holmes GB Jr, Mann RA. Possible epidemiological factors associated with rupture of the posterior tibial tendon. *Foot Ankle* 1992;13(02):70-79
- 28 Kerkhoffs GM, Servien E, Dunn W, Dahm D, Bramer JA, Haverkamp D. The influence of obesity on the complication rate and outcome of total knee arthroplasty: a meta-analysis and systematic literature review. *J Bone Joint Surg Am* 2012;94(20):1839-1844
- 29 Linberg CJ, Sperling JW, Schleck CD, Cofield RH. Shoulder arthroplasty in morbidly obese patients. *J Shoulder Elbow Surg* 2009;18(06):903-906
- 30 Dowsey MM, Liew D, Stoney JD, Choong PF. The impact of obesity on weight change and outcomes at 12 months in patients undergoing total hip arthroplasty. *Med J Aust* 2010;193(01):17-21
- 31 Chan CL, Villar RN. Obesity and quality of life after primary hip arthroplasty. *J Bone Joint Surg Br* 1996;78(01):78-81
- 32 Soukup DS, MacMahon A, Burket JC, Yu JM, Ellis SJ, Deland JT. Effect of Obesity on Clinical and Radiographic Outcomes Following Reconstruction of Stage II Adult Acquired Flatfoot Deformity. *Foot Ankle Int* 2016;37(03):245-254
- 33 Barrôco R, Nery C, Netto AA. Pé plano adquirido por disfunção do tibial posterior: resultados cirúrgicos. *Rev Bras Ortop* 2002;37(06):211-218
- 34 Persaud S, Hentges MJ, Catanzariti AR. Occurrence of Lateral Ankle Ligament Disease With Stage 2 to 3 Adult-Acquired Flatfoot Deformity Confirmed via Magnetic Resonance Imaging: A Retrospective Study. *J Foot Ankle Surg* 2019;58(02):243-247