



Artigo Original

Fratura do terço médio da clavícula em atletas –Devemos operar?☆



Neydson André Solposto Marques de Souza *, Paulo Santoro Belangero, Eduardo Antônio de Figueiredo, Alberto de Casto Pochini, Carlos Vicente Andreoli e Benno Ejnisman

Centro de Traumatologia do Esporte, Departamento de Ortopedia e Traumatologia, Universidade Federal de São Paulo, São Paulo, SP, Brasil

INFORMAÇÕES SOBRE O ARTIGO

Histórico do artigo:

Recebido em 27 de outubro de 2016

Aceito em 6 de fevereiro de 2017

On-line em 11 de junho de 2017

Palavras-chave:

Fraturas ósseas

Clavícula

Placas ósseas

Atletas

R E S U M O

Objetivo: Avaliar os resultados do tratamento de fraturas do terço médio da clavícula com placas pré-contornadas em atletas.

Métodos: Os autores fizeram 26 osteossínteses em 25 pacientes com fratura do terço médio da clavícula. As fraturas foram classificadas de acordo com Robinson como tipo 2B1 (16) e tipo 2B2 (dez). A média de idade foi de 37,6 anos, entre 15 e 63; 20 pacientes eram do sexo masculino e cinco do feminino, todos praticantes de alguma atividade esportiva de forma amadora ou profissional. Todos os pacientes foram tratados com redução aberta e fixação interna com placas pré-contornadas na fase aguda da fratura, dentro de, no máximo, cinco dias após o trauma. A técnica usada e o implante foram os mesmos para todos os pacientes, mas o tempo de imobilização e o protocolo de reabilitação foram individualizados para cada paciente, de acordo com a atividade física. A média do seguimento foi de 16,8 meses (6-48), com liberação para atividade esportiva com média de 45,6 dias.

Resultados: A avaliação funcional foi feita através do escore da Universidade da Califórnia em Los Angeles (UCLA). Os resultados tiveram como mediana 34,07 de 35 pontos. Nenhum caso apresentou pseudartrose. Apenas uma complicação (trombose da veia subclávia com boa resposta ao tratamento conservador) foi observada; dois pacientes necessitaram remoção do implante.

Conclusão: O tratamento cirúrgico das fraturas da clavícula em atletas apresentou resultado funcional satisfatório e retorno precoce ao esporte.

© 2017 Sociedade Brasileira de Ortopedia e Traumatologia. Publicado por Elsevier Editora Ltda. Este é um artigo Open Access sob uma licença CC BY-NC-ND (<http://creativecommons.org/licenses/by-nc-nd/4.0/>).

☆ Trabalho desenvolvido no Centro de Traumatologia do Esporte, Departamento de Ortopedia e Traumatologia, Universidade Federal de São Paulo, São Paulo, SP, Brasil.

* Autor para correspondência.

E-mail: dr.nasouza@gmail.com (N.A. Souza).

<https://doi.org/10.1016/j.rbo.2017.02.002>

0102-3616/© 2017 Sociedade Brasileira de Ortopedia e Traumatologia. Publicado por Elsevier Editora Ltda. Este é um artigo Open Access sob uma licença CC BY-NC-ND (<http://creativecommons.org/licenses/by-nc-nd/4.0/>).

Displaced midshaft clavicle fracture in athletes – Should we operate?

A B S T R A C T

Keywords:
Fractures, bone
Clavicle
Bone plates
Athletes

Objective: To assess the results of the treatment of fractures of the middle third of the clavicle with a pre-contoured plate in athletes.

Methods: The authors performed 26 osteosyntheses in 25 patients with fractures of the middle third of the clavicle. The fractures were classified according to Robinson as 16 type B1 and ten type B2. The mean age was 37 years, ranging from 15 to 63 years, 20 patients were male and five were female, and all play sports in an amateur or professional manner. All patients were operated on in the acute phase of fracture within five days after trauma. Patients were treated with open reduction and internal fixation using pre-contoured plates. The technique and the implant used were the same, but the time of immobilization and rehabilitation protocol were individualized for each patient according to physical activity. Mean follow-up was 16.8 months (6-48 months), with return to sport activities in 45.6 days.

Results: Functional assessment was performed using the University of California at Los Angeles (UCLA) score. The results averaged 34.07 of 35 points. No cases presented nonunion. Only one complication was observed (thrombosis of the subclavian vein with good response to conservative treatment); two patients required implant removal.

Conclusion: The surgical treatment of clavicle fractures in athletes presented satisfactory functional outcome and early return sport.

© 2017 Sociedade Brasileira de Ortopedia e Traumatologia. Published by Elsevier Editora Ltda. This is an open access article under the CC BY-NC-ND license (<http://creativecommons.org/licenses/by-nc-nd/4.0/>).

Introdução

A fratura de clavícula é a décima mais comum e representa 2,6% a 5% de todas as fraturas.¹⁻³ A incidência estimada da fratura da clavícula nos EUA é de 24,4 por 100.000 pessoas/ano. O principal fator causal é a atividade esportiva, que responde por 45% de todas as fraturas da clavícula.⁴

O crescimento substancial do número de atletas nas últimas décadas, associado à grande diversidade de atividades esportivas e à intensidade como essas são praticadas, tem gerado aumento na incidência deste tipo de fratura.^{4,5} Court-Brown e Caesar³ associaram 12,8% de todas as fraturas, independente da localização, ao trauma esportivo.

As fraturas da clavícula podem ser divididas de acordo com a região acometida em terço medial, médio e lateral. O terço médio corresponde entre 69% e 82% de todas as fraturas da clavícula.^{1,5}

Em geral a opção para o tratamento das fraturas terço médio da clavícula é conservador, com resultado satisfatório.⁶⁻⁸ Em relação ao tratamento cirúrgico na fase aguda, as principais indicações são: desvio ou encurtamento maior do que 1,5 a 2,0cm entre os fragmentos ósseos; fraturas expostas ou com risco de exposição; lesão neurovascular; ombro flutuante e em politraumatizados.⁶

As principais vantagens do tratamento cirúrgico são proporcionar uma taxa significativamente menor de consolidação viciosa e pseudartrose e o retorno funcional mais precoce em comparação com o tratamento conservador.^{6,7}

O objetivo do nosso estudo foi apresentar os resultados do tratamento cirúrgico das fraturas da clavícula com placas pré-contornadas, nos praticantes de atividades esportivas profissionais ou amadoras.

Material e métodos

Entre março de 2010 e outubro de 2013, os autores realizaram 26 osteossínteses em 25 pacientes com fraturas do terço médio da clavícula (duas ocorreram no mesmo paciente, porém em eventos diferentes, em ombros diferentes).

Os critérios de inclusão foram fraturas do terço médio da clavícula, fechadas, sem déficit neurovascular, com desvio entre os fragmentos ou angulação sem contato ósseo, em atletas profissionais ou amadores, com desejo de retorno precoce as suas atividades esportivas. Tempo de seguimento mínimo foi de seis meses. Todos os pacientes foram operados com menos de cinco dias após o trauma.

Para comprovação diagnóstica e programação cirúrgica foram feitas radiografia com incidências em AP e perfil e, quando necessário, AP com inclinação cranial de 20° (fig. 1).

As fraturas foram classificadas de acordo com Robinson em 16 tipo 2B1 e 10 tipo 2B2. Apenas sete (26,9%) eram de traço simples, as demais eram nove em cunha (34,6%) e 10 com pelo menos três fragmentos (38,4). A média de idade foi de 37 anos, entre 15 e 63; 20 pacientes eram do sexo masculino e cinco do feminino (tabela 1).

A técnica usada foi redução aberta com fixação interna com placa pré-contornada Acumed (Hillsboro, OR, EUA). As placas foram posicionadas na face superior da clavícula acometida. A fixação foi feita com pelo menos três parafusos mediais e três laterais à fratura, foram usados pelo menos dois parafusos corticais, o primeiro parafuso proximal à fratura e o segundo lateral à fratura, posteriormente a fixação era concluída, preferencialmente, com parafusos bloqueados. Em oito casos foram feitas amarrilhas com fios inabsorvíveis de polietileno de alta

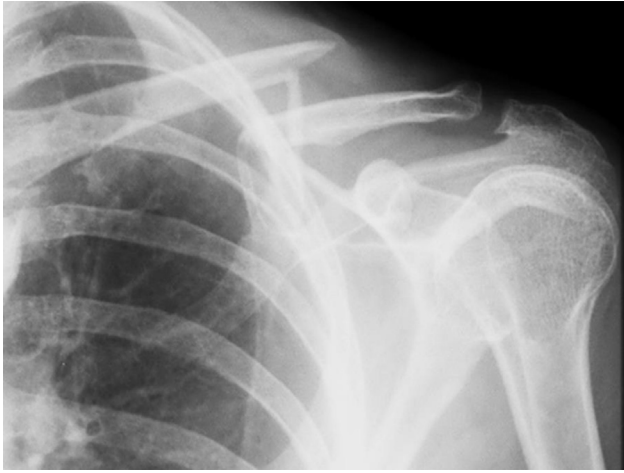

Figura 1 – Radiografia da clavícula esquerda após acidente ciclístico.

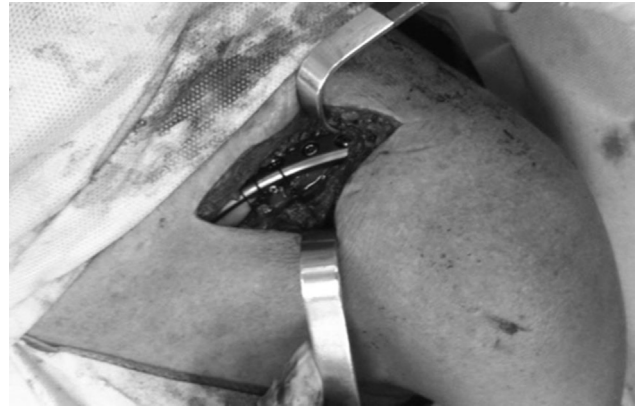

Figura 2 – Ombro esquerdo, transoperatório, pós-osteossíntese com placa bloqueada e amarrilhas com fios alta resistência.

Tabela 1 – Gênero dos pacientes e lateralidade da fratura

Tipo de fratura	n (%)
2B1	16 (61,5)
2B2	10 (38,5)
Gênero	
Masculino	21 (80,7)
Feminino	05 (19,3)
Lateralidade	
Direita	13 (50)
Esquerda	13 (50)

resistência (FiberWire® Arthrex Inc., Naples, FL, EUA) após a fixação com placa (figs. 2 e 3).

Os pacientes foram reavaliados com uma semana de pós-operatório e, posteriormente, a cada duas semanas até a liberação médica. Todos os ombros foram imobilizados em uma tipóia simples imediatamente após a cirurgia e iniciaram reabilitação supervisionada, três vezes por semana, com

mobilização passiva durante a primeira semana e ativa após o 15º dia de pós-operatório. O protocolo de reabilitação era único nos primeiros 21 dias e após esse período a reabilitação era individualizada e intensificada de acordo com a tolerância do paciente em busca do retorno mais rápido ao esporte de origem. O retorno ao esporte não dependeu da consolidação radiográfica. Foi permitido após o paciente fazer arco de movimento total ativo indolor e teste de força com resultado semelhante ao ombro contralateral por meio do uso de dinamômetro manual.

A liberação para atividade esportiva variou significativamente, com média de 45,6 dias. Dois atletas retornaram ao esporte mesmo sem liberação médica, com 17 e 20 dias, respectivamente (tabela 2).

O seguimento médio foi de 16,8 meses (6-48).

Resultados

O controle radiográfico com três meses não evidenciou perda na redução da fratura, sinais de pseudartrose ou falhas no implante em todas as osteossínteses.

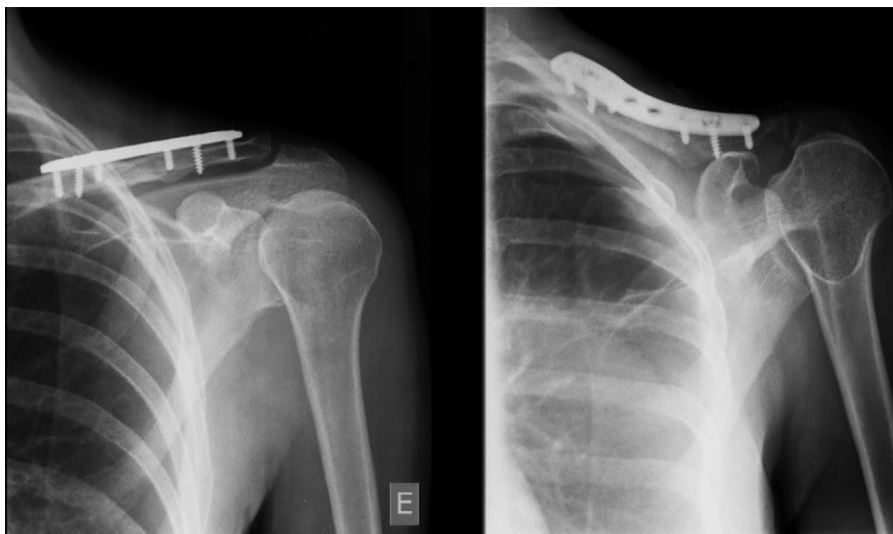


Figura 3 – Radiografia pós-operatória da clavícula esquerda.

Tabela 2 – Esporte praticado, retorno ao esporte e número de praticante

Esporte praticado	Nº de praticantes	Tempo de retorno ao esporte
Motovelocidade	8 (30,7%)	17-89 (46)
Triatlon	4 (15,3%)	30-50 (42,5)
Ciclismo	3 (11,5%)	25-62 (48,6)
Mountainbike	3 (11,5%)	25-90 (50)
Corrida	3 (11,5%)	40-91 (64)
Futebol	1 (3,9%)	25
Basquete	1 (3,9%)	45
Ginástica	1 (3,9%)	30
Golfe	1 (3,9%)	25
Esqui na neve	1 (3,9%)	60
Total	26	-45,6

Nenhum paciente apresentou infecção tanto superficial quanto profunda e não houve problema com a cicatriz constatado durante o seguimento clínico. A perda de sensibilidade (um caso) foi minimizada pela dissecação cuidadosa dos ramos cutâneos do nervo supraclavicular. Apenas dois pacientes (7,7%) foram submetidos a retirada do implante; um paciente apresentava desconforto cutâneo e outro alegou questão estética e manifestou desejo de retirar o implante.

Tivemos apenas uma (3,8%) complicação: trombose da veia subclávia esquerda que apresentou boa resposta ao tratamento conservador. O paciente retornou ao esporte (motovelocidade) com 70 dias após a fixação, sem restrição funcional.

A maioria dos pacientes (19-73%) foi liberada para retornar à atividade esportiva entre 21 e 60 dias.

A avaliação funcional foi feita através do escore da Universidade da Califórnia em Los Angeles (UCLA), aplicado a partir da terceira semana, com sucessivas avaliações a cada duas semanas durante a fase de reabilitação. Valores da média e do desvio padrão foram, respectivamente, 34,07 e 0,61. A pontuação obtida pelo paciente foi classificada da seguinte maneira: 34-35 pontos correspondem a resultados excelentes e 28-33 bons e nenhum resultado foi considerado ruim.

Os resultados obtidos, imediatamente após a liberação médica, foram de 24 (92,3%) excelente, dois (7,7%) bom e nenhum ruim.

Discussão

A indicação para tratamento cirúrgico da fratura do terço médio da clavícula deve ser particularizada em pacientes atletas. Em 2007, um artigo multicêntrico da Sociedade Canadense de Trauma Ortopédico analisou comparativamente os resultados funcionais e as complicações entre tratamento conservador e cirúrgico da fratura em 138 pacientes (não necessariamente atletas) e comprovou a superioridade da osteossíntese em relação ao manejo conservador em pacientes que apresentavam fraturas desviadas, com menor tempo de consolidação radiográfica, menor taxa de pseudartrose e melhores índices de avaliação DASH e Constant.⁹

Optamos pela placa pré-contornada pois estudos biomecânicos demonstram a superioridade dessa em comparação com a placa de reconstrução tradicional e a placa de compressão dinâmica (DCP), em relação à rigidez inicial, à carga

de ruptura, à torção e flexão com apoio em três pontos em ciclos repetitivos.¹⁰⁻¹² A escolha do posicionamento superior do implante foi baseada na superioridade biomecânica em relação com o anteroinferior devido à superfície de suporte ser na área de tensão e ter um maior momento de resistência, em decorrência da maior distância a partir do córtex inferior, além de possibilitar um implante e parafusos maiores.¹¹⁻¹³ Em contrapartida o posicionamento anteroinferior apresenta menor taxa de reoperação devido a irritação cutânea e menor risco de lesão iatrogênica.^{14,15}

Özler et al. relataram bons resultados numa série de 16 pacientes com seguimento mínimo de um ano e uso de placas bloqueadas, porém iniciavam as atividades apenas a partir da sexta semana após a osteossíntese.¹⁶ Os pacientes não eram necessariamente atletas e o objetivo era relatar os bons resultados obtidos com a baixa taxa de irritação cutânea e pseudartrose mesmo com mobilização precoce.

Em um estudo em atletas semiprofissionais a infecção da ferida operatória foi a complicação mais frequente (18% dos casos) e o índice de refratura foi de 5%. A consolidação radiográfica ocorreu em 12 semanas em 90% dos casos.¹⁷ Em nosso estudo, mesmo com a liberação precoce para atividade esportiva, nenhum paciente apresentou infecção de ferida operatória, pseudartrose, retardo de consolidação ou refratura. Todos os pacientes apresentaram consolidação óssea após avaliação radiográfica com 12 semanas.

Meisterling analisou 29 atletas submetidos à osteossíntese do terço médio da clavícula com placa bloqueada e obtiveram resultados semelhantes aos apresentados nesse estudo.¹⁸ Porém, consideraram como retorno ao esporte a volta a qualquer modalidade prévia praticada pelo atleta, não necessariamente a principal atividade.

A nossa experiência de fixação com placa pré-contornada em atletas apresentou resultados convincentes. Acreditamos que a avaliação de forma sequencial e individualizada auxiliou no retorno mais precoce à atividade esportiva. Apesar de todos os pacientes retornarem à atividade esportiva antes da consolidação óssea, não houve perda de redução da fratura ou falhas na osteossíntese. A baixa taxa de complicação e o retorno precoce em média 45,6 dias foram promissores. A fixação precoce da fratura no paciente atleta resulta em bons índices no escore da UCLA, a osteossíntese resulta em menos dor, o que gera mais conforto e confiança aos pacientes em relação ao tratamento conservador.⁹

As principais limitações do estudo são: número relativamente pequeno de pacientes analisados, falta de um grupo controle e ausência de informação precisa do rendimento na primeira competição pós-operatória, principalmente nos atletas profissionais.

Conclusão

O tratamento cirúrgico das fraturas da clavícula em atletas é um método eficiente, seguro e propicia retorno precoce ao esporte, é nossa primeira opção de tratamento nesse grupo de pacientes.

Conflitos de interesse

Os autores declaram não haver conflitos de interesse.

Agradecimentos

Aos doutores Danilo Sobreira Neto e José Inácio de Almeida Neto pela importante contribuição na elaboração deste artigo. Obrigado.

À professora doutora Paula Freitas pela motivação que nos deu para a redação do artigo e pela sua constante disponibilidade e ajuda.

REFERÊNCIAS

1. Postacchini F, Gumina S, De Santis P, Albo F. Epidemiology of clavicle fractures. *J Shoulder Elbow Surg.* 2002;11(5):452-6.
2. Nordqvist A, Petersson C. The incidence of fractures of the clavicle. *Clin Orthop Relat Res.* 1994;(300):127-32.
3. Court-Brown CM, Caesar B. Epidemiology of adult fractures: a review. *Injury.* 2006;37(8):691-7.
4. Van Tassel D, Owens BD, Pointer L, Moriatis Wolf J. Incidence of clavicle fractures in sports: analysis of the NEISS Database. *Int J Sports Med.* 2014;35(1):83-6.
5. Robinson CM. Fractures of the clavicle in the adult. Epidemiology and classification. *J Bone Joint Surg Br.* 1998;80(3):476-84.
6. van der Meijden OA, Gaskill TR, Millett PJ. Treatment of clavicle fractures: current concepts review. *J Shoulder Elbow Surg.* 2012;21(3):423-9.
7. Khan LA, Bradnock TJ, Scott C, Robinson CM. Fractures of the clavicle. *J Bone Joint Surg Am.* 2009;91(2):447-60.
8. Sirvent-Díaz E, Calmet-García J, Capdevila-Baulenes J. Fracturas de clavícula tratadas conservadoramente tras 22 años de seguimiento: resultados funcionales y estéticos. *Rev Esp Cir Ortop Traumatol.* 2014;58(2):108-13.
9. Canadian Orthopaedic Trauma Society. Nonoperative treatment compared with plate fixation of displaced midshaft clavicular fractures. A multicenter, randomized clinical trial. *J Bone Joint Surg Am.* 2007;89(1):1-10.
10. Eden L, Doht S, Frey SP, Ziegler D, Stoyhe J, Fehske K, et al. Biomechanical comparison of the Locking Compression superior anterior clavicle plate with seven and ten hole reconstruction plates in midshaft clavicle fracture stabilisation. *Int Orthop.* 2012;36(12):2537-43.
11. Demirhan M, Bilsel K, Atalar AC, Bozdog E, Sunbuloglu E, Kale A. Biomechanical comparison of fixation techniques in midshaft clavicular fractures. *J Orthop Trauma.* 2011;25(5):272-8.
12. Celestre P, Roberston C, Mahar A, Oka R, Meunier M, Schwartz A. Biomechanical evaluation of clavicle fracture plating techniques: does a locking plate provide improved stability? *J Orthop Trauma.* 2008;22(4):241-7.
13. Iannotti MR, Crosby LA, Stafford P, Grayson G, Goulet R. Effects of plate location and selection on the stability of midshaft clavicle osteotomies: a biomechanical study. *J Shoulder Elbow Surg.* 2002;11(5):457-62.
14. Formaini N, Taylor BC, Backes J, Bramwell TJ. Superior versus anteroinferior plating of clavicle fractures. *Orthopedics.* 2013;36(7):e898-904.
15. Collinge C, Devinney S, Herscovici D, DiPasquale T, Sanders R. Anterior-inferior plate fixation of middle-third fractures and nonunions of the clavicle. *J Orthop Trauma.* 2006;20(10):680-6.
16. Ozler T, Güven M, Kocadal AO, Uluçay C, Beyzadeoğlu T, Altýntaş F. Locked anatomic plate fixation in displaced clavicular fractures. *Acta Orthop Traumatol Turc.* 2012;46(4):237-42.
17. Verborgt O, Pittoors K, Van Glabbeek F, Declercq G, Nuyts R, Somville J. Plate fixation of middle-third fractures of the clavicle in the semi-professional athlete. *Acta Orthop Belg.* 2005;71(1):17-21.
18. Meisterling SW, Cain EL, Fleisig GS, Hartzell JL, Dugas JR. Return to athletic activity after plate fixation of displaced midshaft clavicle fractures. *Am J Sports Med.* 2013;41(11):2632-6.