



## Artigo original

# Alongamento ósseo femoral com fixador externo monoplanar associado a haste intramedular bloqueada<sup>☆</sup>



Henrique Paradella Alvachian Fernandes\*,  
Danilo Gabriel do Nascimento Silva Barronovo, Fabio Lucas Rodrigues e Marcos Hono

Hospital Estadual Mario Covas, Faculdade de Medicina do ABC, Disciplina de Ortopedia e Traumatologia, Santo André, SP, Brasil

### INFORMAÇÕES SOBRE O ARTIGO

#### Histórico do artigo:

Recebido em 28 de outubro de 2015

Aceito em 29 de março de 2016

On-line em 2 de junho de 2016

#### Palavras-chave:

Alongamento ósseo

Fixadores externos

Fixação intramedular de fraturas

### R E S U M O

**Objetivo:** Demonstrar que a técnica de alongamento do fixador externo associado a haste intramedular bloqueada é eficaz e traz benefícios quanto ao tempo de uso do fixador e a melhoria na reabilitação.

**Método:** Entre janeiro de 2005 e maio de 2014 foram tratados 31 pacientes com discrepância de membros inferiores com média de encurtamento de 5,31 cm. As etiologias da deformidade foram sequelas de fratura de fêmur, infecção, displasia de desenvolvimento do quadril, paralisia infantil e fêmur curto congênito.

**Resultados:** O tempo médio de fixação externa foi de 2,47 meses (índice de fixação externa de 16,15 dias por centímetro). O tempo médio necessário para consolidação óssea foi 6,66 meses (índice de consolidação 43 dias por centímetro). A amplitude de movimento do joelho média inicial era de -1 a 100 graus e no término do tratamento de 0 a 115 graus. As complicações observadas foram osteotomias incompletas, subluxação de quadril, quebra do fixador, limitação da amplitude do joelho e necessidade de retirada de material.

**Conclusão:** A técnica de alongamento femoral com fixador externo monolateral sobre haste intramedular propicia um tempo menor de uso do fixador externo, melhor proteção do regenerado ósseo e reabilitação precoce, não isenta de complicações.

© 2016 Sociedade Brasileira de Ortopedia e Traumatologia. Publicado por Elsevier Editora Ltda. Este é um artigo Open Access sob uma licença CC BY-NC-ND (<http://creativecommons.org/licenses/by-nc-nd/4.0/>).

<sup>☆</sup> Trabalho desenvolvido no Hospital Estadual Mario Covas, Faculdade de Medicina do ABC, Santo André, SP, Brasil.

\* Autor para correspondência.

E-mail: [henriquepaf@gmail.com](mailto:henriquepaf@gmail.com) (H.P.A. Fernandes).

<http://dx.doi.org/10.1016/j.rbo.2016.03.003>

0102-3616/© 2016 Sociedade Brasileira de Ortopedia e Traumatologia. Publicado por Elsevier Editora Ltda. Este é um artigo Open Access sob uma licença CC BY-NC-ND (<http://creativecommons.org/licenses/by-nc-nd/4.0/>).

## Femur lengthening with monoplanar external fixator associated with locked intramedullary nail

### A B S T R A C T

#### Keywords:

Bone lengthening  
External fixators  
Fracture fixation  
Intramedullary

**Objective:** This study aimed to demonstrate that the technique of lengthening external fixator associated with locked intramedullary nail is an efficient method that decreases the duration of the external fixation and improves the rehabilitation period.

**Methods:** From January of 2005 to May of 2014, 31 patients with mean lower limb discrepancy of 5.31 centimeters were treated. The etiologies of the deformity were femur fracture sequelae, infection, hip development dysplasia, polio, and congenital short femur.

**Results:** The mean duration of external fixation was 2.47 months (external fixation index of 16.15 days per cm). The mean time for bone healing was 6,66 months (consolidation index 43 days per cm). Initial mean knee range of motion was -1 to 100 degrees, progressing to 0 to 115 degrees at the end of treatment. The complications observed were incomplete osteotomies, hip subluxation, broken fixator, decrease of knee range of motion, and need for locking screw removal.

**Conclusion:** Femur lengthening with monoplanar external fixator associated with locked intramedullary nail allowed for a shorter period of external fixation use, better protection for the regenerated bone tissue, and early rehabilitation with possible complications.

© 2016 Sociedade Brasileira de Ortopedia e Traumatologia. Published by Elsevier Editora Ltda. This is an open access article under the CC BY-NC-ND license (<http://creativecommons.org/licenses/by-nc-nd/4.0/>).

## Introdução

O encurtamento de membros inferiores proveniente de seqüela de fraturas ou por problemas congênitos acarreta em curto prazo bácia da bacia e escoliose secundária e em longo prazo osteoartrose precoce de joelho, quadril e coluna.<sup>1</sup> Outro problema é o desconforto do paciente devido ao tempo de permanência com o fixador externo.

Tradicionalmente a técnica cirúrgica para correção de encurtamento ósseo mais usada é a preconizada por Ilizarov. Usa-se um sistema de anéis fixados por fios de Kirschner transfixantes, submetidos a tensões de 50 a 130 newtons, seguido de osteotomia e posterior alongamento ósseo progressivo. A velocidade de alongamento é de um milímetro por dia, mas o fixador deve permanecer até consolidação completa da fratura. Em casos de remoção prematura do fixador são descritas fraturas no regenerado ósseo.<sup>2-6</sup>

Por outro lado, os pacientes toleram bem o período de alongamento, que é mais curto, mas a longa espera até a consolidação é acompanhada de complicações como infecção nos trajetos dos fios e limitação da mobilidade articular. O fato de permanecer com o fixador até a consolidação não é bem tolerado pela maioria dos pacientes.<sup>7,8</sup>

O alongamento femoral com fixador externo monolateral associado a haste intramedular bloqueada é uma técnica opcional que traz benefícios como a diminuição da duração do tempo de tratamento e melhoria do arco de movimento do joelho sem comprometimento do regenerado ósseo.<sup>9-12</sup>

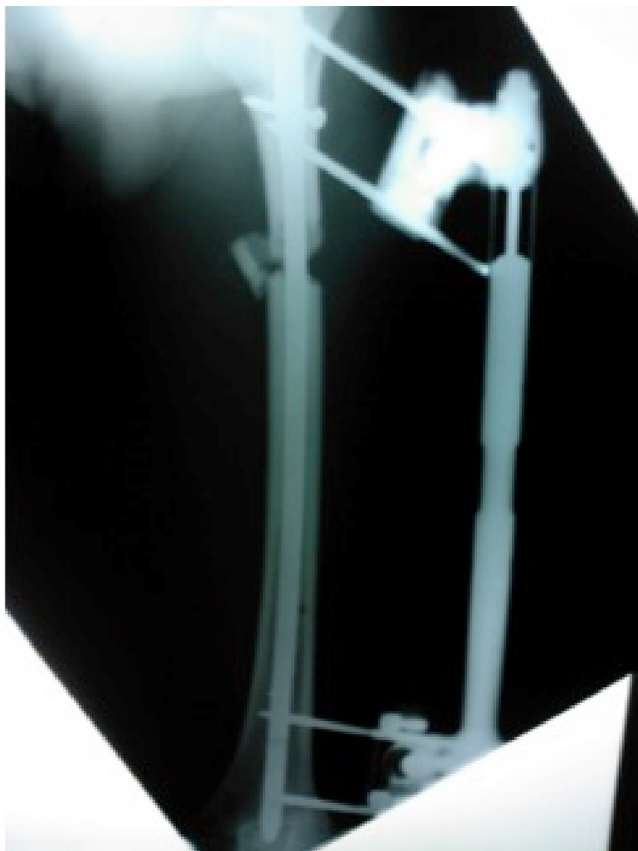
O objetivo deste estudo é demonstrar que a técnica de alongamento com fixador externo associado a haste intramedular bloqueada é eficaz e traz benefícios quanto ao tempo de uso do fixador e a melhoria na reabilitação.

## Material e métodos

Entre janeiro de 2005 e maio de 2014 foram estudados retrospectivamente 31 pacientes portadores de encurtamento femoral com a técnica de alongamento sobre a haste. Quanto à causa dos encurtamentos, 23 pacientes apresentavam sequelas de fratura, um displasia do desenvolvimento do quadril, dois paralisia infantil, dois infecção já resolvida e três provenientes de fêmur curto congênito. A idade variou de 15 a 62 anos, eram 26 pacientes do sexo masculino e cinco do feminino. O encurtamento inicial variou de 2,5 cm a 8 cm, verificados por escanometria de membros inferiores, com média de 5,31 cm por paciente. O arco de movimento do joelho inicial era em média de 1 a 100 graus. Todos foram tratados com fixador externo monolateral e hastes intramedulares bloqueadas, em 23 hastes anterógradas e em oito retrógradas. O diâmetro das hastes foi de 9 mm para maciças e 10 mm para fresadas.

### Técnica cirúrgica

O paciente é posicionado em decúbito lateral na haste anterógrada e dorsal horizontal para a haste retrógrada, em mesa cirúrgica radiotransparente. A osteotomia do fêmur é feita por pequena incisão longitudinal lateral no terço médio da coxa. A seguir é feita perfuração semicircunferencial óssea com broca de 3,5 mm nas corticais lateral, medial e anterior e a osteotomia linear completa é finalizada com osteótomo na cortical posterior. Depois de introduzida a haste são feitos os bloqueios mais próximos da entrada do guia. Na seqüência, é colocado o pino de Schanz no fragmento proximal à osteotomia, com orientação perpendicular à cortical lateral, de lateral para medial, para fugir do impacto na haste intramedular previamente inserida. Em seguida posiciona-se o cabeçal



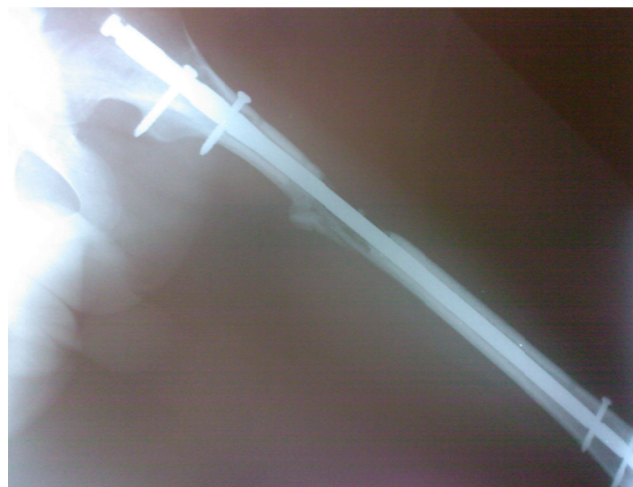**Figura 1 – Imagem radiográfica de fêmur em fase de alongamento após a osteotomia e alongamento em curso.**

no pino e o dispositivo de alongamento é instalado no sentido do eixo mecânico do fêmur. Acopla-se a cabeça distal no dispositivo e, orientado pelo seus orifícios, é introduzido um pino de Schanz, com as mesmas dimensões e as mesmas referências de orientação. Verificado e confirmado o alinhamento ósseo, o posicionamento dos pinos e a estrutura do aparelho externo, completa-se a montagem e a fixação do sistema com dois ou três pinos nos fragmentos proximal e distal (fig. 1).

Antibioticoterapia terapêutica foi feita com um grama de cefalotina intravenosa de seis em seis horas durante a internação e mantido cefalexina de 500 mg via oral de seis em seis horas por sete dias após a alta.

Os pacientes foram orientados a iniciar a distração no sétimo dia, com frequência de um quarto de volta a cada seis horas, ou 1 mm por dia. Todos foram acompanhados quinzenalmente até o término da fase de alongamento. Quando alcançado o alongamento ósseo programado foram feitos na semana seguinte os bloqueios distais das hastes e retirados o fixador externo e o joelho manipulado. Iniciou-se a seguir a movimentação ativa e passiva do quadril, joelho e tornozelo. Marcha com carga parcial auxiliada por muletas é estimulada assim que tolerada e a frequência de retorno ambulatorial é mensal (fig. 2).

Foi considerado consolidado o regenerado ósseo que nas radiografias em frente e perfil apresentavam aspecto de calo ósseo visível em três corticais.



**Figura 2 – Imagem radiográfica do fêmur após alongamento final na qual se observa consolidação óssea.**

Avaliaram-se o tempo de fixação externa, o tempo de consolidação, a amplitude de movimento do joelho e as complicações decorrentes.

## Resultados

Houve consolidação óssea em todos os pacientes. O alongamento médio foi de 4,65 cm por paciente. O tempo médio de fixação externa foi de 2,47 meses (índice de fixação externa de 16,15 dias por centímetro). O tempo médio necessário para consolidação óssea foi de 6,665 meses (índice de consolidação de 43 dias por centímetro). A amplitude de movimento média do joelho foi de 0 a 115 graus.

Não foram observadas fraturas no regenerado ósseo ou deformidades residuais. Como complicações, quatro pacientes foram reabordados por osteotomias consideradas incompletas, o paciente com seqüela de displasia teve subluxação do quadril. Houve um paciente com quebra do fixador, que foi trocado ambulatorialmente, e um submetido a retirada de parafuso de bloqueio. Dois pacientes evoluíram com limitação do joelho e foram tratados com liberação artroscópica e melhoria da amplitude de movimento.

## Discussão

O método de alongamento sobre a haste foi desenvolvido por Paley et al.<sup>9</sup> a fim de acelerar a cura e o início da reabilitação. Nosso estudo não foi comparativo. Todavia, a técnica de fixação externa sobre a haste mostrou resultados satisfatórios em relação ao tempo de consolidação, ao tempo de uso do fixador externo e à mobilidade articular do joelho.

O método de alongamento ósseo introduzido por Ilizarov é atualmente o de escolha no tratamento de discrepância de membros, independentemente de sua etiologia. A maior desvantagem descrita é o tempo prolongado de uso da fixação externa, especialmente no tempo de consolidação do regenerado ósseo. Isso impõe complicações de caráter psicológico tanto ao paciente como para sua família.<sup>7,8</sup>

O uso de haste intramedular bloqueada associada ao fixador externo permite que após a fase de alongamento o fixador externo seja retirado. O período de consolidação, que é no mínimo duas vezes mais longo do que o de alongamento, pode ser completado com o uso somente da haste intramedular bloqueada. O benefício dessa técnica permite mobilidade precoce articular e proteção do regenerado ósseo.<sup>9-12</sup>

García-Cimbrelo et al.,<sup>7</sup> em 1992, relataram que em 100 pacientes tratados com a técnica tradicional com o uso do fixador externo circular, na qual 47 pacientes foram submetidos a alongamento, ocorreram complicações, tais como intolerância ao dispositivo em 6%, contratura muscular em 22% e dois pacientes com fraturas no regenerado ósseo. Concluíram que o tempo de uso prolongado do fixador externo contribuiu para as complicações. Em nosso estudo, pelo fato de termos retirado o fixador após o alongamento, essas complicações não ocorreram.

Diversos autores descreveram a vantagem do alongamento ósseo por meio da associação dos fixadores com hastes intramedulares bloqueadas.<sup>9,13</sup>

Em 2011, Sun et al.<sup>14</sup> relataram um estudo comparativo retrospectivo em alongamentos ósseos de tíbia no qual compararam 176 pacientes (289 tíbias) alongados com (143) e sem (146) haste intramedular associadas. Concluíram que o grupo de hastes com fixadores externos apresentou melhores resultados quanto ao tempo de consolidação óssea.

Em 2012, Jain e Harwood,<sup>15</sup> em revisão sistemática que comparou a técnica tradicional de Ilizarov e a técnica de fixador associada a hastes intramedulares em alongamento de tíbias, avaliaram se o tempo de consolidação e o tempo de uso de fixadores externos diminuiu. Concluíram que não houve mudança no tempo de consolidação e o tempo de uso do fixador na técnica combinada foi menor. As complicações dos métodos foram semelhantes. Esses resultados estão de acordo com os obtidos em nosso estudo.

Mahboudian et al.,<sup>16</sup> em 2011, compararam fixador sobre haste com hastes telescopadas em alongamentos ósseos de fêmur. Relataram que pacientes que usaram fixador sobre haste tiveram menos complicações e melhor controle da velocidade do alongamento.

El-Husseini et al.,<sup>17</sup> em estudo clínico prospectivo randomizado, compararam alongamentos ósseos de membros inferiores (fêmur e tíbia) pelo método de Ilizarov e a técnica de fixador associada a hastes. Concluíram que o tempo de consolidação foi menor no grupo fixador sobre hastes. Além disso, observaram mais complicações no grupo no qual foram usados somente o fixador externo. Em nosso estudo não fizemos comparações e não podemos concluir que o tempo de consolidação foi menor.

A técnica de alongamento sobre haste não é isenta de complicações. Em outras descrições relacionadas ao alongamento do fêmur, quando atingidos 20% do comprimento total do membro, evoluíram com subluxação posterior do joelho ou subluxação patelar. Embora o alongamento sobre haste reduza o período de fixação externa, a precaução é exigida para prevenir as complicações principais citadas.<sup>18</sup>

Em nosso estudo tivemos algumas complicações (28,7%), relacionadas à técnica de osteotomia. Em quatro pacientes foi necessário refazer as osteotomias. Recomendamos que manobras intraoperatórias com translação dos fragmentos,

comprovadas por radioscopia, facilitam a confirmação de que a osteotomia foi completa.

Em todos os pacientes fizemos manipulação operatória do joelho e em dois casos usamos a artroscopia. Essas manobras permitem melhorar a amplitude de movimentos do joelho.

## Conclusão

A técnica de alongamento femoral com fixador externo monolateral sobre haste intramedular é um método eficaz, propicia um tempo menor de uso do fixador externo, melhor proteção do regenerado ósseo e reabilitação articular precoce, não isenta de complicações.

## Conflitos de interesse

Os autores declaram não haver conflitos de interesse.

## REFERÊNCIAS

1. Kelly DM. Anomalias congênitas da extremidade inferior. In: Canale ST, Beaty JH, editors. *Campbell's operative orthopaedics*. 11<sup>th</sup> ed. St Louis: Mosby; 2007. p. 1048-9.
2. Fleming B, Paley D, Kristiansen T, Pope M. A biomechanical analysis of the Ilizarov external fixator. *Clin Orthop Relat Res*. 1989;241:95-105.
3. Kummer FJ. Biomechanics of the Ilizarov external fixator. *Clin Orthop Relat Res*. 1992;280:11-4.
4. Ilizarov GA. *Osteosíntesis: técnica de Ilizarov*. Madrid: Ediciones Norma; 1990.
5. Ilizarov GA. The tension-stress effect on the genesis and growth of tissues. Part I. The influence of stability of fixation and soft-tissue preservation. *Clin Orthop Relat Res*. 1989;238:249-81.
6. Ilizarov GA. The tension-stress effect on the genesis and growth of tissues: Part II. The influence of the rate and frequency of distraction. *Clin Orthop Relat Res*. 1989;239:263-85.
7. García-Cimbrelo E, Olsen B, Ruiz-Yagüe M, Fernandez-Baillo N, Munuera-Martínez L. Ilizarov technique. Results and difficulties. *Clin Orthop Relat Res*. 1992;283:116-23.
8. Song HR, Oh CW, Mattoo R, Park BC, Kim SJ, Park IH, et al. Femoral lengthening over an intramedullary nail using the external fixator: risk of infection and knee problems in 22 patients with a follow-up of 2 years or more. *Acta Orthop*. 2005;76(2):245-52.
9. Paley D, Herzenberg JE, Paremian G, Bhavé A. Femoral lengthening over an intramedullary nail. A matched-case comparison with Ilizarov femoral lengthening. *J Bone Joint Surg Am*. 1997;79(10):1464-80.
10. Simpson AH, Cole AS, Kenwright J. Leg lengthening over an intramedullary nail. *J Bone Joint Surg Br*. 1999;81(6):1041-5.
11. Bost FC, Larsen LJ. Experiences with lengthening of the femur over an intramedullary rod. *J Bone Joint Surg Am*. 1956;38-A(3):567-84.
12. Min WK, Min BG, Oh CW, Song HR, Oh JK, Ahn HS, et al. Biomechanical advantage of lengthening of the femur with an external fixator over an intramedullary nail. *J Pediatr Orthop B*. 2007;16(1):39-43.
13. Raschke MJ, Mann JW, Oedekoven G, Claudi BF. Segmental transport after unreamed intramedullary nailing. Preliminary

- report of a Monorail system. *Clin Orthop Relat Res.* 1992;282:233-40.
14. Sun XT, Easwar TR, Manesh S, Ryu JH, Song SH, Kim SJ, et al. Complications and outcome of tibial lengthening using the Ilizarov method with or without a supplementary intramedullary nail: a case-matched comparative study. *J Bone Joint Surg Br.* 2011;93(6):782-7.
  15. Jain S, Harwood P. Does the use of an intramedullary nail alter the duration of external fixation and rate of consolidation in tibial lengthening procedures? A systematic review. *Strategies Trauma Limb Reconstr.* 2012;7(3):113-21.
  16. Mahboubian S, Seah M, Fragomen AT, Rozbruch SR. Femoral lengthening with lengthening over a nail has fewer complications than intramedullary skeletal kinetic distraction. *Clin Orthop Relat Res.* 2012;470(4):1221-31.
  17. El-Husseini TF, Ghaly NA, Mahran MA, Al Kersh MA, Emara KM. Comparison between lengthening over nail and conventional Ilizarov lengthening: a prospective randomized clinical study. *Strategies Trauma Limb Reconstr.* 2013;8(2):97-101.
  18. Kocaoglu M, Eralp L, Kilicoglu O, Burc H, Cakmak M. Complications encountered during lengthening over an intramedullary nail. *J Bone Joint Surg Am.* 2004;86(11):2406-11.