



ELSEVIER



Relato de caso

Osteocondroma solitário de ísqueo: uma causa não usual de cialgia: relato de caso[☆]

Frederico Barra de Moraes^{a,*}, Paulo Silva^b, Rogério Andrade do Amaral^b,
Frederico Faleiro Ramos^a, Rômulo Orlando Silva^a e Diogo Azevedo de Freitas^a

^a Departamento de Ortopedia e Traumatologia do Hospital das Clínicas da Faculdade de Medicina da Universidade Federal de Goiás, Goiânia, GO, Brasil

^b Hospital Geral de Goiânia, Goiânia, GO, Brasil

INFORMAÇÕES SOBRE O ARTIGO

Histórico do artigo:

Recebido em 23 de abril de 2013

Aceito em 7 de junho de 2013

On-line em 28 de fevereiro de 2014

Palavras-chave:

Oncologia

Ortopedia

Nervo ciático

Pelve

Ciática

R E S U M O

Relatar um caso raro de osteocondroma do ísqueo esquerdo, que evoluiu com compressão no nervo ciático e provocou cialgia no membro inferior homolateral. Paciente do sexo feminino apresentou cialgia e foi feito tratamento clínico por um ano. Porém a dor evoluiu, aumentou de intensidade e piorou com a movimentação do quadril, associada a diminuição da força motora e a parestesia do membro inferior homolateral. A investigação radiológica da região mostrou uma lesão óssea na porção externa do ísqueo esquerdo e no trajeto do nervo ciático. A reconstrução tomográfica evidenciou continuidade cortical com o osso de origem, padrão característico de osteocondroma. Fez-se a ressecção em bloco da lesão pela via de Kocher-Langerbeck e o estudo anatomopatológico provou ser um osteocondroma. Os sintomas neurológicos da paciente melhoraram e, após dois anos de acompanhamento, ela permanece assintomática e sem sinais de recorrência. Por ser o tumor ósseo benigno mais comum, o osteocondroma deve ser considerado na investigação diagnóstica de lesões tumorais compressivas, que podem acometer o nervo ciático.

© 2014 Sociedade Brasileira de Ortopedia e Traumatologia. Publicado por Elsevier Editora Ltda. Todos os direitos reservados.

Solitary ischial osteochondroma: an unusual cause of sciatic pain: case report

A B S T R A C T

The aim was to report on a rare case of osteochondroma of the left ischium, which evolved with compression of the sciatic nerve, thus causing sciatic pain in the homolateral lower limb. The patient was female and presented sciatic pain that was treated clinically for one year. However, the pain evolved with increasing intensity and worsened with hip movement. This was associated with diminished motor force and paresthesia of the homolateral lower limb. Radiological investigation of the region showed a bone lesion in the external portion of the left ischium, in the path of the sciatic nerve. Tomographic reconstruction showed cortical continuity with the bone of origin, i.e. a pattern characteristic of

Keywords:

Oncology

Orthopedics

Sciatic nerve

Pelvis

Sciatica

[☆] Trabalho realizado na Clínica de Ortopedia e Traumatologia, Goiânia, Goiás, Brasil.

* Autor para correspondência.

E-mail: frederico.barra@yahoo.com.br (F.B. de Moraes).

osteochondroma. En-bloc resection of the lesion was performed using the Kocher-Langerbeck route, and the anatomopathological analysis proved that it was an osteochondroma. The patient's neurological symptoms improved and, after two months of follow-up, she remained asymptomatic and without any signs of recurrence. Since osteochondroma is the commonest benign bone tumor, it should be taken into consideration in the diagnostic investigation of compressive tumor lesions that could affect the sciatic nerve.

© 2014 Sociedade Brasileira de Ortopedia e Traumatologia. Published by Elsevier Editora Ltda. All rights reserved.

Introdução

O osteocondroma (exostose, ou exostose endocondromatosa) é um tumor ósseo comum. Corresponde a 8,5% dos tumores ósseos e a 36% dos tumores ósseos benignos.¹ Pode ocorrer como tumor solitário ou como exostose múltipla.

A localização predominante do osteocondroma é a região próxima ao joelho (fêmur distal e tibia proximal), seguida de úmero e fêmur proximal.² Geralmente o osteocondroma é diagnosticado na infância e na adolescência. As manifestações clínicas dependem da ocorrência de fratura na base da exostose e de inflamação e compressão nas estruturas circunjacentes à massa tumoral. A localização pélvica é incomum e corresponde a 5,6% dos casos, enquanto que o acometimento do ísquero é ainda menos usual e contribui com apenas 0,4% de todos os casos.³ Essa localização tem uma anatomia complexa, permite a compressão no nervo ciático e cursa com ciatalgia de difícil investigação clínica.

O objetivo desse trabalho é o de relatar um caso de osteocondroma de ísquero, cuja localização não usual permite a compressão do nervo ciático e provoca ciatalgia crônica.

Relato do caso

Paciente feminina, 42 anos, apresentou ciatalgia no membro inferior esquerdo, do quadril ao pé, com parestesia na face anterolateral da perna e do pé esquerdos, sem alteração dos reflexos patelar (L4) e aquileu (S1), Laségue negativo. A paciente fez radiografia e tomografia computadorizada (TC) da coluna lombar e obteve resultados normais. Iniciou-se tratamento clínico com anti-inflamatórios e opioides, mas sem melhoria. Em um ano a dor progrediu e passou a piorar com a movimentação do quadril esquerdo associada a diminuição da força motora grau 4 à dorsoflexão do pé (L4), à extensão do hálux (L5) e à flexão plantar (S1). Foram então solicitados exames de imagem dessa região.

A radiografia do quadril esquerdo AP mostrou uma alteração discreta e pouco definida da porção externa do ísquero (fig. 1). Foi então solicitada a TC da pelve, na qual se observou uma tumoração de característica óssea no ísquero esquerdo, de aproximadamente 4 cm, pediculada, bem delimitada e no trajeto do nervo ciático, compatível com osteocondroma (fig. 2).

Foi feita a cirurgia de ressecção em bloco da tumoração no ísquero esquerdo pela via posterior de Kocher-Langerbeck e descomprimido o nervo ciático (fig. 3). O estudo anatomopatológico da peça cirúrgica confirmou a hipótese de

osteocondroma. Após a cirurgia os sintomas neurológicos da paciente melhoraram e ela apresenta-se assintomática após dois anos de acompanhamento.

Discussão

A abordagem inicial da lombociatalgia é difícil, porque inclui um extenso diagnóstico diferencial. Existem diferentes formas de envolvimento vertebral e de condições clínicas sem envolvimento direto que podem mimetizar uma radiculalgia. A investigação deve, portanto, integrar sinais, sintomas e exames físico, de imagem e laboratoriais, a fim de orientar uma conduta lógica. A investigação imagenológica deve ser vista com critério, porque, frequentemente, os achados são inespecíficos, logo devem ser interpretados dentro de um contexto clínico amplo.

A paciente chegou com queixas de ciatalgia e a avaliação radiológica complementada com tomografia computadorizada (TC) da coluna lombar não evidenciou alterações e afastou a hipótese de compressão radicular. A TC é o melhor método para visualização da arquitetura óssea, porém é inferior à ressonância nuclear magnética para avaliar partes moles.⁴ Nesse momento o diagnóstico clínico foi de lombociatalgia mecânica, foram prescritos anti-inflamatórios e opioides e o caso foi acompanhado por um ano. Nesse período houve pioria da dor, o que foi um sinal de alerta e levantou a suspeita de enfermidade sistêmica, além de que, no exame clínico, observou-se comprometimento motor grau 4 das raízes nervosas de L4 (dorsoflexão do pé), L5 (extensão do hálux) e S1 (flexão plantar). A investigação foi facilitada pela queixa

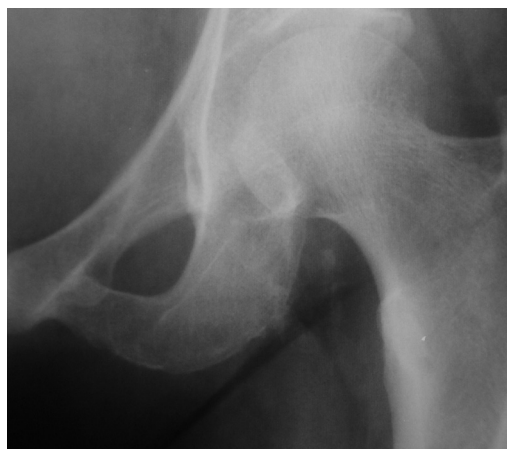

Figura 1 – Radiografia pré-operatória em AP do quadril esquerdo que evidencia discreta alteração óssea no ísquero.

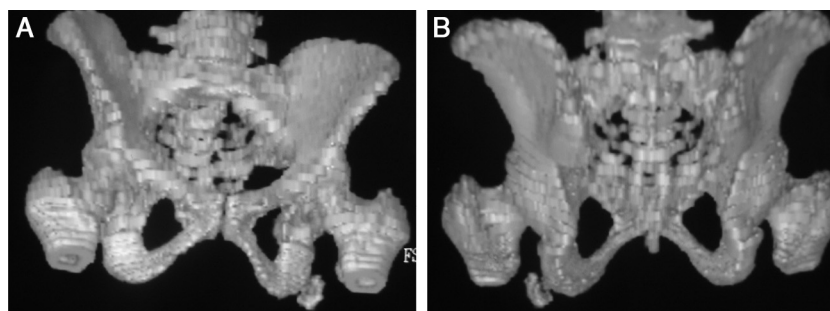


Figura 2 – Reconstrução tomográfica tridimensional da pelve que evidencia tumorção pediculada, óssea, no ísqueo esquerdo, na topografia do nervo ciático, em uma visão frontal (A) e em visão posterior (B).

específica de pioria da dor com a movimentação do quadril. Foi solicitada a radiografia AP da região e encontrou-se um lesão no ísqueo esquerdo (fig. 1). A reconstrução tomográfica da pelve esclareceu tratar-se de uma tumorção no trajeto do nervo ciático esquerdo, compatível com osteocondroma, o que justificaria o quadro de cialgia progressiva.

O osteocondroma é uma exostose óssea constituída por osso cortical e medular em continuidade com o osso de origem e coberto por uma capa de cartilagem hialina. O osteocondroma tem a própria placa de crescimento, a qual produz o osso que forma a exostose. Acredita-se que o osteocondroma surja a partir da mudança de direção de crescimento do disco epifisário, o qual persiste em crescimento e, posteriormente, sofre calcificação endocondral. A lesão continua a crescer a partir da capa cartilaginosa, assim como um disco epifisário normal, logo não se espera crescimento após a maturidade esquelética na puberdade. Isso explica o pico de incidência na segunda década de vida.⁴ A paciente relatada está na quinta década de vida (42 anos), faixa etária em que se fazem apenas 5% dos diagnósticos.⁵

O osteocondroma pode acometer qualquer osso de ossificação endocondral. A maior incidência de osteocondroma é a região do joelho (metáfise distal do fêmur e proximal da tibia), seguida de região proximal do úmero e do fêmur. A ocorrência no ísqueo é incomum e corresponde

a 0,4% dos casos.⁵ Podem ser solitários ou múltiplos, esses associados à exostose múltipla hereditária, uma síndrome autossômica dominante. As complicações são mais frequentes com essa síndrome e incluem deformidade (cosmética ou óssea), fratura, comprometimento vascular, formação de bursa, transformação maligna e sequela neurológica. Apesar dessa vasta gama de manifestações clínicas, geralmente o osteocondroma é assintomático e seu diagnóstico é feito ao acaso.

O diagnóstico do osteocondroma é radiológico. A característica da lesão é a continuidade do osso cortical e esponjoso com o osso subjacente (fig. 1). A cartilagem hialina não é vista no exame radiográfico, a não ser que esteja calcificada, quando adquire aspecto de manchas algodonosas, o que sugere benignidade e longo tempo de existência. Cartilagem espessa e não visível nas radiografias é preditora de malignidade.³ A TC é essencial para a avaliação de casos em locais de anatomia complexa (p.ex., pelve, cintura escapular, raiz dos membros e coluna).⁴ A reconstrução tomográfica foi definidora no caso e mostrou, com precisão, a lesão pediculada de 4 cm, localizada no trajeto do nervo ciático esquerdo (fig. 2).

A presença de osteocondroma não é indicação absoluta de ressecção cirúrgica. Adota-se uma conduta expectante nos casos em que não há manifestações clínicas. A cirurgia está indicada quando se trata de tumores pediculados (geralmente associados a complicações) ou quando há compressão de nervos, artérias, tendões, alterações funcionais e anatômicas. Portanto, o déficit neurológico progressivo no membro inferior configura indicação formal para a cirurgia. Foi feita a ressecção em bloco (fig. 3). Usada a via de Kocher-Langerback, não foi observada qualquer intercorrência no pós-operatório imediato ou tardio. A importância da ressecção ampla é que a presença de restos do pericôndrio e da capa cartilaginosa permite a recorrência local do osteocondroma.

A malignização é a complicação mais temida, porém é de baixa frequência e ocorre em 1% dos osteocondromas solitários e 3-5% na exostose múltipla.⁶ Os sinais de alerta são: crescimento rápido da lesão, aparecimento de dor, espessamento da capa de cartilagem ou descontinuidade da exostose com a cortical óssea subjacente quando, radiologicamente, perde-se a demarcação da superfície da lesão. Geralmente a transformação ocorre para condrossarcoma grau I. O estudo anatomopatológico da peça cirúrgica confirmou a suspeita

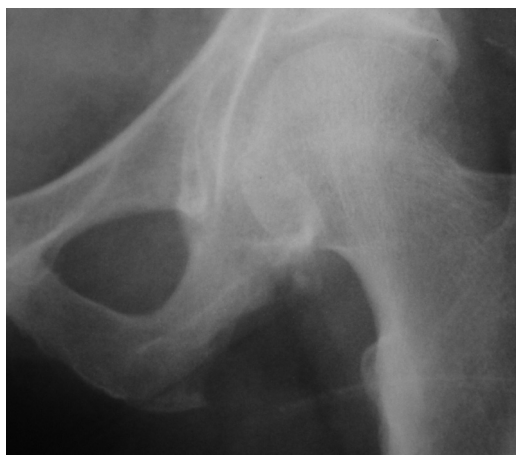

Figura 3 – Pós-operatório com ressecção em bloco da tumorção.

radiológica de osteocondroma e o acompanhamento clínico e radiográfico de dois anos de pós-operatório da paciente afastou a possibilidade de transformação maligna ou recidiva local da lesão.

O comprometimento neurológico apresentado regrediu completamente com a descompressão cirúrgica e alcançou força grau 5 para os miótomos correspondentes a L4, L5, e S1. Geralmente ocorre remissão completa das síndromes compressivas relacionadas a osteocondromas em outras topografias⁷⁻¹² (p.ex., síndrome de Horner em osteocondromas cervicais e síndrome de compressão radicular em osteocondromas espinhais). Por causa da escassez de casos, faltam dados para avaliação prognóstica específica de ciatalgia secundária à compressão do nervo ciático por osteocondromas de ísqueo.

Conflitos de interesse

Os autores declaram não haver conflitos de interesse.

REFERÊNCIAS

1. Defino HL, Pereira CU, Barbosa CVP. Tumores benignos e lesões pseudotumorais da coluna vertebral. Rio de Janeiro: Revinter; 2002.
2. Radu AS. Síndromes lombares. In: Lopes AC, editor. Tratado de clínica médica. São Paulo: Roca; 2006. p. 1732-42.
3. Garcia RJ. Diagnóstico e tratamento de tumores ósseos. Rio de Janeiro: Elsevier; 2005.
4. Murphey MD, Choi JJ, Kransdorf MJ, Flemming DJ, Gannon FH. Imaging of osteochondroma: variants and complications with radiologic-pathologic correlation. *Radiographics*. 2000;20(5):1407-34.
5. Zhao CQ, Jiang SD, Jiang LS, Dai LY. Horner Syndrome due to a solitary osteochondroma of C7: a case report and review of the literature. *Spine (Philadelphia, PA, 1976)*. 2007 Jul 15;32(16):E471-4.
6. Han IH, Kuh SU. Cervical osteochondroma presenting as brown-sequard syndrome in a child with hereditary multiple exostosis. *J Korean Neurosurg Soc*. 2009;45(5):309-11.
7. Gürkanlar D, Aciduman A, Günaydin A, Koçak H, Celik N. Solitary intraspinal lumbar vertebral osteochondroma: a case report. *J Clin Neurosci*. 2004;11(8):911-3.
8. Byung-June J, Seung-Eun C, Sang-Ho L, Hyeop JS, Suk PS. Solitary lumbar osteochondroma causing sciatic pain. *Joint Bone Spine*. 2007;74(4):400-1.
9. Xu J, Xu CR, Wu H, Pan HL, Tian J. Osteochondroma in the lumbar intraspinal canal causing nerve root compression. *Orthopedics*. 2009;32(2):133.
10. Ohtori S, Yamagata M, Hanaoka E, Suzuki H, Takahashi K, Sameda H, et al. Osteochondroma in the lumbar spinal canal causing sciatic pain: report of two cases. *J Orthop Sci*. 2003;8(1):112-5.
11. Bess RS, Robbin MR, Bohlman HH, Thompson GH. Spinal exostoses: analysis of twelve cases and review of the literature. *Spine (Philadelphia, PA, 1976)*. 2005;30(7):774-80.
12. Srikantha U, Bhagavatula ID, Satyanarayana S, Somanna S, Chandramouli BA. Spinal osteochondroma: spectrum of a rare disease. *J Neurosurg Spine*. 2008;8(6):561-6.