



Artigo Original

Uso da adrenalina com lidocaína em cirurgia da mão[☆]



Ronaldo Antonio de Freitas Novais Junior*, Jorge Ribamar Bacelar Costa e Jose Mauricio de Moraes Carmo

Hospital Universitário Pedro Ernesto (Hupe), Universidade do Estado do Rio de Janeiro (UERJ), Rio de Janeiro, RJ, Brasil

INFORMAÇÕES SOBRE O ARTIGO

Histórico do artigo:

Recebido em 12 de julho de 2013
Aceito em 2 de setembro de 2013
On-line em 28 de junho de 2014

Palavras-chave:

Anestesia local
Adrenalina
Cirurgia
Mão
Dedos

R E S U M O

Objetivo: Por causa do dogma existente em nosso meio de que não deve ser usada anestesia local com adrenalina na cirurgia da mão, fizemos um estudo com o uso de lidocaína com adrenalina para demonstrar sua segurança, utilidade e eficácia.

Métodos: Fizemos um trabalho prospectivo no qual, a partir de julho de 2012, usamos como anestesia local uma solução de lidocaína 1% com adrenalina 1:100.000 nas cirurgias em punho, mão e dedos e avaliamos a quantidade de sangramento, as alterações sistêmicas, os sinais de déficit arterial e as complicações, entre outros parâmetros. Descrevemos as técnicas de infiltração de procedimentos específicos individualmente.

Resultados: Operamos 41 pacientes e optamos por descrever separadamente um levantamento de retalho microcirúrgico lateral do braço, que ocorreu sem sangramento excessivo e no tempo habitual. Em apenas três casos houve sangramento e uso de pinça bipolar excessivos. Não houve alterações sistêmicas verificadas pelos anestesiológicos ou complicações relacionadas à isquemia e necrose nas feridas ou nos dedos e em nenhum caso foi necessário o uso do torniquete.

Conclusões: O uso de lidocaína com adrenalina na cirurgia da mão mostrou-se técnica anestésica local segura, sem complicações relacionadas à necrose, forneceu campo cirúrgico exsanguine eficiente, permitiu os procedimentos cirúrgicos sem uso do torniquete pneumático, evitou seus riscos e beneficiou os pacientes com menor sedação.

© 2014 Sociedade Brasileira de Ortopedia e Traumatologia. Publicado por Elsevier Editora Ltda. Todos os direitos reservados.

[☆] Trabalho desenvolvido no Hospital Universitário Pedro Ernesto e na Policlínica Piquet Carneiro, Universidade do Estado do Rio de Janeiro, Rio de Janeiro, RJ, Brasil.

* Autor para correspondência.

E-mails: ronaldonovaisjr@gmail.com, ronaldofluzao@gmail.com (R.A. de Freitas Novais Junior).

<http://dx.doi.org/10.1016/j.rbo.2013.09.008>

0102-3616/© 2014 Sociedade Brasileira de Ortopedia e Traumatologia. Publicado por Elsevier Editora Ltda. Todos os direitos reservados.

Use of adrenalin with lidocaine in hand surgery

A B S T R A C T

Keywords:

Local anesthesia
Adrenalin
Surgery
Hand
Fingers

Objective: Because of the received wisdom within our setting that claims that local anesthesia should not be used with adrenalin in hand surgery, we conducted a study using lidocaine with adrenalin, to demonstrate its safety, utility and efficacy.

Methods: We conducted a prospective study in which, in wrist, hand and finger surgery performed from July 2012 onwards, we used local anesthesia comprising a 1% lidocaine solution with adrenalin at 1:100,000. We evaluated the quantity of bleeding, systemic alterations, signs of arterial deficit and complications, among other parameters. We described the infiltration techniques for specific procedures individually.

Results: We operated on 41 patients and chose to describe separately the raising of a lateral microsurgical flap on the arm, which was done without excessive bleeding and within the usual length of time. In only three cases was there excessive bleeding or use of bipolar tweezers. No systemic alterations were observed by the anesthesiologists or any complications relating to ischemia and necrosis in the wounds or in the fingers, and use of tourniquets was not necessary in any case.

Conclusions: Use of lidocaine with adrenalin in hand surgery was shown to be a safe local anesthetic technique, without complications relating to necrosis. It provided efficient exsanguination of the surgical field and made it possible to perform the surgical procedures without using a pneumatic tourniquet, thereby avoiding its risks and benefiting the patient through lower sedation.

© 2014 Sociedade Brasileira de Ortopedia e Traumatologia. Published by Elsevier Editora Ltda. All rights reserved.

Introdução

“A adrenalina nunca deve ser injetada no dedo, por causa da gangrena que frequentemente resulta.” Essa afirmação, que consta do livro-texto de Bunnell *Surgery of the hand* (1956), pode demonstrar o quanto a adrenalina associada ao anestésico local tem sido rejeitada em cirurgia da mão.¹ Apesar de trabalhos que demonstram que a verdadeira causa de gangrena digital não é a adrenalina, como o de Thomson,² o mito que envolve a relação causal adrenalina-necrose persiste até os dias atuais.

A quebra desse dogma é importante, pois o método mais usado para manter o campo operatório sem sangue, o torniquete pneumático, pode causar dificuldades, como a tolerância do paciente por curto período, menos de 30 minutos em média,³ necessidade de maior sedação, ter de desinsuflar o torniquete pneumático e aguardar até poder insuflá-lo novamente para evitar complicações como isquemia e disfunção muscular, além de possíveis complicações.⁴

Com o uso da adrenalina, temos como vantagens o início mais rápido e maior duração da anestesia, campo cirúrgico sem sangue mais duradouro, sem interrupções, e menor concentração de anestésico para atingir o controle da dor.⁵ Isso permite a cirurgia com menor dosagem de sedativos e ainda facilita alguns procedimentos cirúrgicos, como tenólises e tenorrafias, e demonstra sua eficácia intraoperatoriamente.⁶

Com o objetivo de demonstrar as diversas vantagens do uso de lidocaína com adrenalina na cirurgia da mão e a falta de evidência de ocorrência de necrose digital na literatura, assim como por causa da impressionante força desse dogma

em nosso meio e da escassez do assunto na literatura nacional, decidimos fazer este trabalho para demonstrar a segurança e a eficácia desse método em cirurgia da mão.

Optamos por contar sempre com a presença do anestesista nos nossos procedimentos operatórios, que foram todos feitos em centro cirúrgico, diferentemente dos trabalhos em outros países (sem anestesista e procedimentos feitos em ambiente ambulatorial, que julgamos não ser aplicáveis a nosso país, por causa da legislação e do comportamento dos nossos pacientes diante da situação de tensão que envolve o ato).

Métodos

Foram submetidos ao método, a partir de 6 de julho de 2012, pacientes de nossa instituição, além de pacientes em hospitais particulares.

Foram excluídos pacientes com cirurgias decorrentes de complicações (recidivas de síndrome do túnel do carpo ou cisto sinovial, por exemplo), com má perfusão periférica antes da cirurgia, história de doenças vasculares e contraindicações anestésicas.

A solução usada foi de lidocaína a 1% com adrenalina a 1:100.000. O padrão foram as soluções descritas por Lalonde,⁶ que as usava nos casos em que menos de 50 mL eram necessários. Usamos o frasco de 20 mL de lidocaína a 1% e adicionamos 0,2 mL de adrenalina para obter a solução. Se necessário maior volume, Lalonde recomenda concentrações mais diluídas (tabela 1), com vistas a manter o limite de segurança de menos de 7 mg/Kg de peso de lidocaína com adrenalina.

Tabela 1 – Dosagem e concentração de lidocaína com adrenalina a ser injetada no antebraço, na mão e nos dedos

Volume necessário da solução de adrenalina e lidocaína	Concentração de lidocaína e adrenalina
Menos de 50 mL	1% de lidocaína com 1:100.000 de adrenalina
Entre 50-100 mL	1/2% de lidocaína com 1:200.000 de adrenalina
Entre 100-200 mL	1/4% de lidocaína com 1:400.000 de adrenalina

Reproduzido de Lalonde DH. Reconstruction of the hand with wide awake surgery. Clin Plastic Surg. 2011;38:761-769.

Inicialmente, infiltrávamos a área desejada após a colocação de campos, porém, após alguns casos, passamos a infiltrar antes da colocação de campos, para tornar o processo mais dinâmico. Observamos que o tempo ideal para iniciar a incisão é de pelo menos 15 minutos, quando a pele já se encontra com mudança de coloração na área da incisão para mais clara (esbranquiçada), o que torna o campo exsanguine e anestesiado, para permitir o procedimento cirúrgico programado. No momento da infiltração, todos os pacientes se encontravam sedados e monitorados pelo anestesista. Tínhamos à disposição a substância fentolamina, caso fosse necessária para reversão de eventual isquemia grave. A dose a ser usada seria de 1 mg em 1 mL de soro fisiológico 0,9%.

Desenvolvemos uma ficha de avaliação, padronizada para abranger todos os casos e abordar diversos parâmetros, descritos no anexo 1.

A ficha inicia-se com a data e o tipo de cirurgia, além da identificação do paciente. Em seguida, são avaliados dados quanto ao pré-operatório.

Foi abordado o sangramento operatório, de acordo com uma escala criada por nosso grupo, assim graduada: 3- sangramento excessivo (impediu o andamento da cirurgia sem o uso de torniquete); 2- moderado (dificultou o andamento da cirurgia, mas não impediu de continuar sem o uso de torniquete); e 1- mínimo (sangramento semelhante ao da cirurgia com torniquete).

Uso de bipolar: sim ou não; caso positivo, graduar em 1- mínimo, 2- normal ou 3- excessivo.

Uso de torniquete: descrever se o torniquete teve de ser inflado durante a cirurgia.

Dor intraoperatória: de acordo com avaliação do paciente, do anestesista (alterações de sinais vitais, por exemplo) e do cirurgião (reações do paciente); graduada em intensa, moderada, mínima ou sem dor.

Alterações sistêmicas: avaliado pelo anestesista, descreve alterações nos sinais vitais, neurológicas ou quaisquer intercorrências clínicas.

Os demais parâmetros, autoexplicativos, podem ser vistos no anexo 1.

Em relação à técnica de infiltração, no caso da síndrome do túnel do carpo, infiltramos primeiramente cerca de 10 mL, em torno de 4 cm proximais à prega de flexão do punho, em paralelo à borda ulnar do tendão palmar longo, quando presente, sob a fásia do antebraço para banhar o espaço entre

Tabela 2 – Procedimentos cirúrgicos feitos

Síndrome do túnel do carpo	18
Dedo em gatilho	6 pacientes (7 dedos)
Tumoração na mão	1
Tumoração em dedo	2
Tumoração no punho	1
Tendinite de de Quervain	3
Retirada de fios de Kirschner no punho	2
Retirada de fios de Kirschner na mão	3
Tenorrafia do flexor longo do polegar + microneurografia de nervo digital ulnar do polegar	1
Liberção de articulação interfalângica proximal	1
Tenorrafia de extensor longo do polegar	1
Tenorrafia de extensores comum e próprio do indicador	1
Reparo do leito ungueal	1
Liberção de contratatura de Dupuytren	1
Osteossíntese de fratura do 5º metacarpal com placa	1

os nervos mediano e ulnar (fig. 1A). Outros cerca de 10 mL da solução são injetados sob o local da incisão, avançam lentamente e não deixam a agulha passar adiante de 3-4 mm do tecido subcutâneo branco e tumescente (fig. 1B e C).

No dedo em gatilho, cerca de 4 mL da solução é injetada na gordura sob o centro da incisão. A polia A1 é liberada e o paciente pode ver, intraoperatoriamente, a feitura de movimento ativo do dedo (fig. 1D).

Nas cirurgias no dedo foi feita anestesia na base, na linha média e na prega palmar digital que pode ser complementada distalmente (fig. 2A-C).

Na tendinopatia de Quervain, 10 mL da solução são injetados proximalmente e também se injeta a bainha dos tendões (fig. 2D e E).

Na contratatura de Dupuytren, foi injetado um volume maior na localização mais proximal da incisão a ser feita, 10 mL, e então injetado o restante do local da incisão na mão e nos dedos.

Nos demais casos foi infiltrado o local a ser incisado, de proximal para distal. Segundo Lalonde,⁶ se não for infiltrado o local incisado, ele sangrará mais do que a área infiltrada com adrenalina.

Resultados

Operamos 41 pacientes, 18 homens e 23 mulheres. Desses, 18 foram submetidos a tratamento cirúrgico de síndrome do túnel do carpo. Em dois desses, houve associação de tratamento cirúrgico de dedo em gatilho, que foi feito em seis pacientes (sete dedos). Os demais casos podem ser observados na tabela 2.

Houve um caso que descrevemos separadamente, em que fizemos uma aplicação extra da técnica, que foi o levantamento de um retalho fasciocutâneo microcirúrgico lateral do braço, com seguimento de pele de 9 × 6 cm, transferido para cobrir área de ressecção de tumor na hemiface contralateral, sem uso do manguito pneumático. O paciente estava sob

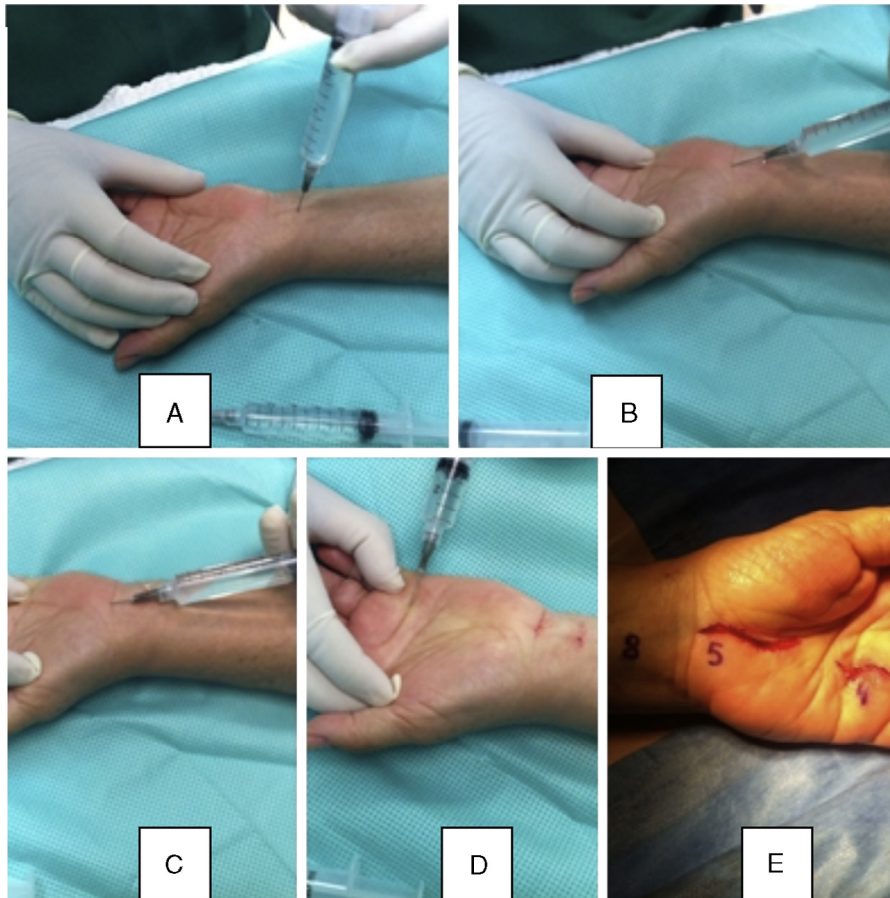


Figura 1 – Infiltração anestésica no paciente submetido a tratamento cirúrgico de síndrome do túnel do carpo e dedo em gatilho. (A) Infiltração sob a fáscia do antebraço ulnar ao tendão palmar longo. (B) e (C) Infiltração do local da incisão para a síndrome do túnel do carpo. (D) Infiltração para o tratamento cirúrgico da liberação de dedo em gatilho, no local da incisão. (E) Volume em mL usado em cada infiltração.

anestesia geral e foi possível o levantamento do retalho e a dissecação dos 6 cm de extensão do pedículo vascular radial colateral posterior, sem dificuldade extra e no tempo habitual de obtenção do retalho. Não colocamos os dados desse paciente com os demais pois teríamos uma distorção dos dados, visto que os outros procedimentos cirúrgicos foram de muito menor proporção.

A idade média dos pacientes foi de 52 anos (15-81), o tempo médio de espera entre a infiltração e a incisão foi de 15 minutos (2-30), o tempo médio de cirurgia foi de 40 minutos (10-150) e a média de solução infiltrada foi de 14,6 mL (4-20) para os procedimentos convencionais e 80 mL no retalho lateral do braço. O bipolar não foi usado em 12 pacientes, em 16 foi usado minimamente, em 10 o uso foi normal e em três excessivo. O sangramento foi mínimo em 32 casos, moderado em seis e excessivo em três. Dois desses casos de sangramento excessivo foram os pacientes com insuficiência renal crônica, no tratamento cirúrgico de síndrome do túnel do carpo ipsilateral à fístula.

Em nenhum dos casos foi interrompido o procedimento por causa de sangramento.

Em todos os casos houve alteração da cor da pele no momento da injeção da solução.

Em nenhum dos casos houve sinais de déficit arterial ou dor intraoperatória, alterações sistêmicas significativas, e tampouco foi necessário introduzir isquemia com torniquete pneumático.

Em dois casos houve necessidade de infiltrar durante o procedimento cirúrgico plano profundo ou área cutânea não contemplada pela infiltração inicial.

Como complicação, houve uma lesão de nervo digital durante a fasciectomia no tratamento cirúrgico de contratura de Dupuytren, tratada com microneurografia no mesmo ato cirúrgico.

Não houve caso de necrose, hematoma ou qualquer outra complicação no pós-operatório.

Os dados estão descritos individualmente na [tabela 3](#).

Discussão

A proibição do uso de anestésicos locais com adrenalina nos bloqueios digitais é uma tradição cirúrgica.⁷ A maioria dos livros-texto refere-se à teoria de que a vasoconstrição induzida pela adrenalina leva a isquemia e necrose.⁸ No livro *Green's Operative Hand Surgery* – 5ª edição,⁹ quanto ao uso de

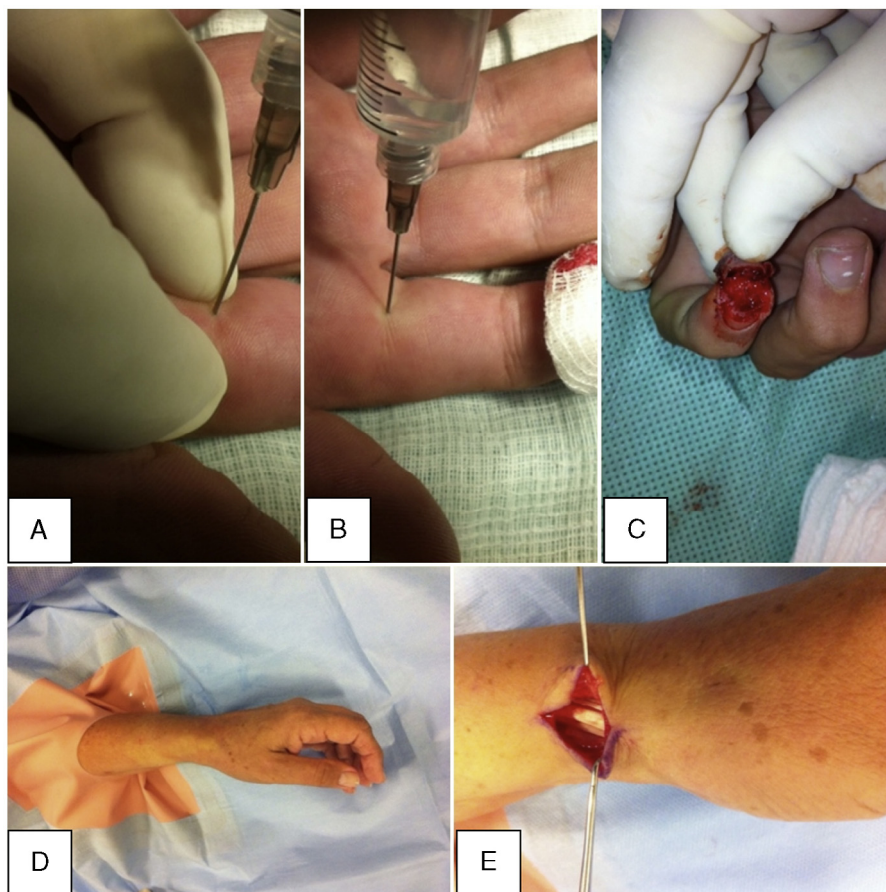


Figura 2 – (A) e (B) Anestesia na base do dedo, na linha média, na prega palmar digital, com tração dos dedos do cirurgião para facilitar a entrada e difusão do anestésico. (C) Isquemia efetiva na área da lesão, na ponta do dedo. (D) Área esbranquiçada no local de infiltração da solução no tratamento cirúrgico de tendinopatia de de Quervain. (E) Campo cirúrgico exsangue efetivo, com o primeiro compartimento extensor liberado.

adrenalina nos bloqueios digitais, os autores escrevem “para evitar o comprometimento do suprimento sanguíneo dos dedos, a adrenalina não deve ser usada nos bloqueios digitais”. Contudo, na 6ª edição,¹⁰ os autores do capítulo “Anesthesia for Hand Surgery” citam o trabalho de Wilhelmi, prospectivo, controlado e randomizado, com 60 pacientes, em que não houve complicações em quaisquer pacientes de ambos os grupos, controle da dor prolongado, menos sangramento e menor necessidade do uso de torniquete durante o procedimento no grupo com adrenalina (com lidocaína a 1:200.000).

Fitzcharles-Bowe et al.¹¹ relataram os 59 casos descritos na literatura mundial de injeções acidentais de adrenalina a 1:1.000 nos dedos em autoinjetores e não houve um único caso de necrose de dedo. Os autores ainda injetaram soluções de 1:1.000, 1:10.000 e 1:100.000 nos próprios dedos e não houve complicações. Um caso de injeção acidental de adrenalina a 1:1.000 foi revertido eficazmente com fentolamina.¹²

Há descritos na literatura 48 casos de gangrena digital associada ao uso de adrenalina com anestésico local e foi feito um estudo que analisou cada um desses casos.² Dos 21 pacientes em que houve uso da adrenalina, em 18 foi usada procaína, em dois cocaína e em um droga desconhecida. Nos casos sem adrenalina, a procaína também foi a mais usada (13 em 27), em

oito foi usada droga desconhecida (provavelmente procaína, por causa da data de publicação), em quatro cocaína, em um ecreína e em um água.

O estudo de Denkler⁷ também analisou todos esses casos e mostrou haver muita informação incompleta a respeito do uso e de concentrações de adrenalina, banhos de imersão quentes (causaram queimaduras em 14 casos), torniquetes, curativos apertados, infecções (11 casos) ou condições médicas preexistentes. Em apenas quatro dos 21 casos que envolveram adrenalina foi descrita a concentração da solução.

Lalonde et al.¹³ fizeram estudo multicêntrico prospectivo, em que nove cirurgiões de mão em seis cidades relataram prospectivamente seus casos consecutivos de injeção em mãos e dedos de lidocaína e adrenalina na concentração de 1:100.000 ou menor, o que resultou em 3.110 pacientes, sem qualquer tipo de perda tecidual digital. Em nenhum dos casos foi necessária fentolamina para reverter a vasoconstrição dos dedos.

O estudo de Nodwell e Lalonde¹⁴ demonstrou que a fentolamina confiavelmente reverte a vasoconstrição causada pela adrenalina no dedo em média em uma hora e 25 minutos.

Chowdhry et al.⁸ descreveram um estudo retrospectivo e relataram 1.111 casos de cirurgia na mão e dedo, em que

Tabela 3 – Descrição dos resultados

P	Cirurgia	I	S	Sg	B	TE(min)	TC(min)	A (mL)	Comorbidades
1	Síndrome do túnel do carpo	49	F	1	1	2	30	20	HAS
2	Síndrome do túnel do carpo	51	M	1	2	2	15	20	HAS+DM
3	Síndrome do túnel do carpo	52	F	3	3	2	20	20	HAS+DM
4	4° e 5° dedos em gatilho	68	F	1	2	12	40	15	HAS
5	4° dedo em gatilho	72	M	1	2	12	30	8	X
6	Síndrome do túnel do carpo + 3° dedo em gatilho	72	F	2	2	10	35	25	HAS
7	Síndrome do túnel do carpo	57	F	1	1	10	25	20	Hipotireoidismo
8	Tenorrafia FLP zona II polegar + microneurorrafia digital ulnar	22	M	2	X	10	120	20	X
9	Síndrome do túnel do carpo	44	F	1	1	15	35	20	Hipotireoidismo
10	Síndrome do túnel do carpo	50	F	1	1	15	30	20	X
11	4° dedo em gatilho	81	M	1	1	10	20	4	X
12	Síndrome do túnel do carpo	57	F	3	3	15	43	20	IRC (ipsilateral à fistula)
13	Síndrome do túnel do carpo	46	M	3	3	15	42	20	IRC (ipsilateral à fistula)
14	Síndrome do túnel do carpo	79	F	1	2	15	30	20	X
15	Síndrome do túnel do carpo	51	F	2	2	15	40	20	Artrite reumatoide
16	Síndrome do túnel do carpo	51	F	1	1	8	30	20	X
17	Liberação contratura articular IFP 4° dedo	43	F	1	1	15	150	10	X
18	Tenorrafia Extensor longo polegar	61	M	1	1	15	60	20	HAS
19	Contratura de Dupuytren 4° dedo	47	M	2	1	15	60	20	DM
20	Polegar D em gatilho	41	F	2	1	15	40	8	X
21	Ressecção cisto mucoso indicador	59	F	2	2	15	60	6	HAS
22	De Quervain	42	F	1	2	15	25	10	X
23	Síndrome do túnel do carpo	70	F	1	X	15	30	20	HAS
24	Ressecção tumoração dorso radial punho	81	M	1	2	15	60	10	X
25	Retirada de fios-K 4° dedo	28	M	1	X	10	15	4	X
26	Síndrome do túnel do carpo	66	F	1	2	15	30	16	HAS
27	Ressecção tumor mão	56	F	1	1	15	30	8	HAS+hipotireoidismo
28	Síndrome do túnel do carpo + 4° dedo em gatilho	81	F	1	X	30	90	17	X
29	Osteossíntese de fratura do 5° metacarpal com placa	19	M	1	X	30	40	20	X
30	Síndrome do túnel do carpo	77	F	1	X	30	30	16	X
31	Síndrome do túnel do carpo	51	M	1	X	30	40	20	X
32	De Quervain	67	F	1	X	20	18	12	X
33	Retirada de fios-K colo do 5° metacarpal	62	M	1	X	20	20	6	X
34	Retirada de fios-K da falange média	22	M	1	X	20	10	4	X
35	Reparo de leito ungueal do indicador	15	M	1	X	30	50	4	X
36	De Quervain	28	F	1	X	20	15	4	X
37	Retirada de tumoração do 3° dedo	52	M	1	1	15	46	5	X
38	Retirada de fios-K do punho	46	F	1	1	15	32	7	HAS+DM
39	Síndrome do túnel do carpo	65	M	1	1	15	31	10	DM
40	Retirada de fios-K do punho	21	M	1	1	12	12	7	X
41	Tenorrafia extensores indicador	31	M	1	1	15	65	15	X

P, paciente; I, idade; S, sexo, M: masculino, F: feminino; Sg, sangramento; B, bipolar; TE, tempo de espera; TC, tempo cirúrgico; A, quantidade da solução anestésica com adrenalina; FLP, flexor longo do polegar; fios-K, fios de Kirschner; HAS, hipertensão arterial sistêmica; DM, diabetes mellitus; IRC, insuficiência renal crônica.

611 receberam bloqueios com lidocaína a 1% com adrenalina (1:100.000), sem complicações de necrose.

Sönmez et al.¹⁵ publicaram estudo controlado e randomizado que comparou parâmetros de gases sanguíneos nas pontas dos dedos com ou sem adrenalina e não houve diferença estatisticamente significante.

Manne e Hammert¹⁶ referem usar rotineiramente lidocaína com adrenalina por causa da segurança, diminuição

da necessidade de uso de torniquete e sedação e de custos, além de permitir avaliação do arco de movimento em tenorrafias e tenólises e, ainda, aumentar a duração do efeito analgésico e diminuir a necessidade de opioides no pós-operatório.

Não encontramos estudos que relatassem o uso de adrenalina e lidocaína na cirurgia da mão na literatura nacional, após pesquisa na Revista Brasileira de Ortopedia (www.rbo.org.br),

no Scielo Brasil (www.scielo.br) e no Bireme (www.bireme.br), o que nos motivou ainda mais a feitura deste trabalho e de trabalhos futuros sobre essa técnica.

No nosso trabalho, em nenhum dos 41 casos houve qualquer caso de necrose ou de hematoma no pós-operatório. Em nenhum dos casos tivemos de usar a fentolamina para reverter os efeitos da isquemia.

Nos três primeiros casos, aguardamos apenas dois minutos entre a anestesia e a incisão. Apesar de nos primeiros dois casos termos obtido excelente isquemia, no outro houve sangramento abundante, que cessou no fim do procedimento. A partir desse caso passamos a estabelecer um mínimo de 10 minutos e, posteriormente, de 15 minutos. Como forma de manter um tempo mínimo de espera para permitir o início do efeito da adrenalina, passamos a fazer a anestesia antes da colocação dos campos. A partir de então, passamos a ter melhor efeito da isquemia. O intervalo de 15 minutos foi suficiente na maioria das situações. Na maioria dos casos (28), o bipolar não foi usado ou foi minimamente usado.

Uma complicação possivelmente decorrente desse sangramento, mesmo que diminuído, foi a secção inadvertida do nervo digital na feitura da fasciectomia na contratura de Dupuytren. Segundo Lalonde, essa cirurgia é uma das mais difíceis de fazer com o método, por causa da íntima proximidade dos vasos digitais.⁶

Nos dois casos de pacientes com insuficiência renal crônica submetidos a tratamento cirúrgico de síndrome do túnel do carpo ipsilateral à fístula, houve sangramento excessivo, o que dificultou a feitura.

Nosso estudo teve algumas limitações. Não houve grupo controle, ainda dispomos de pouco número de casos e não foi feita análise estatística dos dados. Contudo, fizemos um estudo prospectivo inicial e obtivemos bons resultados nessa série, obtivemos boa isquemia e anestesia, sem qualquer complicação relacionada à necrose.

Outro aspecto foi o uso com sucesso da solução ao fazer o levantamento esxangue do retalho lateral do braço sem uso do manguito pneumático. Na técnica original, o manguito é instalado alto no braço, estéril, o que não foi possível por causa da dificuldade técnica do hospital para esterilizar o torniquete. O paciente foi submetido a anestesia geral para ressecção de tumor maligno na hemiface oposta pelo cirurgião de cabeça e pescoço e as anastomoses microcirúrgicas do pedículo colateral posterior foram feitas em ramos dos vasos faciais, com 2,5 mm de luz, com fio mononylon 10.0. A cirurgia foi feita no tempo e na modalidade habitual, sem prejuízo a seu pedículo vascular após a injeção da solução distribuída profundamente junto do úmero e no subcutâneo na área da incisão cutânea e subfascial.

Foi feita pesquisa bibliográfica via Periódicos Capes (www.periodicoscapes.gov.br) e Pubmed (www.pubmed.com) e não encontramos trabalho científico com esse uso específico da adrenalina ou solução lidocaína-adrenalina para substituir o manguito pneumático em cirurgia na extremidade que permitisse discussão.

Conclusões

O uso da lidocaína com adrenalina na cirurgia da mão, na concentração de 1:100.000 ou menor, mostrou-se uma técnica anestésica local segura, sem complicações relacionadas à necrose ou à absorção sistêmica. Além disso, fornece um campo cirúrgico exsangue eficiente, permite a feitura dos procedimentos cirúrgicos sem o uso do torniquete pneumático, evita seus potenciais riscos e beneficia os pacientes com menor sedação.

Conflitos de interesse

Os autores declaram não haver conflitos de interesse.

Anexo 1.**A.1. Ficha de avaliação usada em todos os pacientes**

Questionário para cirurgias sem manguito / com lidocaína+adrenalina 1:100.000

Data cirurgia: _____

Cirurgia: _____

Identificação

Nome: _____

RG Hospital: _____ RG Policlínica: _____

Idade: _____ Sexo: _____ Peso: _____ Kg

Endereço: _____

Telefone: _____

Comorbidades: _____

Peri-operatório

Sangramento: excessivo () moderado () mínimo ()

- Excessivo: impediu o andamento da cirurgia sem o uso de torniquete
- Moderado: Dificultou o andamento, mas não impediu de continuar sem torniquete
- Mínimo: sangramento semelhante ao da cirurgia com torniquete

Uso de bipolar: não () sim () _____ (1- mínimo 2- normal 3 - excessivo)

Uso de torniquete: não () sim () _____

Dor intra-op: intensa () moderada () mínima () sem dor ()

Alterações sistêmicas (anestesista): SV () Alt Neurológicas () Outras _____

Tempo entre anestesia e incisão: _____

Tempo cirúrgico: _____

Alteração da coloração da pele ao redor da injeção anestésica? (S) (N)

Sinais de déficit arterial? (S) (N) obs.: _____

Quantidade de anestésico (mL): _____ Teve de repetir intra-op? (S) (N)

Sedação: não () sim () Drogas e dosagem: _____

Pós-operatório

Hematoma (pós): D3 _____ D10 _____ D17 _____

Necrose (pós): D3 _____ D10 _____ D17 _____

Outras alterações: _____

REFERÊNCIAS

1. Sylaidis P, Logan A. Digital blocks with adrenaline. An old dogma refuted. *J Hand Surg Br.* 1998;23(1):17-9.
2. Thomson CJ, Lalonde DH, Denkler KA, Feicht AJ. A critical look at the evidence for and against elective epinephrine use in the finger. *Plast Reconstr Surg.* 2007;119(1):260-6.
3. Tzarnas CD, Darby PA. Carpal tunnel release without a tourniquet. *J Hand Surg Am.* 1993;18(6):1041-3.
4. Oragui E, Parsons A, White T, Longo UG, Khan WS. Tourniquet use in upper limb surgery. *Hand (N Y).* 2011;6(2):165-73.
5. Kronic AL, Wang LC, Soltani K, Weitzul S, Taylor RS. Digital anesthesia with epinephrine: an old myth revisited. *J Am Acad Dermatol.* 2004;51(5):755-9.
6. Lalonde DH. Reconstruction of the hand with wide awake surgery. *Clin Plast Surg.* 2011;38(4):761-9.
7. Denkler K. A comprehensive review of epinephrine in the finger: todo or not to do. *Plast Reconst Surg.* 2001;108(1):114-24.
8. Chowdhry S, Seidenstricker L, Cooney DS, Hazani R, Wilhelmi BJ. Do not use epinephrine in digital blocks: myth or truth? Part II. Retrospective review of 1,111 cases. *Plast Reconst Surg.* 2010;126(6):2031-4.
9. Ramamurthy S, Anderson D, Anesthesia, Green DP. *Green's operative hand surgery.* 5^a ed. Philadelphia: Elsevier; 2005. p. 25-52.
10. Fisher L, Gordon M. Anesthesia for hand surgery. In: Wolfe SW, Hotchkiss RN, Pederson WC, Kozin SH, editors. *Green's operative hand surgery.* 6^a ed. Philadelphia: Churchill Livingstone/Elsevier; 2010. p. 25-38.
11. Fitzcharles-Bowe C, Denkler K, Lalonde DH. Finger injection with high-dose (1:1,000) epinephrine: does it cause finger necrosis and should it be treated? *Hand.* 2007;2(1):5-11.
12. Markovchick V, Burkhart KK. The reversal of the ischemic effects of epinephrine on a finger with local injections of phentolamine. *J Emerg Med.* 1991;9(5):323-4.
13. Lalonde DH, Bell M, Benoit P, Sparkes G, Denkler K, Chang P. A multicenter prospective study of 3110 consecutive cases of elective epinephrine use in the fingers and hand: the Dalhousie Project clinical phase. *J Hand Surg Am.* 2005;30(5):1061-7.
14. Nodwell T, Lalonde D. How long does it take phentolamine to reverse adrenaline-induced vasoconstriction in the finger and hand? A prospective, randomized, blinded study: the Dalhousie project experimental phase. *Can J Plast Surg.* 2003;11(4):187-90.
15. Sönmez A, Yaman M, Ersoy B, Numanodlu A. Digital blocks with and without adrenalin: a randomised-controlled study of capillary blood parameters. *J Hand Surg Eur Vol.* 2008;33(4):515-8.
16. Mann T, Hammert WC. Epinephrine and hand surgery. Evidence based medicine. *J Hand Surg Am.* 2012;37(6):1254-6.