

# Ligamento meniscotibial medial do joelho: Uma dissecação passo a passo

## Medial Meniscotibial Ligament of the Knee: A Step by-Step Dissection

Jonatas Brito de Alencar Neto<sup>1</sup>  Alexia Barros Cardoso<sup>1</sup>  Gerônimo de Souza Munhoz<sup>1</sup>   
Luiz Holanda Pinto Neto<sup>1</sup> Renata Clazzer<sup>2</sup>  Diego Ariel de Lima<sup>2,3</sup> 

<sup>1</sup> Médico, Ortopedista e Traumatologista, Departamento de Ortopedia e Traumatologia, Instituto Doutor José Frota, Fortaleza, CE, Brasil

<sup>2</sup> Médico, Ortopedista e Traumatologista, Departamento de Ortopedia e Traumatologia, Hospital Otávio de Freitas, Recife, PE, Brasil

<sup>3</sup> Professor, Departamento de Ciências da Saúde, Universidade Federal Rural do Semi-Árido, Mossoró, RN, Brasil

Endereço para correspondência Diego Ariel de Lima, MD, PhD, Universidade Federal Rural do Semi-Árido, Rua Francisco Mota, 572, Pres. Costa e Silva, Mossoró, RN, 59625-900, Brazil (e-mail: arieldelima.diego@gmail.com).

Rev Bras Ortop 2023;58(5):e755–e759.

### Resumo

**Objetivo** Considerável atenção tem sido dada aos ligamentos meniscotibiais (LMT), também conhecidos como ligamentos coronários, especialmente depois que a iniciativa “Salve o Menisco” ganhou importância entre os cirurgiões de joelho. Tecnicamente desafiadores, o diagnóstico e o tratamento da lesão em rampa são importantes nos LMTs. Esses ligamentos foram descobertos há muito tempo, mas sua contribuição para a estabilidade do joelho foi recentemente estudada e ainda carece de informações. Assim, o objetivo deste estudo foi descrever passo a passo uma técnica de dissecação medial do LMT que é eficiente, reproduzível e que possa levar a novas pesquisas.

**Métodos** Foram utilizados 20 joelhos de cadáveres frescos, sem preferência por sexo ou idade. Os joelhos foram dissecados com a mesma técnica padronizada por nossa equipe. Cada etapa da dissecação foi gravada digitalmente.

**Resultados** O LMT medial foi encontrado em todos os 20 joelhos estudados com a técnica supracitada. Em nossa amostra, o LMT medial apresentou comprimento médio de  $70,0 \pm 13,4$  mm e largura de  $32,25 \pm 3,09$  mm, além de espessura de  $35,3 \pm 2,7$  mm e peso de  $0,672 \pm 0,134$  g. Em todos os casos, a origem do LMT medial era proximal e profunda em relação ao LMT profundo na tíbia.

**Conclusão** Descrevemos uma técnica de dissecação simples do LMT medial que é eficaz, reproduzível e permite a identificação do ligamento em toda a extensão medial do joelho.

### Palavras-chaves

- ▶ ligamentos
- ▶ meniscos tibiais
- ▶ dissecação

Trabalho desenvolvido no Instituto José Frota, Fortaleza, CE, Brasil.

recebido  
25 de Julho de 2022  
aceito  
23 de Novembro de 2022

DOI <https://doi.org/10.1055/s-0043-1776137>.  
ISSN 0102-3616.

© 2023. Sociedade Brasileira de Ortopedia e Traumatologia. All rights reserved.  
This is an open access article published by Thieme under the terms of the Creative Commons Attribution-NonDerivative-NonCommercial-License, permitting copying and reproduction so long as the original work is given appropriate credit. Contents may not be used for commercial purposes, or adapted, remixed, transformed or built upon. (<https://creativecommons.org/licenses/by-nc-nd/4.0/>)  
Thieme Revinter Publicações Ltda., Rua do Matoso 170, Rio de Janeiro, RJ, CEP 20270-135, Brazil

**Abstract**

**Objective** Considerable attention has been paid to meniscotibial ligaments (MTLs), also known as coronary ligaments, especially after the “Save the Meniscus” initiative gained importance among knee surgeons. Technically challenging, the diagnosis and treatment of ramp lesion show the importance of MTLs. These ligaments were discovered long ago, but their contribution to knee stability has only recently been studied and still lacks information. Thus, the aim of the present study was to describe step-by-step an dissection technique of the medial MTL, efficient, reproducible and that may lead to further research.

**Method** Twenty fresh cadaver knees were used, with no preference for sex or age. The knees were dissected using the same technique standardized by our team. Each dissection step was recorded digitally.

**Results** The medial MTL was found in all 20 knees studied using the aforementioned technique. In our sample, the medial MTL exhibited an average length of  $70.0 \pm 13.4$  mm and width of  $32.25 \pm 3.09$  mm, thickness of  $35.3 \pm 2.7$  mm and weight of  $0.672 \pm 0.134$  g. In all the cases, the medial MTL originated proximally and deeply to the deep MTL in the tibia.

**Conclusion** We describe a simple effective and reproducible medial MTL dissection technique that makes it possible to identify the ligament over the entire medial extension of the knee.

**Keywords**

- ▶ ligaments
- ▶ menisci, tibial
- ▶ dissection

**Introdução**

Os meniscos são estruturas fibrocartilaginosas com importantes contribuições funcionais para o complexo biomecânico do joelho, como forças axiais e de tensão, amortecimento, distribuição do líquido sinovial e aumento da superfície articular entre a tíbia e o fêmur.<sup>1-4</sup> Essas estruturas estão unidas ao joelho pelos ligamentos meniscocapsulares, formado por componentes meniscofemorais e meniscotibiais (LMT).<sup>1,5,6</sup>

Peltier et al.<sup>7</sup> descreveram a importância dos LMTs para a estabilidade do joelho, especialmente em rotação pósteromedial. A lesão do LMT é uma causa comum de dor no joelho em atletas de meia-idade.<sup>8</sup> Além disso, os LMTs, particularmente o ligamento meniscotibial medial, têm ação sinérgica com o ligamento cruzado anterior (LCA), principalmente para estabilidade da rotação, translação anterior e rotações interna e externa, confirmada clinicamente pelo teste rotacional durante o exame físico.<sup>7</sup>

Considerável atenção tem sido dada aos ligamentos meniscotibiais (LMT), também conhecidos como ligamentos coronários, especialmente depois que a iniciativa “Salve o Menisco” ganhou importância entre os cirurgiões de joelho. Tecnicamente desafiadores, o diagnóstico e o tratamento da lesão em rampa são importantes nos LMTs.<sup>1</sup> Esses ligamentos foram descobertos há muito tempo, mas sua contribuição para a estabilidade do joelho foi recentemente estudada e ainda carece de informações.<sup>1</sup>

Assim, o objetivo deste estudo foi descrever passo a passo uma técnica de dissecção medial do LMT que é eficiente, reprodutível e que possa levar a novas pesquisas.

**Métodos**

Este estudo foi aprovado pelo Comitê de Ética em Pesquisa (número de protocolo 27128619.6.0000.5047). Foram utilizados 20 joelhos de cadáveres frescos, sem preferência por sexo ou idade. Os cadáveres foram selecionados pela Comissão Intrahospitalar de Doação de Órgãos e Tecidos para Transplantes.

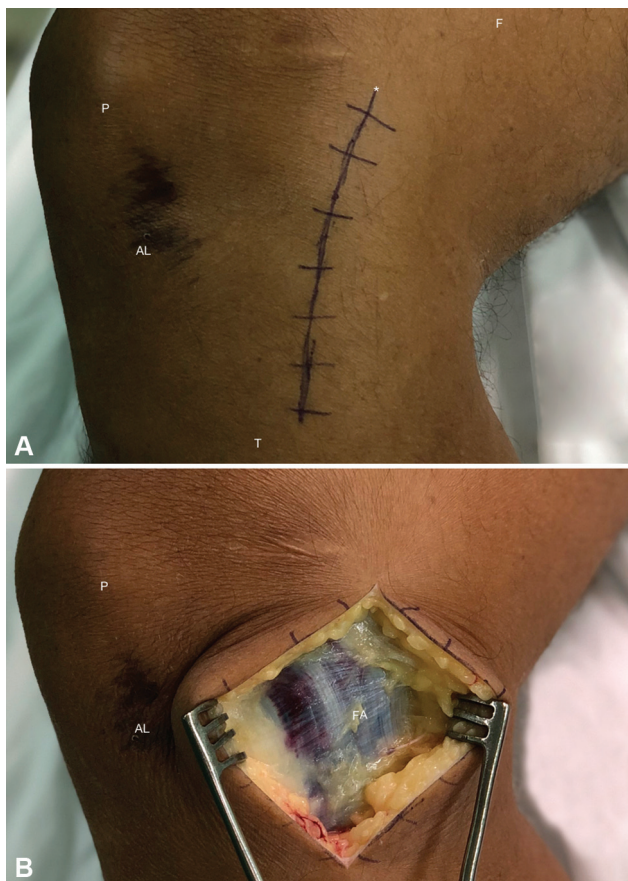
Os critérios de exclusão foram cadáveres com sinais traumáticos ou lesão degenerativa adjacente ao joelho que dificultassem a dissecção medial do LMT. No entanto, nenhum dos cadáveres selecionados foi excluído.

Todos os joelhos foram dissecados com a mesma técnica para determinar a incidência de LMTs mediais, mantendo assim padrões importantes para as conclusões do estudo.

**Resultados**

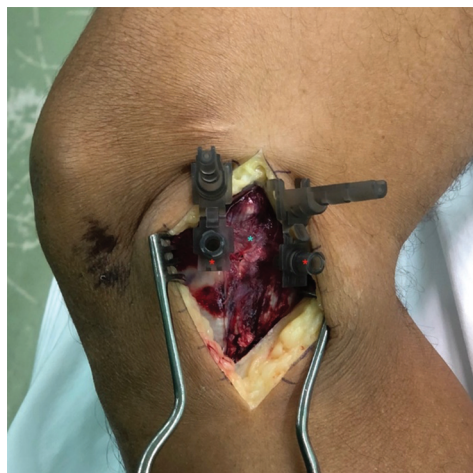A incisão cutânea começou na topografia proximal ao epicôndilo medial em direção à borda posterior da tíbia (►Fig. 1A). Após diérese da pele e tecido celular subcutâneo, a fásia crural foi identificada inferiormente à fásia do sartório (►Fig. 1B).

A incisão longitudinal da fásia crural permite a observação do ligamento colateral medial (LCM) superficial e da linha articular (LA) (►Fig. 2). Depois da liberação distal do LCM superficial, identificamos a cápsula da articulação do joelho (conhecida como terceira camada, segundo Warren e Marshall<sup>9</sup>), que se torna mais espessa e forma uma faixa em orientação vertical de fibras curtas conhecida como LCM profundo. Este, por sua vez, se estende do fêmur até a porção medial da margem periférica do menisco e da tíbia.

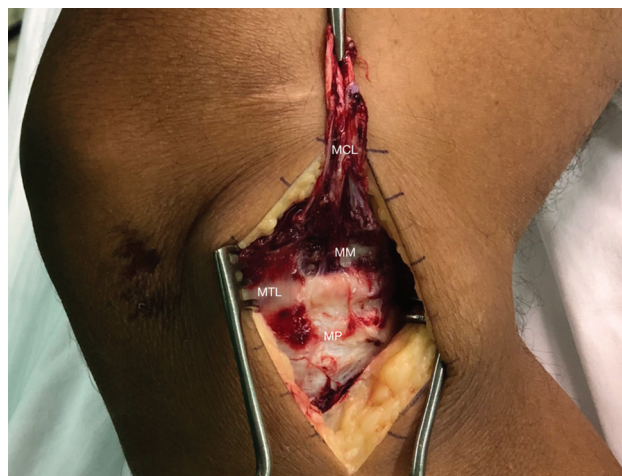

**Fig. 1** Acesso para exérese dos LMTs mediais. (A) A incisão cutânea começou na topografia proximal ao epicôndilo medial em direção à borda posterior da tíbia. (B) Primeira camada medial do joelho. (P: Patela; AL: Linha articular; F: Fêmur; T: Tíbia; FA: Fásia do sartório; \*: Incisão Cutânea).

Anteriormente, o LCM profundo é claramente separado do LCM superficial por uma bolsa interposta. Posteriormente, no entanto, as camadas se unem porque a porção meniscofemoral do LCM profundo tende a se fundir com o LCM



**Fig. 2** Acesso para exérese dos LMTs mediais. Segunda camada medial do joelho. As agulhas revelam a posição exata da linha articular. O ligamento colateral medial está entre as agulhas (Asterisco vermelho: agulhas 25 x 7 mm; Asterisco azul: ligamento colateral medial).



**Fig. 3** Acesso para exérese dos LMTs mediais. Terceira camada medial do joelho. O ligamento colateral medial foi deslocado em sentido proximal para permitir a visualização do menisco medial e do LMT medial (inserido). (MCL: Ligamento colateral medial; MTL: Ligamento meniscotibial; MP: Platô medial; MM: Menisco medial).

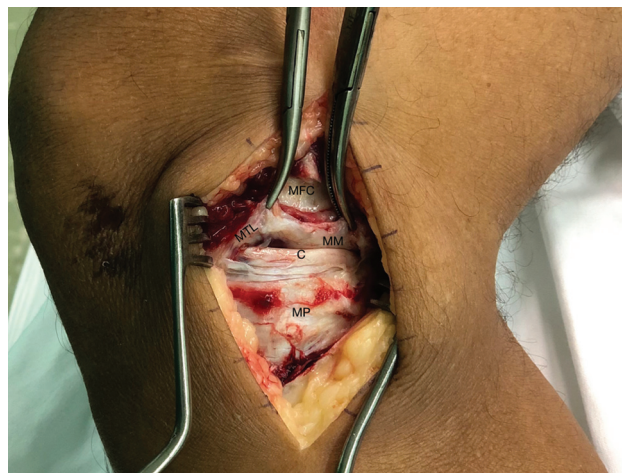superficial sobrejacente na região próxima à fixação cefálica. A porção meniscotibial do LCM profundo, no entanto, é imediatamente separada do LCM superficial sobrejacente e é chamada de ligamento coronário; ou seja, é parte do próprio LMT medial. Assim, a identificação do LCM profundo é uma excelente referência para encontrar o LMT medial e suas inserções meniscais e tibiais (►Fig. 3).

A inserção tibial do LMT é rebatida e o menisco é deslocado em sentido proximal, revelando toda a extensão e comprimento do LMT medial (►Fig. 4).

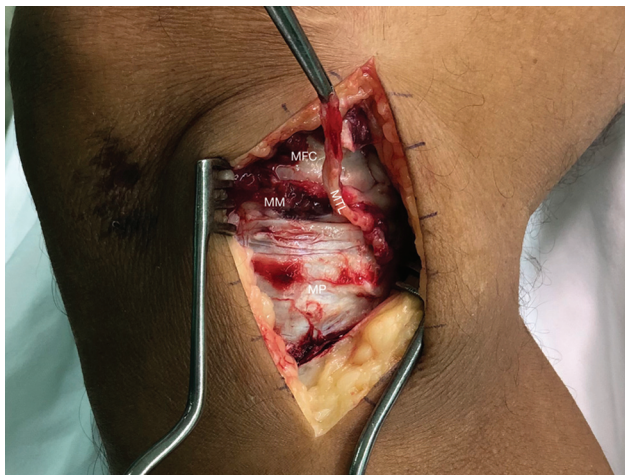
Em todos os cadáveres, observamos que esse ligamento apresenta vasta interdigitação meniscal e tibial.

Uma incisão transversal foi feita nas inserções meniscal e tibial, destacando todo o LMT medial (►Fig. 5)

O LMT medial foi encontrado em todos os 20 joelhos estudados conforme a técnica mencionada. Em nossa amostra, o LMT medial apresentou comprimento médio de



**Fig. 4** Acesso para exérese dos LMTs mediais. Terceira camada medial do joelho. Inserção do LMT medial (deslocado em sentido proximal). (MTL: Menisco tibial medial; MM: Menisco medial; MFC: Côndilo femoral medial; MP: Platô medial; C: Cartilagem).



**Fig. 5** Acesso para exérese dos LMTs mediais. Rebatimento do LMT medial do menisco medial e sua inserção tibial (MTL: Menisco tibial medial; MM: Menisco medial; MFC: Côndilo femoral medial; MP: Platô tibial medial).

70,0 ± 13,4 mm e largura de 32,25 ± 3,09 mm, além de espessura de 35,3 ± 2,7 mm e peso de 0,672 ± 0,134 g. Em todos os casos, a origem do LCM medial foi proximal e profunda em relação ao LMT profundo na tibia.

## Discussão

O número de estudos clínicos e anatômicos do LMT aumentou de forma significativa nos últimos anos. No entanto, a compreensão completa da anatomia por meio de dissecações padronizadas ou bem executadas é essencial para realização de cirurgias e novas pesquisas. As informações sobre LMTs mediais, porém, são limitadas, principalmente no que diz respeito à dissecação anatômica.

Em 2010, Fang et al.<sup>10</sup> dissecaram 10 cadáveres, identificando primeiro o LCM superficial e o LCM profundo a partir de suas inserções femorais e tibiais. A anatomia do LCM profundo foi analisada em duas partes: ligamentos meniscofemoral e meniscotibial, com descrição do comprimento, sítio de inserção e relação com o menisco. Cavaignac et al.<sup>11</sup> estudaram 14 cadáveres e descreveram a dissecação com desinserção dos tendões do *pes anserinus*, seccionando o tendão do gastrocnêmio medial até sua inserção femoral para liberar a cápsula posterior e rebater o fêmur do músculo vasto medial. Uma única peça anatômica foi coletada de cada cadáver, incluindo o côndilo medial, o platô tibial medial, o menisco medial, os ligamentos cruzados, a cápsula articular e a inserção distal do músculo semimembranoso. Em todos os casos, o exame macroscópico revelou uma estrutura correspondente ao ligamento meniscotibial, inserido na parte inferior do menisco medial, especificamente na borda pósterio-inferior.

Em um estudo da anatomia do menisco medial posterior, DePhillipo et al.<sup>12</sup> descreveram uma dissecação em que todos os tecidos moles foram removidos 10 cm distais e proximais à linha articular e todas as estruturas do canto posteromedial permaneceram intactas. A análise revelou uma fixação comum entre a inserção do ligamento do menisco medial e

a inserção meniscocapsular no corno posterior do menisco medial.

Griffith et al.<sup>13</sup> dissecaram 24 joelhos de cadáveres, destacando os músculos e tendões semitendinoso, grácil e sartório, e isolando, em dissecação mais profunda, as divisões proximal e distal do LCM superficial, o ligamento oblíquo posterior e as divisões meniscofemoral e meniscotibial do LCM profundo. DePhillipo et al.<sup>14</sup> descreveram uma abordagem longitudinal posterior com a dissecação entre as cabeças dos músculos gastrocnêmios, localizando o LMT medialmente à faceta tibial do ligamento cruzado posterior, 1,5 cm distais à linha articular. Um estudo de 2007<sup>2</sup> dissecou 85 joelhos e observou os LMTs em apenas 23,5%, em duas inserções diferentes.

Recentemente, Di Francia et al.<sup>15</sup> descreveram uma abordagem posterior direta pela fossa poplíteia, identificando, isolando e seccionando os músculos isquiotibiais e gastrocnêmios. Isso revelou a cápsula posterior do joelho, que foi aberta em sua porção mais proximal, permitindo o acesso ao segmento posterior do menisco medial. A análise histológica não encontrou nenhuma estrutura ligamentar correspondente ao LMT.

O presente estudo apresentou maior número de pacientes estudados em comparação a outros do mesmo tema. LaPrade et al.<sup>16</sup> dissecaram oito joelhos de cadáveres para estudar a anatomia da parte medial do joelho. El-Khoury et al.<sup>17</sup> dissecaram 10 joelhos, quatro de cadáveres adultos e seis de fetos mortos, para estudar rupturas do LMT. Liu et al.<sup>10</sup> estudaram os joelhos de 10 cadáveres para descrever a morfologia do ligamento colateral medial. Griffith et al.<sup>13</sup> dissecaram 24 cadáveres para avaliação da correlação biomecânica das estruturas mediais do joelho. Poucos estudos, no entanto, fizeram uma descrição detalhada do procedimento de dissecação anatômica.

## Conclusão

Descrevemos uma técnica de dissecação simples do LMT medial que é eficaz, reprodutível e permite a identificação do ligamento em toda a extensão medial do joelho.

### Suporte Financeiro

Este estudo não recebeu suporte financeiro de fontes públicas, comerciais ou sem fins lucrativos.

### Conflito de Interesses

Os autores não têm conflitos de interesses a declarar.

## Referências

- 1 de Alencar Neto JB, dos Santos AP, Lopes MBG, de Lima LL, Clazzer R, de Lima DA. Anatomia do ligamento meniscotibial medial do joelho: Uma revisão sistemática. [Publicação online: 2022-06-10]. Rev Bras Ortop. Disponível em: <https://www.thieme-connect.com/products/ejournals/html/10.1055/s-0042-1749199>
- 2 Bezerra FS, Alves JN, Silva MAS, et al. Quantitative and descriptive analysis of the meniscotibial ligament in human corpses. Journal of Morfopsicologia Sciences 2007;24(04):211-213
- 3 Seitz A, Kasisari R, Claes L, Ignatius A, Dürselen L. Forces acting on the anterior meniscotibial ligaments. Knee Surg Sports Traumatol Arthrosc 2012;20(08):1488-1495

- 4 Arnoczky SP, Warren RF. Microvasculature of the human meniscus. *Am J Sports Med* 1982;10(02):90–95
- 5 Aman ZS, DePhillipo NN, Storaci HW, et al. Quantitative and qualitative assessment of posterolateral meniscal anatomy: defining the popliteal hiatus, popliteomeniscal fascicles, and the lateral meniscotibial ligament. *Am J Sports Med* 2019;47(08):1797–1803
- 6 Day B, Mackenzie WG, Shim SS, Leung G. The vascular and nerve supply of the human meniscus. *Arthroscopy* 1985;1(01):58–62
- 7 Peltier A, Lording T, Maubisson L, Ballis R, Neyret P, Lustig S. The role of the meniscotibial ligament in posteromedial rotational knee stability. *Knee Surg Sports Traumatol Arthrosc* 2015;23(10):2967–2973
- 8 Millar AP. Meniscotibial ligament strains: a prospective survey. *Br J Sports Med* 1991;25(02):94–95
- 9 Wan AC, Felle P. The menisco-femoral ligaments. *Clin Anat* 1995;8(05):323–326
- 10 Liu F, Yue B, Gadikota HR, et al. Morphology of the medial collateral ligament of the knee. *J Orthop Surg Res* 2010;5(01):69
- 11 Cavaignac E, Sylvie R, Teulières M, et al. What Is the relationship between the distal semimembranosus tendon and the medial meniscus? A gross and microscopic analysis from the SANTI study group. *Am J Sports Med* 2021;49(02):459–466
- 12 DePhillipo NN, Moatshe G, Chahla J, et al. Quantitative and qualitative assessment of the posterior medial meniscus anatomy: defining meniscal ramp lesions. *Am J Sports Med* 2019;47(02):372–378
- 13 Griffith CJ, LaPrade RF, Johansen S, Armitage B, Wijedicks C, Engebretsen L. Medial knee injury: Part 1, static function of the individual components of the main medial knee structures. *Am J Sports Med* 2009;37(09):1762–1770
- 14 DePhillipo NN, Moatshe G, Brady A, et al. Effect of Meniscocapsular and Meniscotibial Lesions in ACL-Deficient and ACL-Reconstructed Knees: A Biomechanical Study. *Am J Sports Med* 2018;46(10):2422–2431
- 15 Di Francia R, Nicolas Q, Quintin-Roué I, Le Henaff G, Gunepin FX, Dubrana F. Ramp lesions of the posterior segment of the medial meniscus: what is repaired? A qualitative histological study of the meniscocapsular and meniscotibial attachments. *Clin Orthop Relat Res* 2020;478(12):2912–2918
- 16 LaPrade RF, Engebretsen AH, Ly TV, Johansen S, Wentorf FA, Engebretsen L. The anatomy of the medial part of the knee. *J Bone Joint Surg Am* 2007;89(09):2000–2010
- 17 El-Khoury GY, Usta HY, Berger RA. Meniscotibial (coronary) ligament tears. *Skeletal Radiol* 1984;11(03):191–196