



## Relato de caso

# Lesão da artéria poplíteia durante a reconstrução do ligamento cruzado posterior<sup>☆</sup>



Marcos Henrique Frauendorf Cenni<sup>\*</sup>, Bruno Fajardo do Nascimento, Guilherme Galvão Barreto Carneiro, Rodrigo Cristiano de Andrade, Lúcio Flávio Biondi Pinheiro Júnior e Oscar Pinheiro Nicolai

Hospital Mater Dei, Belo Horizonte, MG, Brasil

### INFORMAÇÕES SOBRE O ARTIGO

Histórico do artigo:

Recebido em 7 de junho de 2014

Aceito em 13 de junho de 2014

On-line em 20 de setembro de 2014

Palavras-chave:

Artéria poplíteia

Ligamento cruzado posterior

Complicações intraoperatórias

### R E S U M O

Este trabalho relata uma lesão da artéria poplíteia (AP) durante uma reconstrução artroscópica do ligamento cruzado posterior, descreve sua evolução e faz considerações sobre a anatomia dessa artéria e os riscos potenciais dessa técnica cirúrgica. Tem como objetivo alertar a comunidade médica, em especial os cirurgiões de joelho, sobre uma complicação cirúrgica grave e discutir as formas de preveni-la.

© 2014 Sociedade Brasileira de Ortopedia e Traumatologia. Publicado por Elsevier Editora Ltda. Todos os direitos reservados.

### Popliteal artery injury during posterior cruciate ligament reconstruction

### A B S T R A C T

This study reports a case of popliteal artery injury during arthroscopic reconstruction of the posterior cruciate ligament. The evolution of the injury is described and comments are made regarding the anatomy of this artery and potential risks of this surgical technique. This study had the aims of alerting the medical community, especially knee surgeons, regarding a severe surgical complication and discussing the ways of preventing it.

© 2014 Sociedade Brasileira de Ortopedia e Traumatologia. Published by Elsevier Editora Ltda. All rights reserved.

Keywords:

Popliteal artery

Posterior cruciate ligament

Intraoperative complications

<sup>☆</sup> Trabalho desenvolvido no Grupo de Joelho do Hospital Mater Dei, Belo Horizonte, MG, Brasil.

<sup>\*</sup> Autor para correspondência.

E-mail: [cenni14@gmail.com](mailto:cenni14@gmail.com) (M.H.F. Cenni).

<http://dx.doi.org/10.1016/j.rbo.2014.06.013>

0102-3616/© 2014 Sociedade Brasileira de Ortopedia e Traumatologia. Publicado por Elsevier Editora Ltda. Todos os direitos reservados.

## Introdução

A cirurgia de reconstrução do ligamento cruzado posterior (LCP) é um procedimento conhecido pelos cirurgiões do joelho pela sua complexidade, dificuldade técnica e por seus riscos potenciais de lesão do feixe vâsculo-nervoso na fossa poplíteia. As técnicas de reconstrução podem ser artroscópicas, abertas ou mistas, tipo Inlay. A reconstrução artroscópica é menos agressiva ao paciente, mas apresenta maiores dificuldades técnicas e riscos.<sup>1</sup>

## Relato do caso

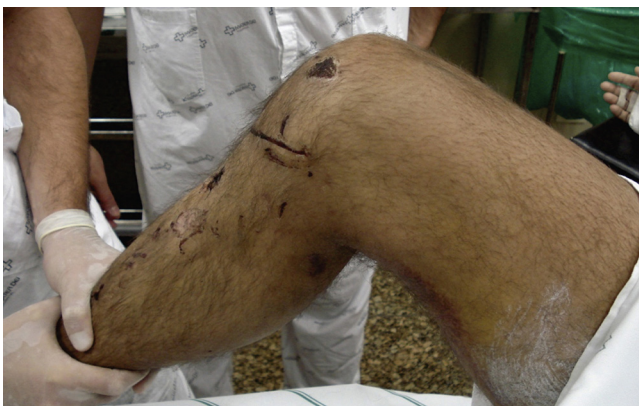Em 19 de novembro de 2010 o paciente R.J.M. sofreu um acidente automobilístico, com politraumatismo grave, que motivou sua permanência no Centro de Terapia Intensiva (CTI) por quatro dias. Apresentava como lesões mais significativas uma fratura multifragmentar da diáfise do fêmur esquerdo, luxação do joelho direito tipo KDIII L (ruptura de ligamentos cruzado anterior e posterior associada à lesão do canto póstero-lateral), ruptura do baço e várias escoriações (figs. 1 e 2).

Em 24 de novembro de 2010 foi submetido à osteossíntese intramedular com haste retrógrada no fêmur esquerdo e em 1º de dezembro de 2010 a reparo agudo periférico da lesão póstero-lateral do joelho direito (fig. 3).

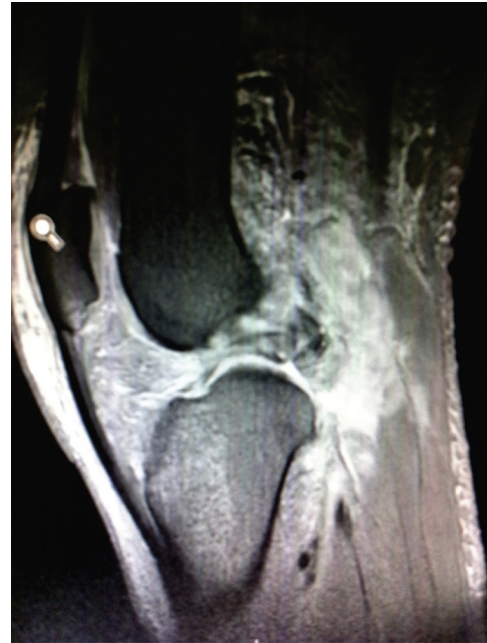Recebeu alta hospitalar em 5 de dezembro de 2010 em boas condições, porém com indicação de reconstrução do LCP, a ser feita em segundo tempo, após a cicatrização da lesão periférica.

Em 2 de março de 2011 foi submetido à reconstrução do LCP, por via artroscópica, com enxerto quádruplo de tendões flexores grácil e semitendíneo. No fim da cirurgia, constatou-se a lesão da artéria poplíteia (AP) devido ao sangramento efusivo pelo portal póstero-medial e à ausência de pulso e perfusão distal no membro operado.

Convocou-se, em regime de emergência, o cirurgião vascular, o qual atendeu prontamente ao chamado e compareceu à sala de operação em aproximadamente 50 minutos. Não se solicitou exame diagnóstico adicional, devido ao alto grau de suspeição da lesão e à necessidade de intervenção de emergência.



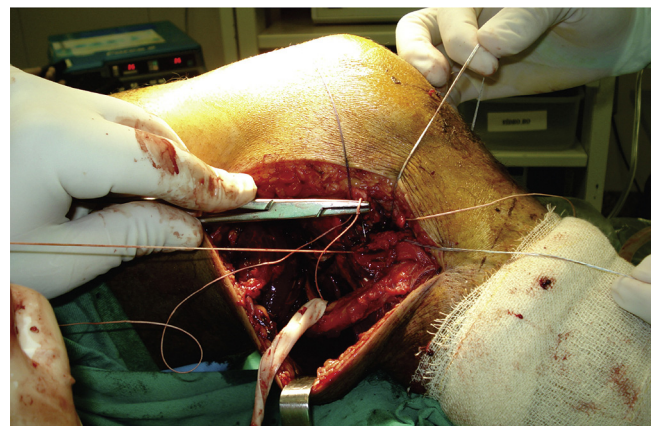
**Figura 1** – Aspecto do membro com queda posterior da tíbia.



**Figura 2** – Imagem da RM da lesão inicial que mostra a lesão ligamentar grave.

O paciente foi colocado em decúbito ventral, submetido à cirurgia de revascularização com interposição de enxerto de veia safena magna, pelo acesso posterior de Trickey. A revascularização foi terminada com cinco horas e 45 minutos após o torniquete da cirurgia de reconstrução ligamentar ser insuflado (tempo total de isquemia do membro) e o paciente foi enviado ao CTI para recuperação pós-operatória. Depois de algumas horas, o paciente retornou ao bloco cirúrgico devido à má perfusão do membro inferior direito, quando foi passado um cateter tipo Fogharty, e foi submetido à fasciotomia descompressiva dos quatro compartimentos da mesma perna. O paciente permaneceu no CTI por mais três dias e recebeu alta hospitalar em boas condições após 24 dias.

Decorridos seis meses de reabilitação, o quadro apresentou ótima evolução, com recuperação funcional satisfatória e sem



**Figura 3** – Fotografia da cirurgia de reparo agudo do canto póstero-lateral.

sinais clínicos de instabilidade posterior ou má perfusão distal do membro acometido.

## Discussão

As complicações em cirurgias artroscópicas são raras. Trabalhos multicêntricos dos anos 1980 constataram incidências que variaram de 0,56% a 1,68%. Em 1985, DeLee,<sup>2</sup> no comando do comitê de complicações da Associação Norte-Americana de Artroscopia (AANA), coordenou uma pesquisa nacional com 118.590 cirurgias artroscópicas em várias articulações e observou 930 (0,8%) complicações relatadas. Desses casos, somente nove foram complicações vasculares, todas no joelho, porém seis resultaram em amputações. Posteriormente, Small<sup>3</sup> fez novos trabalhos no mesmo comitê da AANA e constatou uma taxa de complicações de 0,56% a 1,68%.

Dessa forma, as complicações vasculares são muito raras, mas potencialmente graves. Dentre todas as cirurgias do joelho a reconstrução do LCP e as artroplastias totais são as que oferecem maior risco, pela proximidade entre o instrumental cirúrgico e os vasos poplíteos.<sup>1,4</sup> Vários trabalhos chamam a atenção para os tempos cirúrgicos que oferecem riscos de lesão vascular, como a confecção do portal póstero-medial, o debridamento da cápsula posterior e a passagem do guia do túnel tibial e sua fresagem.

Kieser<sup>4</sup> demonstrou, em estudos de ressonância magnética, que em 93,4% dos pacientes avaliados a AP está localizada lateralmente à linha média do joelho. No restante, localiza-se na área central e nunca medialmente a essa linha. A distância da artéria ao rebordo posterior da tibia variou de 2,6 mm a 9,9 mm. Esses achados confirmam o risco potencial de lesão com a passagem do fio guia tibial, cuja orientação é discretamente lateral.

Em 2004, Barlett et al.,<sup>5</sup> da Universidade de Melbourne, Austrália, dirigiram um estudo sobre as lesões dos vasos poplíteos e avaliaram sua incidência, os fatores anatômicos e a influência de cirurgias e de traumas prévios no risco dessas lesões durante os procedimentos no joelho. Eles demonstraram que, em joelhos normais, em cerca de um terço (23/60) dos casos a AP se aproximou da tibia com a flexão do joelho. Já em joelhos com lesão do LCP, o mesmo ocorreu em quase 79% (11/14). Ressaltaram ainda que lesões ou cirurgias prévias com acometimento da cápsula posterior do joelho podem aumentar o risco de lesão inadvertida dos vasos poplíteos, que podem estar aderidos ao tecido cicatricial póstero-lateral. Após a análise cuidadosa do caso aqui relatado, concluiu-se que a laceração da AP ocorreu exatamente no debridamento do recesso posterior com o *shaver*, na tentativa de se obter boa visualização do ponto de emergência do túnel tibial.

Matava et al.<sup>6</sup> estudaram, em cadáveres frescos, as relações anatômicas da AP com a confecção do túnel tibial. Demonstraram que o fio guia tibial oferece risco de perfuração em todos os 10 modelos observados, a 0°, 45° e 90° de flexão. Somente em flexão acima de 100° esse risco diminuiu parcialmente para seis em 10.

Em 2003, Wu et al.<sup>7</sup> relataram um caso de oclusão arterial poplíteia aguda durante a reconstrução do LCP, com resolução espontânea em 12 horas.

Em 2005, Makino et al.<sup>8</sup> descreveram uma ocorrência de laceração da AP, com necessidade de reparo vascular, que apresentou boa evolução.

Nemani et al.<sup>9</sup> referiram um caso de laceração da veia poplíteia e ressaltaram algumas sugestões para se evitar tal ocorrência, tais como: manter a artrobomba com uma pressão mais baixa, para evitar a proximidade com os vasos poplíteos; usar dispositivos de bloqueio do fio-guia tibial, para evitar o seu avanço além dos limites da tibia posteriormente; e usar radioscopia durante a passagem do guia e da fresagem do túnel tibial.

O prognóstico da lesão da AP depende diretamente do tempo de isquemia e da magnitude do trauma de partes moles. Quando o paciente for revascularizado em menos de seis horas e não ocorrer trauma musculoesquelético significativo, o risco de amputação passa a ser mínimo, como observado por Khan et al.<sup>10</sup> em 2011. Como o paciente em questão foi prontamente atendido pelo cirurgião vascular, o tempo total de isquemia de cinco horas e 45 minutos foi fundamental na boa evolução do quadro.

Apesar de rara, a lesão de AP pode colocar o membro inferior e a própria vida do paciente em risco. Os cuidados intraoperatórios devem ser minuciosamente observados, com instrumental seguro, assistência por radioscopia e sempre com a presença de um cirurgião vascular preparado para o reparo ou enxerto vascular imediato. Caso ocorra a lesão vascular, a intervenção deverá ser imediata, para melhorar o prognóstico do paciente.

## Conflitos de interesse

Os autores declaram não haver conflitos de interesse.

## REFERÊNCIAS

1. Furie E, Yerys P, Cutcliffe D, Febre E. Risk factors for arthroscopic popliteal artery laceration. *Arthroscopy*. 1995;11(3):324-7.
2. DeLee JC, Committee on Complications of the Arthroscopy Association of North America. Complications of arthroscopy and arthroscopic surgery: results of a national survey. *Arthroscopy*. 1985;1(4):214-20.
3. Small NC, Committee on Complications of the Arthroscopy Association of North America. Complications in arthroscopy: the knee and other joints. *Arthroscopy*. 1986;2(4):253-8.
4. Kieser C. A review of the complications of arthroscopic knee surgery. *Arthroscopy*. 1992;8(1):79-83.
5. Barlett RJ, Roberts A, Wong J. Risk to popliteal vessels in major knee surgery, an anatomical study and survey of vascular surgeons. *J Bone Joint Surg Br*. 2004;86(Suppl 4):468.
6. Matava MJ, Sethi NS, Totty WG. Proximity of the posterior cruciate ligament insertion to the popliteal artery as a function of the knee flexion angle: implications for posterior cruciate ligament reconstruction. *Arthroscopy*. 2000;16(8):796-804.
7. Wu RW, Hsu CC, Wang CJ. Acute popliteal artery occlusion after arthroscopic posterior cruciate ligament reconstruction. *Arthroscopy*. 2003;19(8):889-93.

- 
8. Makino A, Costa-Paz M, Aponte-Tinao L, Ayerza MA, Muscolo DL. Popliteal artery laceration during arthroscopic posterior cruciate ligament reconstruction. *Arthroscopy*. 2005;21(11):1396.
  9. Nemani VM, Frank RM, Reinhardt KR, Pascual-Garrido C, Yanke AB, Drakos M, et al. Popliteal venotomy during posterior cruciate ligament reconstruction in the setting of a popliteal artery bypass graft. *Arthroscopy*. 2012;28(2):294-9.
  10. Khan S, Alam S, Ahmed NU. Popliteal artery injury: short term outcome with or without skeletal trauma. *UJH*. 2011;7(1):16-8.