



RBO
REVISTA BRASILEIRA DE ORTOPEDIA

www.rbo.org.br



Relato de Caso

Complicações após artroplastia total de joelho: fratura periprotética após transplante do mecanismo extensor[☆]

Camilo Partezani Helito^{a,*}, Leonardo Pozzobon^b, Riccardo Gomes Gobbi^c,
Jose Ricardo Pecora^d e Gilberto Luis Camanho^e

^a Médico Ortopedista; Preceptor do Grupo de Joelho do Instituto de Ortopedia e Traumatologia do Hospital das Clínicas, Faculdade de Medicina da Universidade de São Paulo (HC/FMUSP), São Paulo, SP, Brasil

^b Médico Residente do Grupo de Joelho do Instituto de Ortopedia e Traumatologia do HC/FMUSP, São Paulo, SP, Brasil

^c Médico Assistente do Grupo de Joelho do Instituto de Ortopedia e Traumatologia do HC/FMUSP, São Paulo, SP, Brasil

^d Médico Assistente; Chefe do Grupo de Joelho do Instituto de Ortopedia e Traumatologia do HC/FMUSP, São Paulo, SP, Brasil

^e Professor Titular do Departamento de Ortopedia da FMUSP, São Paulo, SP, Brasil

INFORMAÇÕES SOBRE O ARTIGO

Histórico do artigo:

Recebido em 19 de julho de 2012

Aceito em 3 de outubro de 2012

Palavras-chave:

Artroplastia do joelho

Complicações pós-operatórias

Infecção

Keywords:

Arthroplasty, replacement, knee

Postoperative complications

Infection

R E S U M O

Com o aumento do número de artroplastias no Brasil existe um aumento significativo também no número de suas complicações. Os autores relatam um caso de três graves complicações após uma artroplastia total do joelho em que o tratamento foi feito baseado na literatura, porém individualizado em alguns pontos para as necessidades da paciente em questão. O desfecho foi considerado de sucesso.

© 2013 Sociedade Brasileira de Ortopedia e Traumatologia. Publicado por Elsevier Editora Ltda. Todos os direitos reservados.

Complications after total knee arthroplasty: Periprosthetic fracture after extensor mechanism transplantation

A B S T R A C T

With the increase in total knee replacements in Brazil there is also an increase in the number of complications. The authors report a case in which 3 serious complications happened after a total knee replacement and the treatment was based on the literature, but individualized to the patient in some important points. The outcome was considered very good.

© 2013 Sociedade Brasileira de Ortopedia e Traumatologia. Published by Elsevier Editora Ltda. All rights reserved.

[☆] Trabalho realizado no Laboratório de Investigação Médica do Sistema Músculo Esquelético do Departamento de Ortopedia e Traumatologia da Faculdade de Medicina da Universidade de São Paulo, São Paulo, SP, Brasil.

* Autor para correspondência: Rua Dr. Ovídio Pires de Campos, 333, Cerqueira Cesar, São Paulo, SP, Brasil. CEP 05403-010.

E-mail: camilo_helito@yahoo.com.br (C.P. Helito).

Introdução

Com o aumento importante do número de artroplastias totais do joelho no Brasil e no mundo¹ ocorre também um aumento significativo no número de suas complicações.²⁻⁴ Desse modo apresentaremos um caso no qual ocorreram em sequência três complicações de alta morbidade (deiscência de ferida operatória com infecção, falência do mecanismo extensor e fratura periprótese) e mesmo assim a paciente apresentou desfecho positivo com função satisfatória do membro.

Relato de caso

Paciente do sexo feminino, branca, 81 anos, aposentada. Havia sido submetida a artroplastia total do joelho esquerdo em 2002 e foi submetida a artroplastia total do joelho direito em 2007. No quarto dia pós-operatório, ao sair do hospital quando recebeu alta, teve queda da própria altura com trauma na região anterior do joelho que acarretou deiscência da ferida operatória e exposição da prótese com perda do componente patelar. A paciente foi novamente internada e submetida a procedimento de limpeza cirúrgica e coleta de culturas e antibioticoterapia por seis semanas para controle de processo infeccioso local por *Stafilococcus aureus* multissensível. No intraoperatório foram ressecados em torno de 60% do restante da patela por causa da fragmentação. Evoluiu bem do ponto de vista clínico e infeccioso local. Progressivamente, durante o seguimento ambulatorial, iniciou quadro de dor e incapacidade de estender o joelho, luxação lateral do que restou da patela à contração ativa do quadríceps e, conseqüentemente, progrediu para instabilidade medial e grande abertura em

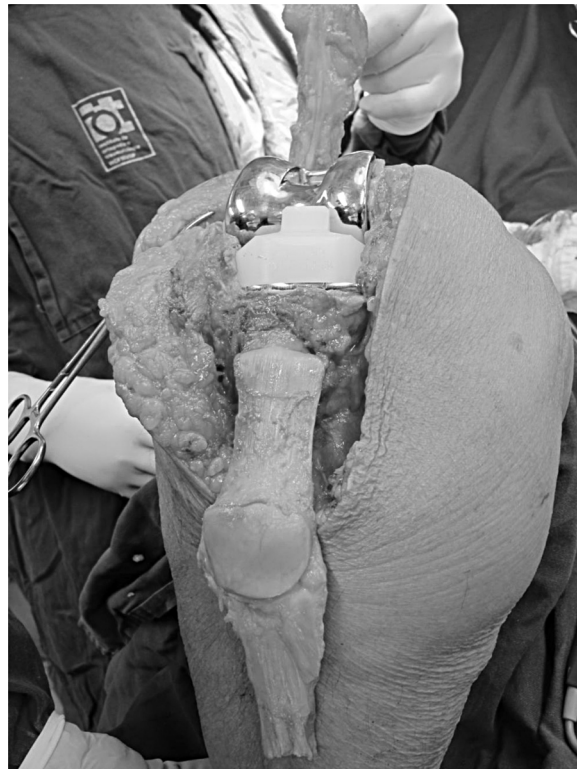

Figura 1 – Transplante de mecanismo extensor de banco de tecidos após fixação na tíbia.

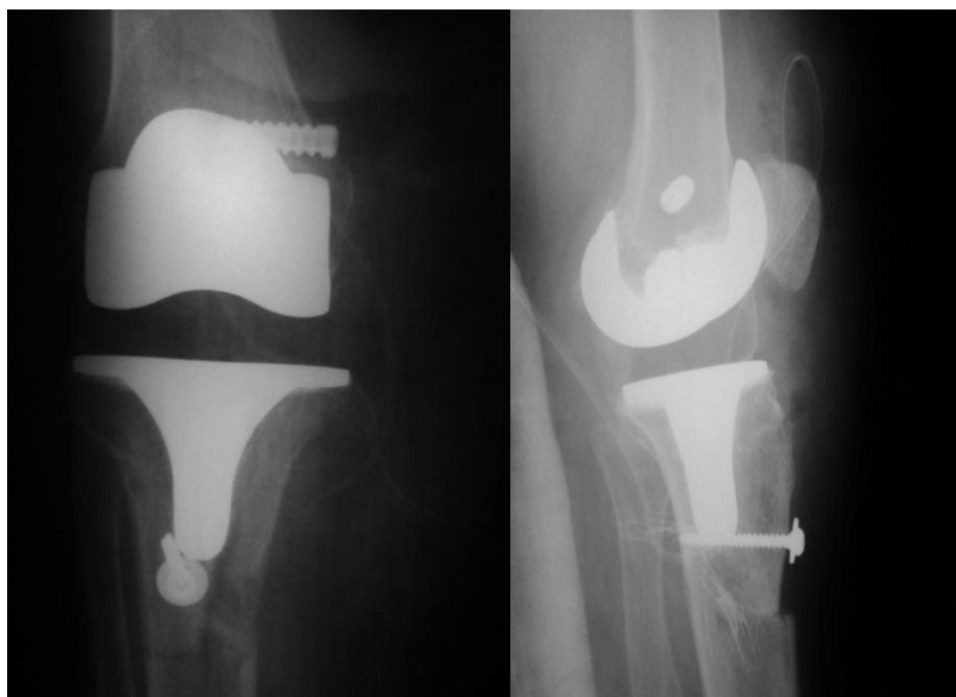


Figura 2 – Radiografias de frente e perfil após o transplante do mecanismo extensor e reconstrução do ligamento colateral medial.

valgo de 2007 a 2011. Não apresentava evidência de soltura dos componentes femoral e tibial da artroplastia.

Em outubro de 2011 foi submetida a procedimento cirúrgico para reconstrução do mecanismo extensor e do ligamento colateral medial com enxerto autólogo de banco de tecidos. Foram usados um mecanismo extensor completo (tendão quadriciptal-patela-tendão patelar-tuberosidade anterior da tibia) (fig. 1) e dois tendões flexores para o complexo ligamentar medial.

Foi feita canaleta na região da tuberosidade anterior da tibia para encaixe do tipo *press fit* do plug ósseo do enxerto associado a parafuso cortical de 4,5 mm com arruela (fig. 2).

No intraoperatório foi observado que os componentes tibial e femoral estavam fixos e bem posicionados e não foi feita troca.

A paciente evoluiu com extensão ativa do joelho já no pós-operatório imediato (fig. 3) e evolução satisfatória até quatro meses após a cirurgia, quando iniciou quadro de dor e dificuldade de extensão do joelho.

Ao serem feitas radiografias no seguimento ambulatorial foi observada fratura periprotética tibial logo abaixo do componente na região distal da osteotomia da tuberosidade anterior da tibia. Novamente foi observado que o componente tibial estava sem sinal de soltura. Ao passar na consulta ambulatorial, a paciente já apresentava sinais de consolidação inicial da fratura, de modo que não foi possível estabelecer de maneira exata o momento em que ela ocorreu (fig. 4).

Apesar de a literatura recomendar tratamento cirúrgico para a fratura em questão, optou-se pelo tratamento conservador com imobilizador de joelho inguino-maleolar e restrição de carga, uma vez que nas radiografias já havia algum sinal de consolidação inicial.

Após dois meses de tratamento conservador a paciente estava sem dor, com extensão ativa do joelho, força grau IV de quadríceps e amplitude de movimento do joelho de

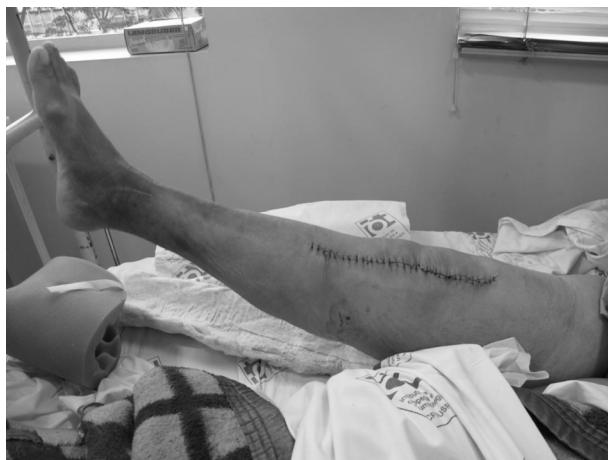

Figura 3 – Paciente com extensão ativa do joelho no pós-operatório imediato.

0-100 graus, além de não apresentar mais instabilidade em valgo. Os exames radiográficos mostraram consolidação completa, tanto da fratura quanto do componente tibial do enxerto (figs. 5 e 6).

Discussão

Muitas complicações podem ocorrer após a artroplastia total do joelho. A infecção ou deiscência de ferida operatória deve ser tratada de maneira agressiva com desbridamentos seriados e antibioticoterapia o mais precocemente possível. Apesar de o caso em questão ter se apresentado de maneira aguda com exposição da prótese após um trauma

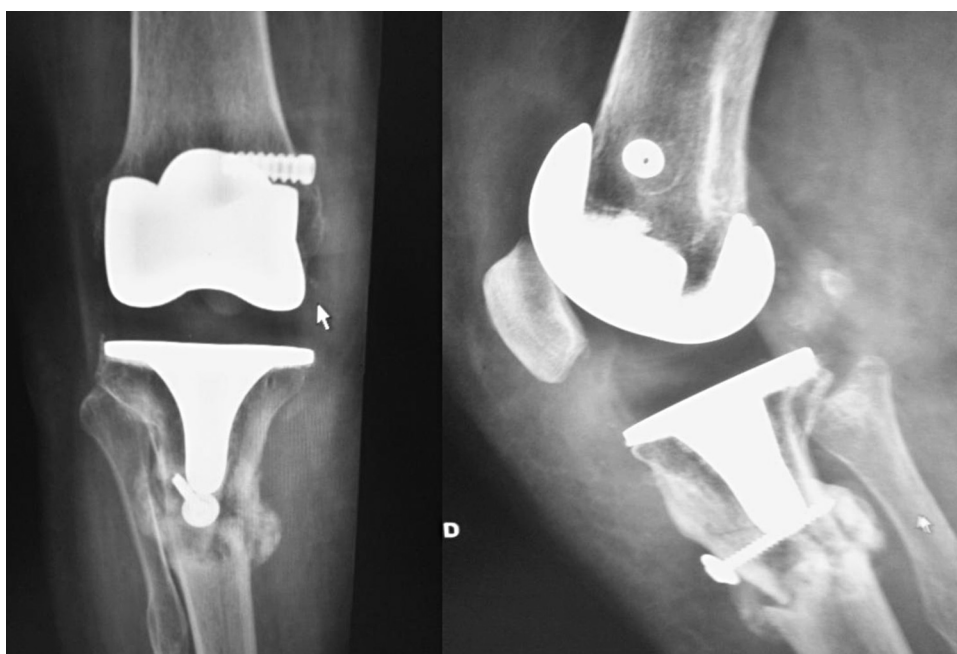


Figura 4 – Radiografias de frente e de perfil que mostram fratura periprotética com sinais iniciais de consolidação.

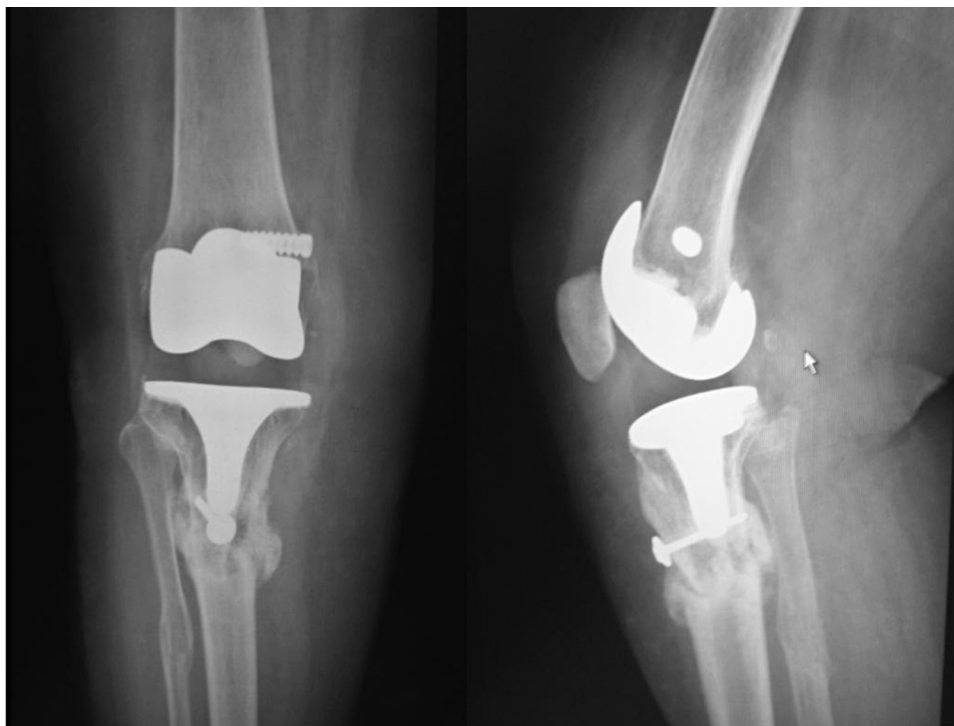


Figura 5 – Radiografias de frente e de perfil que mostram fratura periprotética totalmente consolidada.

anterior no joelho, muitos casos podem se apresentar de maneira mais frusta e cabe ao cirurgião tomar a decisão de ter uma conduta agressiva na suspeita de infecção profunda.^{5,6} Desse modo existem altas chances de cura do processo infeccioso e salvamento dos componentes da artroplastia na infecção aguda. Após a cura da infecção a paciente evoluiu com falência do mecanismo extensor, outra complicação de difícil tratamento na literatura,⁷ e falência em valgo do joelho. Por muito tempo a artrodese era a única opção viável para esse tipo de quadro. Com o advento dos bancos de tecidos, novas possibilidades foram aparecendo e optou-

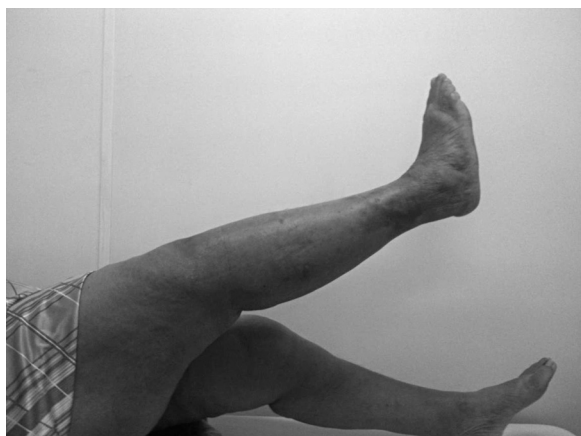

Figura 6 – Paciente com extensão ativa do joelho após a consolidação da fratura com tratamento conservador.

se pelo transplante de mecanismo extensor autólogo do Banco de Tecidos do Instituto de Ortopedia e Traumatologia (IOT) do Hospital das Clínicas (HC) da Faculdade de Medicina da Universidade de São Paulo (Fmusp), procedimento já com resultados bastante satisfatórios na literatura internacional,⁸ apesar de não existir publicação nacional sobre o tema. Mesmo com alto índice de complicações do procedimento, como a própria infecção, e a morbidade agregada pela reconstrução do ligamento colateral medial, foi obtido excelente resultado para a paciente em questão, com extensão ativa já no primeiro pós-operatório e sucesso no reparo medial, com melhoria aguda da instabilidade em valgo, que se manteve no seguimento ambulatorial. Após a boa evolução tanto do mecanismo extensor como da instabilidade em valgo, a paciente evoluiu com fratura na região distal da prótese. Não há na literatura mundial relatos de fratura periprotética após transplante do mecanismo extensor, mas se pode dizer que a região da osteotomia causou uma fraqueza óssea no local, além da proximidade do túnel tibial do enxerto medial, que também contribuiu para o enfraquecimento da região metafisária da tibia. Ao contrário do que os algoritmos de tratamento preconizam para as fraturas em questão da tibia após artroplastias do joelho,^{9,10} optamos, por causa da idade avançada do paciente e da alta morbidade de um novo procedimento cirúrgico, por tratamento conservador com imobilizador inguino-maleolar e restrição de carga no membro. Após dois meses de tratamento obtivemos resultado satisfatório com extensão ativa do joelho e imagem radiológica tanto da consolidação da fratura como da osteotomia.

Conflitos de interesse

Os autores declaram não haver conflitos de interesse.

REFERÊNCIAS

1. Losina E, Thornhill TS, Rome BN, Wright J, Katz JN. The dramatic increase in total knee replacement utilization rates in the United States cannot be fully explained by growth in population size and the obesity epidemic. *J Bone Joint Surg Am.* 2012;94:201-7.
2. Garvin KL, Konigsberg BS. Infection following total knee arthroplasty: prevention and management. *Instr Course Lect.* 2012;61:411-9.
3. Schoderbek RJ Jr., Brown TE, Mulhall KJ, Mounasamy V, Iorio R, Krackow KA, Macaulay W, Saleh KJ. Extensor mechanism disruption after total knee arthroplasty. *Clin Orthop Relat Res.* 2006;446:176-85.
4. Platzer P, Schuster R, Aldrian S, Prosquill S, Krumboeck A, Zehetgruber I, et al. Management and outcome of periprosthetic fractures after total knee arthroplasty. *J Trauma.* 2010;68:1464-70.
5. D'Elia CO, Santos ALG, Leonhardt MC, Lima ALLM, Pécora JR, Camanho GL. Tratamento das infecções pós-artroplastia total de joelho: resultados com 2 anos de seguimento. *Acta Ortop Bras.* 2007;15:158-62.
6. Parvizi J, Zmistowski B, Adeli B. Periprosthetic joint infection: treatment options. *Orthopedics.* 2010;33:659.
7. Springer BD, Della Valle CJ. Extensor mechanism allograft reconstruction after total knee arthroplasty. *J Arthroplasty.* 2008;23 Suppl. 7:35-8.
8. Burnett RS, Butler RA, Barrack RL. Extensor mechanism allograft reconstruction in TKA at a mean of 56 months. *Clin Orthop Relat Res.* 2006:159-65.
9. Felix NA, Stuart MJ, Hanssen AD. Periprosthetic fractures of the tibia associated with total knee arthroplasty. *Clin Orthop Relat Res.* 1997:113-24.
10. Hanssen AD, Stuart MJ. Treatment of periprosthetic tibial fractures. *Clin Orthop Relat Res.* 2000:91-8.