



Artigo Original

Resultado funcional após reparo artroscópico da tríplice instabilidade do ombro[☆]



Glaydson Gomes Godinho^{a,b,c}, Flávio de Oliveira França^{a,c,*},
José Márcio Alves Freitas^{a,b,c}, Lander Braga Calais Correia Pinto^{a,b,c},
Carolina Lima Simionatto^{a,b,c} e Pedro Paulo Gomes Viana Filho^{a,b,c}

^a Hospital Ortopédico, Belo Horizonte, MG, Brasil

^b Hospital Belo Horizonte, Belo Horizonte, MG, Brasil

^c Hospital Lifecenter, Belo Horizonte, MG, Brasil

INFORMAÇÕES SOBRE O ARTIGO

Histórico do artigo:

Recebido em 25 de abril de 2016

Aceito em 30 de maio de 2016

On-line em 9 de novembro de 2016

Palavras-chave:

Artroscopia/métodos

Ombro

Bainha rotadora

Satisfação do paciente

Amplitude do movimento articular

R E S U M O

Objetivo: Avaliar os resultados funcionais dos pacientes submetidos a reparo artroscópico da tríplice lesão labral do ombro.

Métodos: Estudo analítico retrospectivo de pacientes com tríplice lesão labral do ombro, submetidos a tratamento artroscópico de março de 2005 a dezembro de 2014. Foram incluídos pacientes com pelo menos um ano de seguimento pós-operatório. Nove pacientes foram avaliados. A média foi de 32,3 anos e o lado dominante foi afetado em cinco pacientes. Os pacientes foram avaliados funcionalmente por meio da amplitude de movimento em elevação, rotação externa com o braço junto ao corpo e com o braço em abdução de 90°, rotação interna e por meio do escore de Carter-Rowe. O grau de satisfação foi avaliado no fim do seguimento.

Resultados: Três pacientes tiveram menos de cinco episódios de instabilidade, quatro entre cinco e dez e dois mais de dez. Sete pacientes tiveram teste de O'Brien positivo para lesão do lábio superior de anterior para posterior (Slap, do inglês *superior labrum anterior to posterior lesion*) e apreensão em abdução e rotação externa positiva; apenas um apresentou apreensão em adução e rotação interna. Três pacientes persistiram com teste de O'Brien positivo e um com apreensão em abdução e rotação externa no fim do seguimento. A amplitude de movimento esteve completa em todos os casos na última avaliação. A média do escore de Carter-Rowe aumentou de 40 no pré-operatório para 90 ($p = 0,008$).

Conclusão: O reparo artroscópico da tríplice lesão labral permite restaurar a estabilidade da articulação glenoumeral e alcança excelentes resultados funcionais.

© 2016 Sociedade Brasileira de Ortopedia e Traumatologia. Publicado por Elsevier Editora Ltda. Este é um artigo Open Access sob uma licença CC BY-NC-ND (<http://creativecommons.org/licenses/by-nc-nd/4.0/>).

[☆] Trabalho desenvolvido no Hospital Lifecenter, Hospital Belo Horizonte e Hospital Ortopédico, Belo Horizonte, MG, Brasil.

* Autor para correspondência.

E-mail: flavio.franca29@gmail.com (F.O. França).

<http://dx.doi.org/10.1016/j.rbo.2016.05.013>

0102-3616/© 2016 Sociedade Brasileira de Ortopedia e Traumatologia. Publicado por Elsevier Editora Ltda. Este é um artigo Open Access sob uma licença CC BY-NC-ND (<http://creativecommons.org/licenses/by-nc-nd/4.0/>).

Functional outcome after arthroscopic repair of triple shoulder instability

A B S T R A C T

Keywords:

Arthroscopy/methods
Shoulder
Rotator cuff
Patient satisfaction
Articular motion range

Objective: To evaluate the functional outcomes of patients submitted to arthroscopic repair of triple labral lesion.

Methods: This was an analytical retrospective study of patients who underwent arthroscopic treatment of triple labral lesion from March 2005 to December 2014. Patients with at least one year of postoperative follow-up were included. A total of nine patients were evaluated. The mean age was 32.3 years and the dominant side was affected in five patients. Patients were functionally assessed regarding the range of motion (ROM) in elevation, external rotation with the arm close to the body the arm in abduction of 90°, and internal rotation, and by the Carter-Rowe score. The degree of satisfaction was assessed at the end of the follow-up period.

Results: Three patients had less than five episodes of instability, four patients had between five and ten episodes, and two patients had more than ten episodes. Seven patients had positive O'Brien test for SLAP lesions and positive apprehension test in abduction and external rotation, and only one patient had apprehension in adduction and internal rotation. Three patients persisted with positive O'Brien test and one with apprehension in abduction and external rotation at the end of follow-up. The range of motion was complete in all cases. The median Carter-Rowe score increased from 40 preoperatively to 90 ($p=0.008$).

Conclusion: The arthroscopic repair of triple labral lesions allows for the restoration of the stability of the glenohumeral joint, achieving excellent functional results.

© 2016 Sociedade Brasileira de Ortopedia e Traumatologia. Published by Elsevier Editora Ltda. This is an open access article under the CC BY-NC-ND license (<http://creativecommons.org/licenses/by-nc-nd/4.0/>).

Introdução

A estabilidade da articulação glenoumeral requer uma complexa combinação dos estabilizadores estáticos e dinâmicos do ombro.¹ Na luxação anterior, ocorre uma avulsão do complexo labial anteroinferior do periósteo da glenoide, gera uma instabilidade anterior, principalmente nos movimentos de abdução e rotação externa.²

A instabilidade posterior tem sintomas vagos, pode apresentar-se somente com dor em determinados movimentos, principalmente os de adução e rotação interna. Ela pode ser originada por um trauma único ou por microtraumas de repetição, atividades de arremesso ou resultante de convulsões e choques elétricos.³

Lesões do lábio superior de anterior para posterior (Slap, do inglês *superior labrum anterior to posterior*) ainda são lesões incomuns no ombro, com uma incidência de 6%, diagnosticadas durante os procedimentos artroscópicos, segundo Snyder et al.⁴ O diagnóstico clínico e por imagem tem baixa sensibilidade e especificidade.⁵ Essa patologia pode contribuir para um importante déficit funcional e dor no ombro.⁶

Lo e Burkhart et al.⁷ definiram a tríplice lesão labial como uma patologia que envolve lesões incomuns do lábio glenoidal: superiormente, a lesão Slap tipo II; anteroinferiormente, as lesões de Bankart; e posteroinferiormente, as lesões como o Bankart reverso (fig. 1).

Habermeyer et al.⁸ referem que o surgimento da tríplice lesão labial está relacionado ao número de recidivas nas luxações anteriores, denota um caráter cronológico e evolutivo nessas lesões. Um exame clínico bem detalhado deve

ser feito nos pacientes, incluindo os testes para instabilidade anterior, posterior e Slap. Segundo Lo e Burkhart et al.,⁷ a incidência de tríplice lesão labial é de 2,4% em um grupo de 297 pacientes com lesões ligamentares e labiais da glenoide.

O objetivo deste trabalho é avaliar os resultados funcionais de pacientes tratados para correção artroscópica da tríplice lesão labial e alertar quanto à dificuldade diagnóstica e subestimação da entidade.

Material e métodos

Estudo retrospectivo analítico de pacientes submetidos a tratamento artroscópico de tríplice lesão labial de março de 2005 a dezembro de 2014. Nesse período 15 pacientes foram diagnosticados e tratados dessa patologia pelo Grupo do Ombro de nossa instituição.

Para o estudo foram selecionados os pacientes que apresentavam tríplice lesão labial e seguimento mínimo de um ano. Os critérios de exclusão foram: cirurgia prévia no ombro, seqüela de fratura na região, artrose glenoumeral avançada e tempo de seguimento inferior a um ano. De todos os pacientes operados nesse período, 11 preenchiem os critérios de inclusão. Dois se recusaram a participar do trabalho. Dos nove selecionados, sete foram avaliados de forma presencial e dois por telefone, devido ao fato de morarem fora da cidade de origem do trabalho.

Um paciente era do sexo feminino (11,1%) e oito do masculino (88,9%). A média foi de 32,3 anos (variação de 22 a 43). O lado direito foi acometido em quatro pacientes (44,4%) e o

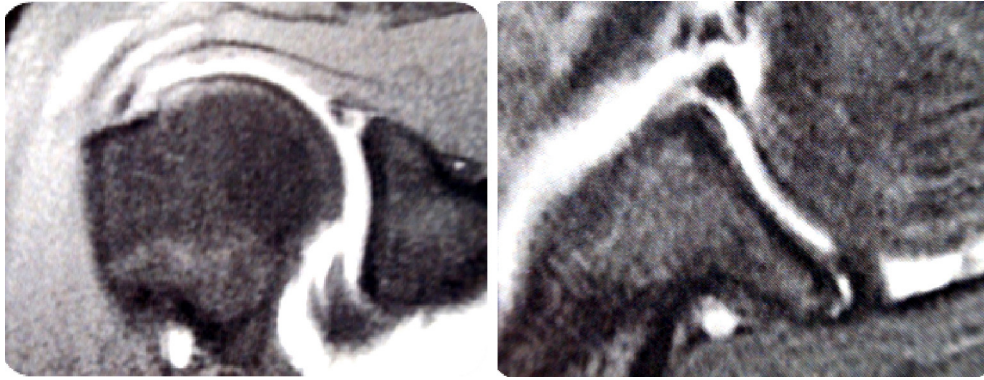


Figura 1 – Imagem de artroressonância magnética do ombro direito em corte coronal e axial em T2, demonstra lesão Slap (à esquerda) e as lesões de Bankart e do lábio posterior (à direita).

esquerdo em cinco (55,6%). O membro dominante foi acometido em cinco (55,6%).

Quatro pacientes (44,4%) tiveram lesão traumática, quatro (44,4%) foram decorrentes de microtraumas repetitivos na prática esportiva, dois deles atletas profissionais e um (11,1%) teve uma crise convulsiva.

Para avaliação funcional foi usado o escore de Rowe *et al.*,⁹ que leva em consideração a estabilidade, a amplitude de movimento e a função (tabela 1).

Foram comparadas amplitudes de movimento em elevação anterior, rotação lateral com o membro em abdução e junto ao corpo e rotação medial. Avaliou-se ainda o grau de satisfação dos pacientes com o tratamento cirúrgico. No fim do seguimento, os pacientes foram submetidos a exame de radiografia para pesquisar a presença de artrose.

Tabela 1 – Escore de Carter Rowe

Estabilidade	Nota
Sem recidivas, subluxações ou apreensão	50
Apreensão quando coloca o braço em certas posições	30
Subluxações (não necessita de reduções)	10
Luxação recidivante	0
Movimento	
100% do movimento	20
75% do movimento normal	15
50% do movimento normal de RE, 75% do normal de EA e RI	5
50% do movimento normal de EA, RI e RE	0
Função	
Sem limitação para esporte ou trabalho. Mínimo ou nenhum desconforto	30
Pequena limitação e mínimo desconforto	25
Moderada limitação e desconforto	10
Acentuada limitação e dor	0
Total de pontos possíveis	100

EA, elevação anterior; RE, rotação externa; RI, rotação interna.

Na última avaliação de exame físico pós-operatório, foram levados em consideração os exames de apreensão anterior em 90° de abdução e rotação externa, o teste de O'Brien e apreensão posterior em adução e rotação interna.

Todos os pacientes preencheram o termo de consentimento livre e esclarecido para divulgação dos dados clínicos, bem como o trabalho foi aprovado pelo comitê de ética do hospital ortopédico.

Técnica cirúrgica

O procedimento é feito com o paciente em decúbito lateral contralateral, sob anestesia geral e bloqueio do plexo braquial. Inicialmente, o artroscópio é introduzido pelo portal posterior, localizado a 2 cm distais e 2 cm mediais ao ângulo posterolateral do acrômio.

Por meio da inspeção articular, faz-se o diagnóstico da tríplice lesão labial do ombro na presença de lesão de Bankart, lesão de Bankart reverso e lesão Slap (II, III ou IV).⁷ A manobra de *peel back* e a palpação da lesão labial superior com probe confirmam a presença da lesão Slap¹⁰ (figs. 2 e 3).

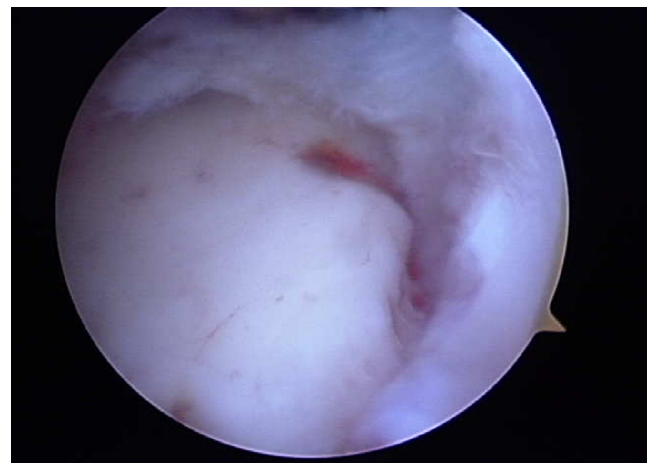

Figura 2 – Imagem artroscópica da borda superior da glenoide de ombro direito, demonstra a presença de lesão Slap.

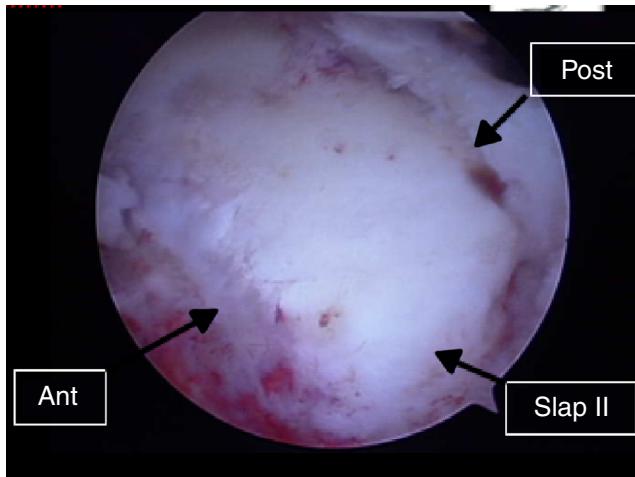


Figura 3 – Imagem artroscópica de ombro direito, demonstra as lesões labiais anterior, posterior e superior.

Por meio dos portais anterossuperior, anteroinferior e posterior, três cânulas são inseridas. O portal anterossuperior é usado para visualização com o artroscópio e a instrumentação cirúrgica é feita pelos portais anteroinferior e posterior.

Faz-se o desbridamento e a cruentização na área das lesões, com decorticação das bordas da glenoide e regularização do lábio glenoidal. Inicia-se o reparo pela lesão de Bankart reverso. Entretanto, o portal posterior não fornece um ângulo de ataque adequado para inserção das miniâncoras na borda posterior da glenoide. Usa-se, então, uma agulha (jelco número 18) para determinar a angulação de 45° com a superfície da glenoide e inserem-se as miniâncoras de maneira percutânea. Geralmente, para o reparo posterior, uma ou duas âncoras são suficientes. Os fios são passados e amarrados e fixa-se a lesão posterior.

O passo seguinte é a reinserção do lábio anterior, que corrige a lesão de Bankart. Inserem-se as miniâncoras na borda anterior da glenoide, também mantém-se uma inclinação de 45° em relação à superfície da glenoide e com distâncias de 1 cm entre elas. Inicia-se de inferior para superior. Os fios são passados e amarrados.

Por fim, repara-se a lesão Slap com a introdução de uma miniâncora na borda superior da glenoide, os fios são passados com a pinça da preferência do cirurgião e é amarrado um ponto Mattress. Confere-se a fixação e estabilidade do lábio glenoidal com um probe através de uma visão panorâmica dos reparos (fig. 4). Sutura da pele, curativo e imobilização em tipóia tipo Velpeau, durante 21, dias são os passos seguintes.

Avaliação estatística

Para avaliação da diferença pré e pós-operatória da amplitude de movimento (ADM) e do escore de Carter Rowe foi usado o teste não paramétrico de Wilcoxon.

Os dados da pesquisa foram tratados no programa estatístico *Predictive Analytics Software (PASW 18)*. Em todos os testes estatísticos usados, foi considerado um nível de significância de 5%. Dessa forma, são consideradas associações

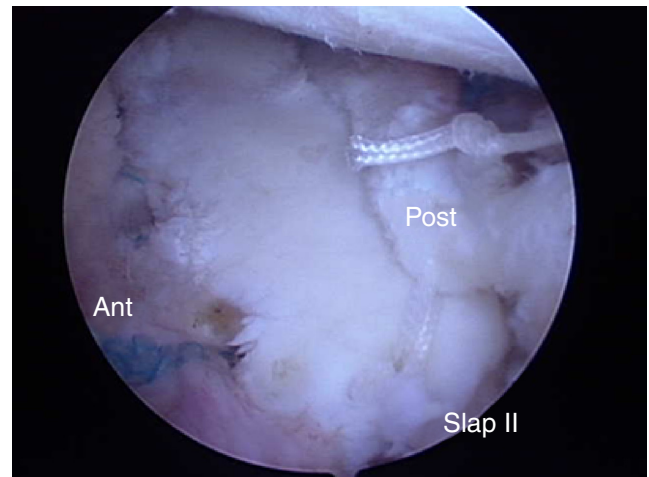


Figura 4 – Imagem artroscópica após o reparo das lesões que compõem a tríplice lesão labial.

estatisticamente significativas aquelas cujo valor de p foi inferior a 0,05.

Resultados

A avaliação funcional dos pacientes está demonstrada na [tabela 2](#).

Os valores das ADM dos pacientes avaliados encontram-se expressos na [tabela 3](#).

Os dados referentes ao número de episódios de instabilidade encontram-se na [figura 5](#).

Em relação ao exame físico, a [tabela 4](#) mostra os dados comparativos do pré e pós-operatório de cada paciente, referente aos testes de O'Brien, apreensão em abdução e rotação externa e apreensão em adução e rotação interna.

Dos sete pacientes que aceitaram se submeter a avaliação radiográfica no fim do seguimento, apenas um mostrava um

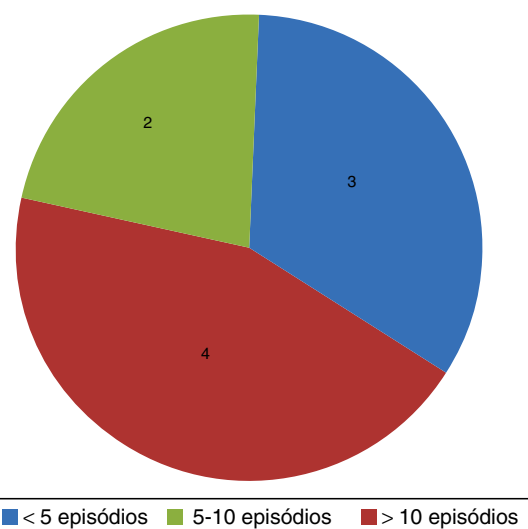


Figura 5 – Distribuição de pacientes de acordo com o número de episódios de instabilidade.

Tabela 2 – Comparação pré e pós-operatória dos valores do escore de Carter Rowe

	Carter pré				Carter pós				Valor de p
	Estabilidade	ADM	Função	Total	Estabilidade	ADM	Função	Total	
D.L.A.N	0	20	25	45	50	15	25	90	< 0,05
G.C.V	0	20	10	30	30	20	25	75	< 0,05
B.L.	0	15	25	40	50	15	30	95	< 0,05
E.C.R.	30	15	10	55	50	20	10	80	< 0,05
F.F.S.	0	15	10	25	30	20	10	60	< 0,05
G.N.S.	0	15	10	25	50	15	25	95	< 0,05
Y.A.C.	30	20	10	60	50	15	25	90	< 0,05
C.F.G.S.	30	20	10	60	50	20	30	100	< 0,05
C.J.F.	10	20	10	40	50	20	30	100	< 0,05
MÉDIA				42,2				87,2	< 0,05

Tabela 3 – Comparações das ADM no pré e pós-operatório

	D.L.A.N.	G.C.V.	B.L.	E.C.R.	F.F.S.	G.N.S.	Y.A.C.	C.F.G.S.	C.J.F.	Média	Valor de p
EA											
Pré-op	180	180	180	180	180	180	150	180	180	177	0,317
Pós-op	180	180	180	180	180	180	180	180	180	180	
RE2											
Pré-op	90	90	90	90	100	90	60	90	120	91,1	0,357
Pós-op	80	45	90	90	100	90	80	90	100	85	
RE1											
Pré-op	60	80	45	80	80	80	45	80	100	72,2	0,715
Pós-op	60	50	80	80	80	80	70	80	90	74,4	
RI											
Pré-op	T9	T7	T8	T7	T7	T7	T12	T7	T7	T 7,8	p < 0,05
Pós-op	T9	T7	T8	T8	T7	T7	T7	T7	T7	T 7,4	

EA, elevação anterior; RI, rotação interna; RE1, rotação externa 1 (com o braço junto ao corpo); RE2, rotação externa 2 (com o braço em abdução de 90°).

Tabela 4 – Comparação pré e pós-operatória dos testes de O'Brien, apreensão em abdução e rotação externa e apreensão em adução e rotação interna

	D.L.A.N.	G.C.V.	B.L.	E.C.R.	F.F.S.	G.N.S.	Y.A.C.	C.F.G.S.	C.J.F.
Teste de O'Brien									
Pré-op	Neg	+	+	+	+	Neg	+	+	+
Pós-op	Neg	+	Neg	+	Neg	Neg	+	Neg	Neg
Apreensão em abdução. E RE									
Pré-op	+	Neg	+	+	+	Neg	+	+	+
Pós-op	Neg	+	Neg	Neg	+	Neg	Neg	Neg	Neg
Apreensão em adução e RI									
Pré-op	Neg	Neg	Neg	Neg	Neg	Neg	Neg	+	Neg
Pós-op	Neg	Neg	Neg	Neg	Neg	Neg	Neg	Neg	Neg

RE, rotação externa; RI, rotação interna.

quadro degenerativo inicial compatível com uma artrose tipo I de Samilson e Prieto.¹¹

Em relação ao grau de satisfação, dos nove pacientes avaliados, apenas um se mostrou insatisfeito com o tratamento.

Discussão

Para definição de tríplice lesão labial do ombro, Lo e Burkhart et al.⁷ consideraram as lesões labiais anteriores, posteriores

e superiores como aquelas que acometiam respectivamente pelo menos dois terços de uma zona compreendida na posição de 2 a 6 horas, 6 a 10 horas e 10 a 2 horas (considerando o ombro direito).

Não foi usado o critério de tríplice lesão labial do ombro definido por Lo e Burkhart et al.,⁷ uma vez que, independentemente do grau de envolvimento em cada região, anterior, superior e posterior, os pacientes apresentavam sinais clínicos característicos, que foram confirmados durante a artroscopia. Portanto, valorizou-se mais a correlação clínica das lesões do que o aspecto anatômico isolado.

Em sua casuística, Lo e Burkhart *et al.*⁷ identificaram a instabilidade anterior como a principal causa da tripla lesão labial. A instabilidade posterior foi observada como fator causal em apenas um caso em sua série. Baseado no mecanismo do “contragolpe”, as instabilidades anteriores poderiam levar a uma lesão labial posterior. Essa teoria baseia-se nos conceitos de disfunção capsulolabial cíclica relatados por Warren *et al.*,¹² nos quais uma lesão labial anterior isolada não seria suficiente para causar uma luxação, a menos que houvesse lesão nas estruturas estabilizadoras posteriores.

Tal fato também se mostrou presente neste estudo, uma vez que 55,5% dos pacientes estiveram envolvidos em episódios traumáticos com instabilidade anterior. Nenhum deles sofreu episódio inicial traumático de instabilidade posterior.

Nesta série, um jogador de futebol profissional, após uma luxação anterior traumática e seis recidivas, apresentava a tríplice lesão labial do ombro. Nesse caso, pode se justificar a origem da lesão posterior pelo mecanismo do contragolpe descrito por Lo e Burkhart *et al.*⁷ A lesão labial superior seria decorrente da própria instabilidade anterior traumática, uma vez que a associação entre lesão de Bankart e Slap é descrita em 50% dos casos na série de Godinho *et al.*,⁵ chega a 77,8% no estudo de Warner *et al.*¹³

Um outro mecanismo que explicaria a origem da tríplice lesão labial do ombro estaria presente em atletas arremessadores. Nesse grupo de atletas, a gênese da lesão labial posterior e da lesão Slap se dá pelo mecanismo de *peel back*¹⁴ associado ao impacto interno.¹⁵ Caso ocorra uma luxação anterior, está configurada a tríplice lesão labial do ombro, desde que a lesão labial anterior esteja presente.

Nesse contexto, um atleta de vôlei dessa série, após um episódio de luxação anterior traumática decorrente de uma crise convulsiva, apresentava tríplice lesão labial do ombro. A sua lesão Slap pode ter sido ocasionada pelo mecanismo de *peel back* como descrito por Lo e Burkhart *et al.*⁷ ou pelo conjunto de forças atuantes durante a convulsão.

A tríplice lesão labial do ombro não é facilmente detectada pelos métodos de imagem disponíveis, pode ser diagnosticada em até 32,3% dos casos quando usada a artroressonância magnética e em 8,7% quando usada a ressonância magnética.¹⁶ Tal fato provavelmente se deve ao difícil diagnóstico das lesões Slap, como demonstrado por Godinho *et al.*⁵

Na avaliação dos exames de ressonância magnética pré-operatórios no presente estudo, verificou-se que em apenas quatro pacientes (36,3%) foram evidenciadas alterações compatíveis com tríplice lesão labial do ombro, o que demonstra o quanto esse diagnóstico pode ser subestimado.

O tratamento de lesões labiais da glenoide, em atletas, pode levar a resultados insatisfatórios, principalmente no retorno ao mesmo nível pré-lesão. Dados apontam que após o reparo isolado das lesões Slap há uma taxa de sucesso em torno de 80%.^{17,18} Já nas lesões labiais anteriores, a taxa de sucesso varia de 68% a 77%.^{19,20} Portanto, é de se esperar que, na presença da tríplice lesão labial do ombro, a taxa de sucesso seja ainda menor, devido à associação das lesões.

Entretanto, na análise do escore de Rowe *et al.*,⁹ observamos, no presente estudo, uma melhoria significativa nos seus valores. Sua média foi de 42,2 pontos no pré-operatório para 87,2 no pós-operatório ($p < 0,05$). Dois dos pacientes, um lutador e outro jogador de vôlei, ainda mantêm atividades

esportivas em nível profissional. No que se refere à ADM, não observamos diferença estatística pré e pós-operatória. Apenas um paciente mostrou-se insatisfeito no fim do tratamento e isso se deve ao fato de ter sofrido um acidente seguido por recidiva da lesão. Todos os pacientes praticantes de atividades desportivas, seja profissional ou recreacional, retornaram ao exercício de tais atividades sem déficit.

A literatura ainda é muito escassa sobre esse tipo de lesão. Novos trabalhos com casuística mais expressiva devem ser feitos para avaliação estatística mais apurada.

Conclusão

A tríplice lesão labial do ombro tratada por via artroscópica leva a uma melhoria funcional significativa, sem perda de ADM e com retorno satisfatório ao esporte.

Conflitos de interesse

Os autores declaram não haver conflitos de interesse.

REFERÊNCIAS

1. Kim SH, Ha KI, Kim SH. Bankart repair in traumatic anterior shoulder instability: open versus arthroscopic technique. *Arthroscopy*. 2002;18(7):755-63.
2. Bankart AS. Recurrent or habitual dislocation of the shoulder-joint. *Br Med J*. 1923;2(3285):1132-3.
3. DeLong JM, Jiang K, Bradley JP. Posterior instability of the shoulder: a systematic review and meta-analysis of clinical outcomes. *Am J Sports Med*. 2015;43(7):1805-17.
4. Snyder SJ, Banas MP, Karzel RP. An analysis of 140 injuries to the superior glenoid labrum. *J Shoulder Elbow Surg*. 1995;4(4):243-8.
5. Godinho GG, Freitas JMA, Leite LMB, Pina ERM. Lesões Slap no ombro. *Rev Bras Ortop*. 1988;33(5):345-52.
6. Nam EK, Snyder SJ. The diagnosis and treatment of superior labrum, anterior and posterior (Slap) lesions. *Am J Sports Med*. 2003;31(5):798-810.
7. Lo IK, Burkhart SS. Triple labral lesions: pathology and surgical repair technique-report of seven cases. *Arthroscopy*. 2005;21(2):186-93.
8. Habermeyer P, Gleyze P, Rickert M. Evolution of lesions of the labrum-ligament complex in posttraumatic anterior shoulder instability: a prospective study. *J Shoulder Elbow Surg*. 1999;8(1):66-74.
9. Rowe CR, Patel D, Southmayd WW. The Bankart procedure: a long-term end-result study. *J Bone Joint Surg Am*. 1978;60(1):1-16.
10. Burkhart SS, Morgan CD. The peel-back mechanism: its role in producing and extending posterior type II Slap lesions and its effect on Slap repair rehabilitation. *Arthroscopy*. 1998;14(6):637-40.
11. Samilson RL, Prieto V. Dislocation arthropathy of the shoulder. *J Bone Joint Surg Am*. 1983;65(4):456-60.
12. Warren RF, Kornblatt IB, Marchand R. Static factors affecting shoulder stability. *Orthop Trans*. 1984;8:89.
13. Warner JJ, Kann S, Marks P. Arthroscopic repair of combined Bankart and superior labral detachment anterior and posterior lesions: technique and preliminary results. *Arthroscopy*. 1994;10(4):383-91.

14. Burkhart SS, Morgan CD, Kibler WB. The disabled throwing shoulder: spectrum of pathology. Part I: pathoanatomy and biomechanics. *Arthroscopy*. 2003;19(4):404-20.
15. Walch G, Boileau P, Noel E, Donell ST. Impingement of the deep surface of the supraspinatus tendon on the posterosuperior glenoid rim: an arthroscopic study. *J Shoulder Elbow Surg*. 1992;1(5):238-45.
16. Ricchetti ET, Ciccotti MC, Ciccotti MG, Williams GR Jr, Lazarus MD. Sensitivity of preoperative magnetic resonance imaging and magnetic resonance arthrography in detection of panlabral tears of the glenohumeral joint. *Arthroscopy*. 2013;29(2):274-9.
17. Morgan CD, Burkhart SS, Palmeri M, Gillespie M. Type II Slap lesions: three subtypes and their relationships to superior instability and rotator cuff tears. *Arthroscopy*. 1998;14(6):553-65.
18. Miyazaki AN, Fregoneze M, Santos PD, Silva LA, Sella GV, Soares AL, et al. Avaliação dos resultados e complicações da sutura artroscópica da lesão Slap. *Rev Bras Ortop*. 2011;46(1):51-6.
19. Jobe FW, Giangarra CE, Kvitne RS, Glousman RE. Anterior capsulolabral reconstruction of the shoulder in athletes in overhand sports. *Am J Sports Med*. 1991;19(5):428-34.
20. Rubenstein DL, Jobe FW, Glousman RE, Kvitne RS, Pink M, Giangarra CE. Anterior capsulolabral reconstruction of the shoulder in athletes. *J Shoulder Elbow Surg*. 1992;1(5):229-37.