

Trombose venosa profunda após uma fratura supracondilar do úmero em uma criança – Uma complicação rara*

Deep Vein Thrombosis after a Supracondylar Fracture of the Humerus in a Child – A Rare Complication

Ana Moreira Ferrão¹ Pedro Fernandes² Patrícia Wircker³ Joana Catarino⁴ Joana Arcângelo⁵
Joana Ovídio⁵

¹ Residente, Serviço de Ortopedia e Traumatologia, Hospital de Curry Cabral, Centro Hospitalar Universitário de Lisboa Central, Portugal

² Residente, Serviço de Ortopedia e Traumatologia, Centro Hospitalar de Lisboa Ocidental, Portugal

³ Residente, Serviço de Ortopedia e Traumatologia, Hospital de Cascais, Portugal

⁴ Residente, Serviço de Cirurgia Vascular, Hospital de Santa Marta, Centro Hospitalar Universitário de Lisboa Central, Portugal

⁵ Cirurgião Ortopédico, Serviço de Ortopedia Infantil, Hospital de Dona Estefânia, Centro Hospitalar Universitário de Lisboa Central, Portugal

Endereço para correspondência Ana Moreira Ferrão, Serviço de Ortopedia e Traumatologia do Centro Hospitalar Universitário de Lisboa Central, Rua da Beneficência, 8, 1050-099, Lisboa, Portugal (e-mail: anamoreiraferrao@gmail.com).

Rev Bras Ortop 2023;58(4):e672–e675.

Resumo

Palavras-chave

- ▶ trombose venosa profunda
- ▶ fraturas do úmero
- ▶ trombose
- ▶ tromboembolia venosa
- ▶ criança

Trombose venosa profunda nas extremidades superiores é incomum, especialmente na população pediátrica e no ambiente do trauma. O diagnóstico é desafiador, devido a sua raridade, exigindo alto grau de suspeita.

Descrevemos um caso raro de trombose venosa úmera após uma fratura supracondilar deslocada do úmero em uma menina de 7 anos. Os fatores de risco para tromboembolismo e sequelas também são discutidos.

A detecção e o tratamento precoces são obrigatórios para evitar desfechos ruins, como tromboembolismo fatal.

* Trabalho desenvolvido no Serviço de Ortopedia e Traumatologia do Centro Hospitalar Universitário de Lisboa Central, Lisboa, Portugal.

recebido
02 de Junho de 2020
aceito
16 de Setembro de 2020

DOI <https://doi.org/10.1055/s-0040-1722580>.
ISSN 0102-3616.

© 2021. Sociedade Brasileira de Ortopedia e Traumatologia. All rights reserved.

This is an open access article published by Thieme under the terms of the Creative Commons Attribution-NonDerivative-NonCommercial-License, permitting copying and reproduction so long as the original work is given appropriate credit. Contents may not be used for commercial purposes, or adapted, remixed, transformed or built upon. (<https://creativecommons.org/licenses/by-nc-nd/4.0/>)

Thieme Revinter Publicações Ltda., Rua do Matoso 170, Rio de Janeiro, RJ, CEP 20270-135, Brazil

Abstract**Keywords**

- ▶ deep vein thrombosis
- ▶ humeral fractures
- ▶ thrombosis
- ▶ venous thromboembolism
- ▶ child

Deep vein thrombosis in the upper extremities is uncommon, especially in the pediatric population and in the trauma setting. The diagnosis is challenging, due to its rarity, requiring a high degree of suspicion.

We describe a rare case of humeral vein thrombosis after a displaced supracondylar fracture of the humerus in a 7-year-old girl. The risk factors for thromboembolism and sequelae are also discussed.

The early detection and treatment are mandatory to prevent poor outcomes, such as fatal thromboembolism.

Introdução

As fraturas supracondilares umerais representam um terço de todas as fraturas pediátricas de membros em crianças com menos de 7 anos de idade, e são uma causa de morbidade significativa na população pediátrica.^{1,2}

As complicações mais encontradas neste cenário incluem lesões neurovasculares, síndrome compartimental, má consolidação e comprometimento funcional.^{1,2}

Lesões nervosas e vasculares podem ser iatrogênicas ou podem ocorrer após um evento traumático. O comprometimento vascular pode ser causado por ruptura do vaso, torção, compressão, espasmo ou lesão intimal, e a incidência aumenta com o grau de luxação da fratura.³

A incidência geral de complicações vasculares associadas a fraturas supracondilares varia de 3,2% a 14,3%, mas pode ser de até 20% nas fraturas de tipo III de Gartland.^{3,4} Na inspeção, equimose na fossa antecubital com pele e braquial são sinais de alerta de dano neurovascular.⁴ Embora a incidência e o manejo de lesões arteriais em fraturas supracondilares sejam bem estabelecidos na literatura, pouco tem sido dito sobre o comprometimento venoso.

O tromboembolismo venoso (TEV) em crianças é raro, e varia de 0,01% a 0,2% das internações pediátricas; taxas mais elevadas são observadas em grupos específicos, incluindo aqueles com cateteres venosos centrais (CVCs), malignidades, obesidade, e os que foram submetidos a cirurgias graves.^{5,6}

Em pacientes com trauma pediátrico, o risco de TEV é incerto. A gravidade da lesão, o aumento da idade, a anemia, a fixação externa, a obesidade, o tempo de internação hospitalar, as complicações pós-operatórias, a lesão medular e a presença de um CVC são fatores de risco bem conhecidos nesta população.⁶⁻⁸ Alguns locais anatômicos também são mais propensos a eventos trombóticos, ou seja, trauma de cabeça, coluna ou vasos principais, e fraturas pélvicas e dos membros inferiores.⁸

Relatamos um caso de trombose venosa umeral após uma fratura supracondilar em uma criança, dada a sua raridade e difícil diagnóstico, considerando suas possíveis complicações.

Relato de Caso

Uma menina de 7 anos foi transferida para o pronto-socorro após uma queda com o braço estendido que resultou em uma fratura supracondilar do úmero esquerdo de tipo III de

Gartland (→ **Fig. 1**). Ela havia sido imobilizada anteriormente com uma tala posterior em um hospital externo.

Na apresentação, ela reclamou de dor, e tinha o antebraço frio e avermelhado, com saturação periférica de oxigênio de 89% a 90%, e pulsos radial e ulnar palpáveis fracos (→ **Fig. 2**).

Após a remoção da tala, a dor diminuiu, ela tinha pulso radial fraco, recarga capilar normal, e a oximetria da mão chegou a 98%. Em regime de urgência, a paciente foi submetida a uma manipulação suave com redução fechada e fixação com 2 fios de Kirschner laterais divergentes e imobilização em tala posterior a 120° de flexão (→ **Fig. 3**). Seis horas após o operatório, a criança tinha uma extremidade superior livre de dor e quente, uma saturação de oxigênio periférico de 100%, e pulsos distais palpáveis.

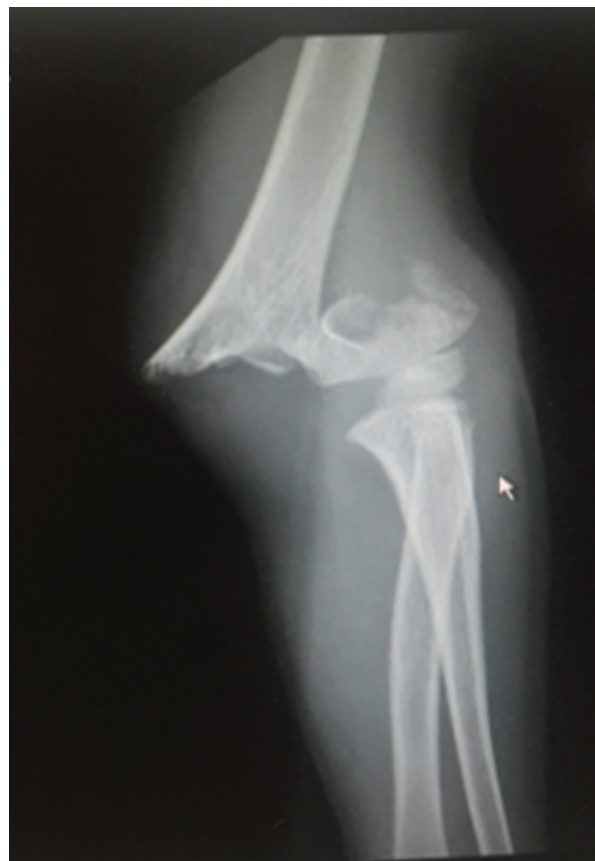

Fig. 1 Imagem radiográfica da fratura supracondilar do úmero (tipo III de Gartland).

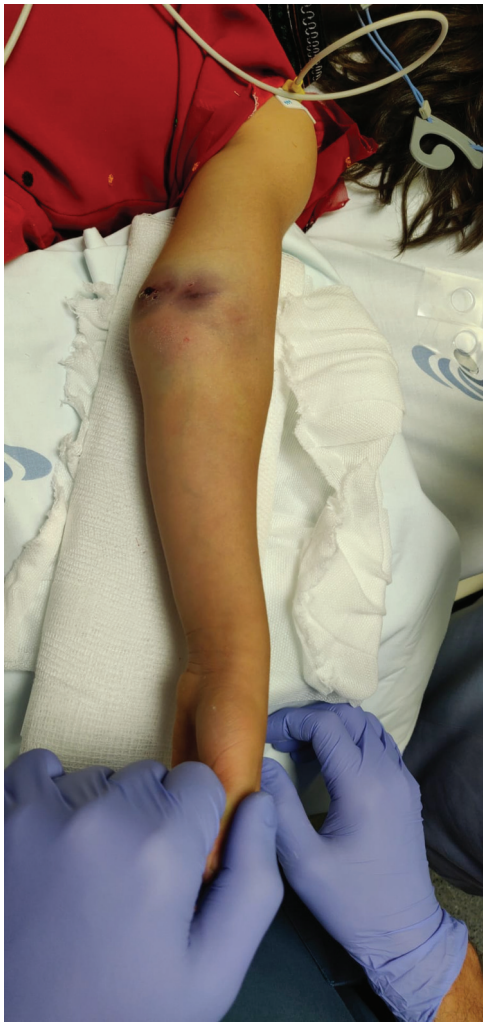

Fig. 2 Equimose na fossa antecubital.

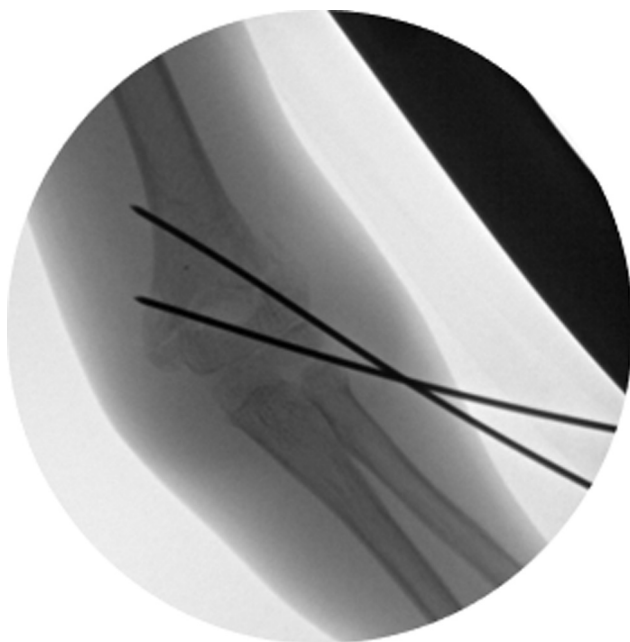


Fig. 3 Redução e fixação fechada com dois fios de Kirschner percutâneos.

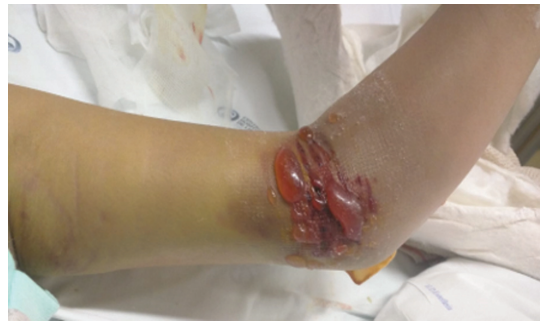

Fig. 4 Edema e bolhas na pele 48 horas após a cirurgia.

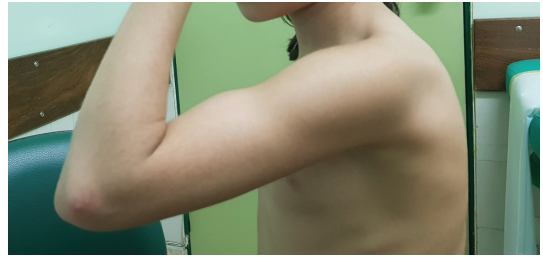

Fig. 5 Faixa de movimento em três meses de acompanhamento.

Quarenta e oito horas após a cirurgia, houve dor persistente e edema sensível progressivo, com bolhas de pele (►Fig. 4). Os pulsos periféricos estavam normais, e não houve exacerbação da dor com mobilização passiva dos dedos. Após a exclusão da síndrome compartimental, foi solicitada uma ultrassonografia duplex venosa, que revelou uma trombose venosa profunda (TVP) da veia umeral.

O tratamento com heparina subcutânea de baixo peso molecular de 20 mg foi iniciado e mantido por 3 meses. Uma semana após a cirurgia, a criança estava livre de dor, com melhora do edema, e recebeu alta hospitalar. Aos 3 meses de seguimento, a fratura foi curada, e o cotovelo teve amplitude total de movimento do cotovelo (0° a 120°), sem complicações adicionais de pele ou vasculares (►Figs. 5 e 6). Não houve eventos embólicos. Os estudos realizados foram negativos para trombofilia.

Discussão

O manejo de fraturas supracondilares do úmero pode ser exigente. As complicações precoces incluem danos às estruturas neurovasculares ou musculares e síndrome compartimental.⁹ Lesões neurológicas, mais frequentemente na forma de neuropraxia, são comuns (~20%), e afetam principalmente o nervo mediano e seu ramo interósseo anterior.^{3,9} As lesões mais desastrosas são vasculares, pois, quando não tratadas, podem levar a déficits neurológicos, rigidez muscular, ou contraturas isquêmicas de Volkmann.⁹ Complicações relacionadas ao *hardware* e sequelas de má consolidação geralmente são eventos posteriores.⁹

De acordo com a literatura, os pacientes com trauma pediátrico têm prevalência de TEV de 0,3 a 0,8 para cada mil altas de trauma.⁷ Além disso, cirurgias emergentes ou urgentes são mais propensas a resultar em TEV do que procedimentos eletivos.⁶

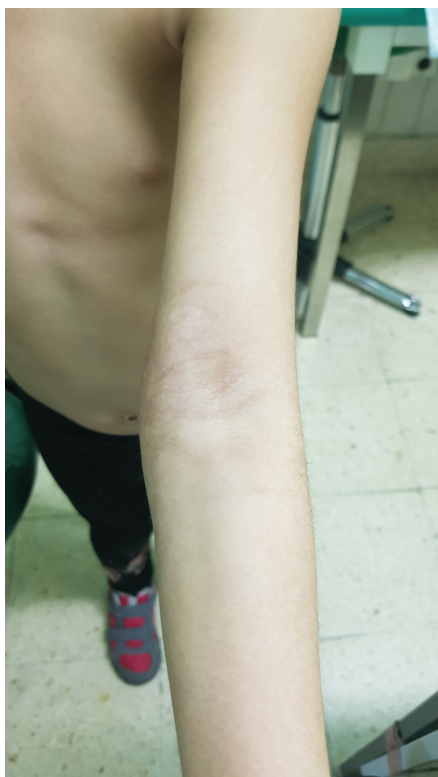

Fig. 6 Pele intacta e extensão completa em três meses de acompanhamento.

Para que o diagnóstico seja feito, é necessária suspeita clínica, e um exame vascular detalhado é crucial, com avaliação de pulsos, temperatura do membro, retorno capilar e oximetria do pulso.³ O uso de ultrassom intraoperatório ou pós-operatório também é útil para avaliar a patência dos vasos.⁴ Em alguns casos, a forma de onda de oximetria de pulso pode ser usada para determinar a necessidade de exploração vascular.¹⁰

Sequelas de tromboembolismo venoso, ou seja, síndrome pós-trombolítica, risco de morte e recorrência não foram totalmente investigados em crianças.⁵ A morbidade da TVP depende da localização e gravidade da lesão, induzindo principalmente dor e inchaço quando nas extremidades.⁵

O TEV em crianças está associado ao aumento da mortalidade, particularmente nos pacientes mais jovens, variando entre 1% e 8%.^{5,6} Guzman et al.⁷ procuraram associação entre TEV e mortalidade em crianças, e concluíram que pacientes com fraturas de membros superiores e TEV apresentaram a maior taxa global de mortalidade (6,4%). Acredita-se que esse aumento da mortalidade seja devido a um atraso no diagnóstico e tratamento (devido a um menor índice de suspeita), e/ou pela proximidade anatômica das veias da extremidade superior às câmaras do coração do lado direito.⁷

O motivo para identificar os grupos de risco para TEV entre as crianças é prevenir a morte secundária a uma embolia pulmonar.⁷ Atualmente, não há consenso para tromboprofilaxia no campo pediátrico, nem estratificação de risco para TEV.^{5,6}

Dada a rara incidência de TEV nesta faixa etária, os atrasos no diagnóstico são frequentes. No nosso caso, o edema, a coloração da pele e as bolhas foram cruciais para

levantar suspeitas. Até agora, há muitos estudos focados em complicações arteriais e nervosas, mas nenhum sobre TEV neste cenário.

O objetivo deste relato é chamar a atenção para uma rara complicação vascular de uma fratura supracondilar umeral. Pelo que sabemos, este é o primeiro relato desta complicação.

Todos os cirurgiões ortopédicos devem estar cientes da existência de TVP de extremidade superior para fazer um diagnóstico precoce.

Recomendamos, portanto, um exame neurovascular detalhado antes e depois da cirurgia, e, se a suspeita clínica for alta, uma avaliação com ultrassom com Doppler.

Declaração de Ética

Este estudo foi realizado em conformidade com a Declaração da Associação Médica Mundial de Helsinque sobre Princípios Éticos para Pesquisa Médica Envolvendo Sujeitos Humanos.

Suporte Financeiro

Os autores declaram que não receberam apoio financeiro para a pesquisa, autoria e/ou publicação deste artigo.

Conflito de Interesses

Os autores declaram não haver conflito de interesses.

Referências

- Claireaux H, Goodall R, Hill J, et al. Multicentre collaborative cohort study of the use of Kirschner wires for the management of supracondylar fractures in children. *Chin J Traumatol* 2019;22(05):249–254
- Saarinén AJ, Helenius I. Paediatric supracondylar humeral fractures: the effect of the surgical specialty on the outcomes. *J Child Orthop* 2019;13(01):40–46
- Leiblein M, Lustenberger T, Schulz A-K, Schmitz-Rixen T, Marzi I. Neurovascular complications after supracondylar humerus fractures in children. *Trauma Case Rep* 2017;8:16–19
- Louahem D, Cottalorda J. Acute ischemia and pink pulseless hand in 68 of 404 Gartland type III supracondylar humeral fractures in children: Urgent management and therapeutic consensus. *Injury* 2016;47(04):848–852
- Mahajerin A, Croteau SE. Epidemiology and Risk Assessment of Pediatric Venous Thromboembolism. *Front Pediatr* 2017;5:68
- Baker D, Sherrod B, McGwin G Jr, Ponce B, Gilbert S. Complications and 30-day outcomes associated with venous thromboembolism in the pediatric orthopaedic surgical population. *J Am Acad Orthop Surg* 2016;24(03):196–206
- Guzman D, Sabharwal S, Zhao C, Sabharwal S. Venous thromboembolism among pediatric orthopedic trauma patients: a database analysis. *J Pediatr Orthop B* 2018;27(02):93–98
- O'Brien SH, Candrilli SD. In the absence of a central venous catheter, risk of venous thromboembolism is low in critically injured children, adolescents, and young adults: evidence from the National Trauma Data Bank. *Pediatr Crit Care Med* 2011;12(03):251–256
- Tomaszewski R, Wozowicz A, Wysocka-Wojakiewicz P. Analysis of Early Neurovascular Complications of Pediatric Supracondylar Humerus Fractures: A Long-Term Observation. *BioMed Res Int* 2017;2017:2803790
- Soh RCC, Tawng DK, Mahadev A. Pulse oximetry for the diagnosis and prediction for surgical exploration in the pulseless perfused hand as a result of supracondylar fractures of the distal humerus. *Clin Orthop Surg* 2013;5(01):74–81