



## Relato de Caso

# Tumor de Pindborg em fêmur distal<sup>☆</sup>



Alex Oliboni Sussela<sup>a,\*</sup>, Paulo Ricardo Picon Alves<sup>b</sup>, Vinicius Duval da Silva<sup>c</sup>,  
Carlos Daniel de Garcia Bolze<sup>b</sup> e Osvaldo André Serafini<sup>b</sup>

<sup>a</sup> Pontifícia Universidade Católica do Rio Grande do Sul, Faculdade de Medicina, Porto Alegre, RS, Brasil

<sup>b</sup> Universidade Católica do Rio Grande do Sul, Hospital São Lucas, Serviço de Ortopedia e Traumatologia, Porto Alegre, RS, Brasil

<sup>c</sup> Universidade Católica do Rio Grande do Sul, Hospital São Lucas, Laboratório de Anatomia Patológica e Citopatologia, Porto Alegre, RS, Brasil

### INFORMAÇÕES SOBRE O ARTIGO

Histórico do artigo:

Recebido em 20 de maio de 2016

Aceito em 30 de maio de 2016

On-line em 28 de setembro de 2016

Palavras-chave:

Fêmur

Neoplasias ósseas

Biópsia

### R E S U M O

Descrever um caso de possível diagnóstico tumor de Pindborg em fêmur distal.

A paciente de 32 anos, natural da Bolívia, residente no Brasil, veio a esse serviço para investigação de massa tumoral em fêmur direito. Após feitura de biópsias e ressecção da lesão, o caso foi encaminhado para análise e consultoria nos Estados Unidos. Em laudo de revisão do Laboratório de Patologia, foi caracterizado que o aspecto histológico e o perfil imuno-histoquímico eram característicos de tumor de Pindborg. Atualmente, a paciente é acompanhada no Serviço de Ortopedia e Traumatologia da nossa instituição e apresenta boa evolução. O relato descreve o caso de uma paciente com uma neoplasia rara que foi investigada por muito tempo e com auxílio de muitos exames. O tumor de Pindborg foi sugerido com hipótese diagnóstica devido às características e ao comportamento neoplásico da lesão. A despeito de ser uma lesão mais comumente observada no âmbito odontológico, a neoplasia da paciente mostrou-se compatível com o diagnóstico. Assim, mesmo se tratando de um tumor com características benignas, há a necessidade de acompanhamento por longo tempo, haja vista o alto grau de recorrência do tumor.

© 2016 Publicado por Elsevier Editora Ltda. em nome de Sociedade Brasileira de Ortopedia e Traumatologia. Este é um artigo Open Access sob uma licença CC BY-NC-ND (<http://creativecommons.org/licenses/by-nc-nd/4.0/>).

### Pindborg tumor in the distal femur

#### A B S T R A C T

To describe a case of possible diagnosis of Pindborg tumor on the distal femur.

A 32-years-old female patient, a native of Bolivia, resident in Brazil, arrived to this service for tumor research in the right femur. After biopsies and resection of the lesion, the case was referred to analysis and consultancy in the United States. In a report of review by the Pathology Laboratory, it was characterized the histological appearance and immunohistochemical profile were characteristic of Pindborg tumor. Currently, the patient is being followed-up

Keywords:

Femur

Bone neoplasms

Biopsy

<sup>☆</sup> Trabalho desenvolvido na Universidade Católica do Rio Grande do Sul, Hospital São Lucas, Porto Alegre, RS, Brasil.

\* Autor para correspondência.

E-mail: [alexoliboni@gmail.com](mailto:alexoliboni@gmail.com) (A.O. Sussela).

<http://dx.doi.org/10.1016/j.rbo.2016.05.014>

0102-3616/© 2016 Publicado por Elsevier Editora Ltda. em nome de Sociedade Brasileira de Ortopedia e Traumatologia. Este é um artigo Open Access sob uma licença CC BY-NC-ND (<http://creativecommons.org/licenses/by-nc-nd/4.0/>).

at the Orthopedics and Traumatology Department of this institution, and presents a good evolution. This study presents the case of a patient with a rare tumor that was investigated for an extensive period and through many tests. Pindborg tumor was suggested as a diagnostic hypothesis due to the characteristics and behavior of the neoplastic lesion. Although this lesion is more commonly observed in odontology, the neoplasia was compatible with the diagnosis. Therefore, despite the fact that this tumor has benign characteristics, long-term monitoring is necessary, given the high rate of tumor recurrence.

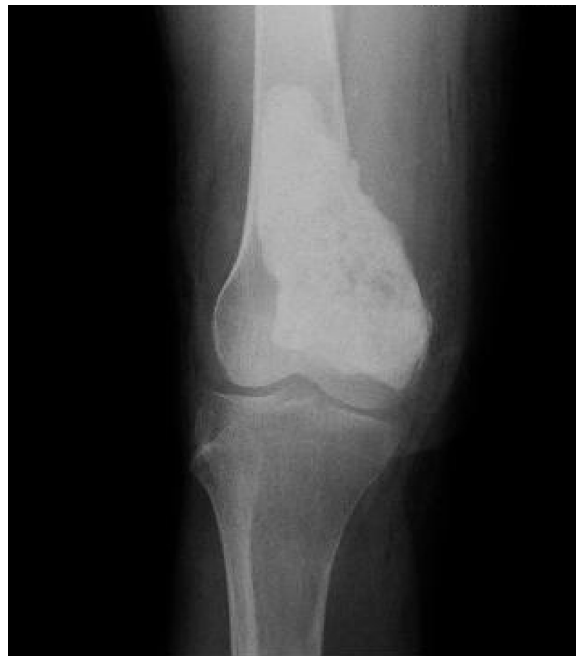© 2016 Published by Elsevier Editora Ltda. on behalf of Sociedade Brasileira de Ortopedia e Traumatologia. This is an open access article under the CC BY-NC-ND license (<http://creativecommons.org/licenses/by-nc-nd/4.0/>).

## Introdução

O tumor de Pindborg, também conhecido como tumor epitelial odontogênico calcificante, é uma neoplasia altamente rara, caracterizada por ser localmente invasiva e apresentar um material de conteúdo amiloide. Essa neoplasia surge como uma massa indolor de crescimento lento, sem predileção por gênero. Acomete pacientes entre a 2<sup>a</sup> e 6<sup>a</sup> década de vida, preferencialmente na faixa dos 40 anos. A grande maioria desses tumores é de massa intraóssea, apenas 6% deles são extraósseos. Ao exame radiológico, o tumor é geralmente multilocular septado ou, menos comum, unilocular radioluciente, por vezes com calcificações no interior da lesão.

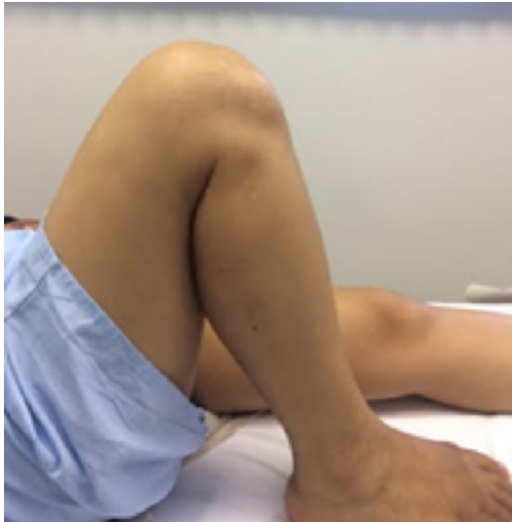## Relato de caso

Paciente de 32 anos, sexo feminino, natural da Bolívia, teve admissão no hospital em agosto de 2009 com queixa de dor em joelho direito havia um ano. Negou cirurgias prévias no local e qualquer uso de medicamentos. A paciente apresenta mobilidade restrita do membro inferior direito e dor à palpação em região de epicôndilos femural direito. No dia 13 do mesmo mês, foi encaminhada a procedimento cirúrgico – biópsia do osso fêmur. A peça cirúrgica, que media 1,6 cm, apresentou pesquisa de amiloide positivo no vermelho congo. Em cintilografia feita no dia 19, foi constatada concentração de radiomarcador de forma irregular no terço distal do fêmur direito. Nova biópsia feita em 9 de novembro apresentou fragmento ósseo com denso infiltrado celular atípico e pesquisa amiloide positiva no vermelho congo. No exame radiológico foi identificada lesão osteolítica, insuflante, com septações em seu interior, na margem interna da extremidade distal do fêmur. Com a suspeita de tumor de grandes células, a paciente foi levada à cirurgia de ressecção do tumor em 21 de dezembro de 2009. Ao exame macroscópico da peça cirúrgica encontramos uma massa tumoral revestida parcialmente por tecido adiposo e muscular, media 6,5 × 4,1 × 3,4 cm. Ao corte, a lesão caracteriza-se por cor esbranquiçada, firme e fosca. Foram ressecados parte da porção distal do osso fêmur e o tumor. A paciente apresentou boa evolução após a cirurgia. O material foi enviado ao Laboratório de Patologia do HSL. Tendo como diagnóstico original neoplasia não classificada, foi feita, então, avaliação imuno-histoquímica, que considerou diagnóstico compatível com neoplasia mesenquimal com baixo índice de proliferação celular e produção amiloide.

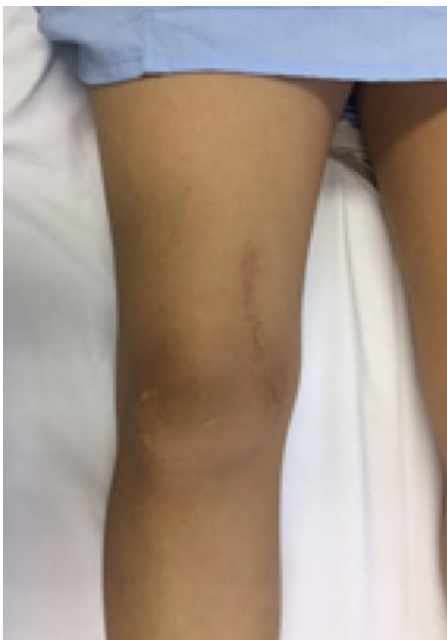


**Figura 1 – Rx da lesão pós-cirurgia, evidencia a presença de material de inclusão cirúrgica do tipo cimento ortopédico.**

O caso foi encaminhado para consultoria no exterior (EUA). Em exame de ressonância magnética de controle de tratamento cirúrgico foi observada a presença de material de inclusão cirúrgica do tipo cimento ortopédico, igualmente encontrado no raios X, (fig. 1) e demais estruturas ósseas e musculotendíneas dentro do limite de normalidade. Em outubro de 2010 foi feita biópsia de osso para controle histológico, a qual se demonstrou sem alterações histológicas e negativa para presença de neoplasia. Por fim, em laudo de revisão do caso feito em 30 de novembro de 2010, foi relatado que o aspecto histológico, associado ao perfil imuno-histoquímico da neoplasia, era compatível com tumor de Pindborg, com pesquisa de amiloide por vermelho-congo positiva. A paciente, hoje com 38 anos, teve boa evolução, com melhoria da mobilidade do membro inferior direito, e mantém retorno no ambulatório de ortopedia e traumatologia do HSL para acompanhamento. Em consulta de acompanhamento em janeiro de 2016, mantinha boa mobilidade do membro, não apresentava queixas (figs. 2 e 3).



**Figura 2 – Flexão do membro pós-recuperação cirúrgica.**



**Figura 3 – Extensão do membro pós-recuperação cirúrgica.**

## Discussão

Descrito em 1958 por Jens Jorgen Pindborg, o tumor que levou seu nome é uma neoplasia muito rara. Há por volta de 200 casos descritos na literatura atual.<sup>1</sup> A descrição dessa neoplasia nos mostra muitas características semelhantes ao ameloblastoma, porém menos agressivas e de crescimento mais lento.<sup>2</sup> É sabido que esse tipo de neoplasia exige um longo período de seguimento, pois há um elevado risco de recorrência tumoral caso ele tenha sido incompletamente ressecado. De acordo com a literatura, a taxa de recorrência do tumor é em torno de 15%, desses é alta a frequência de lesões que foram tratadas com curetagem. A despeito de ter uma alta atividade mitótica, característica de malignidade, o tumor de Pindborg é uma neoplasia benigna de bom prognóstico.<sup>3,4</sup> Os aspectos histológicos dessa neoplasia se apresentam como estroma fibroso, ilhas de células epiteliais poliédricas, conteúdo amiloide homogêneo, eosinofílico e reação positiva com coloração vermelho-congo. Em algumas ocasiões é possível encontrar zonas focais de células claras, que são chamadas variantes raras de células claras, o que carrega um prognóstico menos favorável ao paciente.<sup>3,5</sup> O tratamento para esse tipo de neoplasia consiste na remoção cirúrgica com margem de segurança satisfatória para evitar recorrências.<sup>1</sup>

## Conflitos de interesse

Os autores declaram não haver conflitos de interesse.

## REFERÊNCIAS

1. Pindborg JJ. A calcifying epithelial odontogenic tumor. *Cancer*. 1958;11(4):838-43.
2. Dahlin DC. Bone tumors – General aspects and data on 6221 cases. 3rd ed. Springfield, IL, USA: Charles C. Thomas; 1978.
3. Müller D, Manojlović S, Luksić I, Grgurević J. Calcifying epithelial odontogenic tumor of the maxilla (Pindborg tumor). *Coll Antropol*. 2012;36 Suppl 2:205-8.
4. Takata T, Slootweg PJ. Calcifying epithelial odontogenic tumour. In: Barnes L, Eveson JW, Reichart P, Sidransky D, editors. *Pathology and genetics – Head and neck tumours*. Lyon: IARCPress; 2005. p. 302-3.
5. Akhtar K, Khan N, Zaheer S, Sherwani R, Hasan A. Pindborg tumor in an adolescent. *Oman Med J*. 2010;25(1):47-8.