



Cirurgia toracoscópica na abordagem da escoliose idiopática: Revisão sistemática de literatura

Thoracoscopic Surgery in the Management of Idiopathic Scoliosis: Systematic Literature Review according to the Prisma Protocol

Rodrigo Ibrahim Aziz¹ Juliano Boemo Blattes¹

¹ Médico residente do Hospital Nossa Senhora das Graças, Canoas, Rio Grande do Sul, Brasil

Endereço para correspondência Rodrigo Ibrahim Aziz, Rua Lagunenses 101, Apartamento 101, Torre A. Canoas, Rio Grande do Sul (e-mail: docroaziz@gmail.com).

Rev Bras Ortop 2023;58(6):e833–e838.

Resumo

A escoliose idiopática é caracterizada por um quadro de deformidade tridimensional da coluna vertebral com rotação axial e inclinação lateral com angulação maior que 10° segundo o Método de Cobb. Sua abordagem pode se dar de maneira conservadora ou cirúrgica, a depender do grau de angulação, desenvolvimento osteomuscular e idade da criança ou adolescente acometido, ou ainda, a depender do comprometimento funcional advindo da condição. O objetivo deste estudo foi analisar o impacto da videotoracoscopia na abordagem da escoliose idiopática. Trata-se de uma revisão sistemática de literatura, construída conforme protocolo *Preferred Reporting Items for Systematic Reviews and Meta-Analyses (PRISMA)* e registrada no PROSPERO sob número CRD42022351466. A busca por estudos foi realizada entre agosto de 2022 e setembro do mesmo ano, em bancos de dados bibliográficos incluindo MEDLINE, *The Cochrane Library* e *Web of Science*. A técnica é uma alternativa minimamente invasiva à toracotomia que apresentou grande evolução nos últimos anos. Destacam-se como principais vantagens a menor perda sanguínea durante procedimento, menor tempo de internação e melhora da estética pós-cirúrgica. Uma das desvantagens citadas pelos autores é a maior complexidade e exigência tecnológica, maior tempo cirúrgico e necessidade de seleção criteriosa dos pacientes, conforme graus de desvio vertebral. O uso de analgésicos e anti-inflamatórios não teve diferença significativa entre os procedimentos tradicionais (toracotomia) ou videotoracoscopia.

Palavras-chave

- ▶ escoliose
- ▶ toracoscopia
- ▶ cirurgia minimamente invasiva

Estudo desenvolvido no Hospital Nossa Senhora das Graças, Canoas, RS, Brasil.

recebido
06 de Setembro de 2022
aceito
23 de Novembro de 2022

DOI <https://doi.org/10.1055/s-0043-1776885>.
ISSN 0102-3616.

© 2023. Sociedade Brasileira de Ortopedia e Traumatologia. All rights reserved.

This is an open access article published by Thieme under the terms of the Creative Commons Attribution-NonDerivative-NonCommercial-License, permitting copying and reproduction so long as the original work is given appropriate credit. Contents may not be used for commercial purposes, or adapted, remixed, transformed or built upon. (<https://creativecommons.org/licenses/by-nc-nd/4.0/>)

Thieme Revinter Publicações Ltda., Rua do Matoso 170, Rio de Janeiro, RJ, CEP 20270-135, Brazil

Abstract

Idiopathic scoliosis is characterized by a three-dimensional deformity of the spine with axial rotation and lateral inclination with an angle greater than 10° according to the Cobb method. Its approach can be conservative or surgical, depending on the degree of angulation, musculoskeletal development and age of the affected child or adolescent, or even depending on the functional impairment resulting from the condition. The aim of this study was to analyze the impact of videoassisted thoracoscopic surgery in the management of idiopathic scoliosis. This is a systematic literature review, built according to the Preferred Reporting Items for Systematic Reviews and Meta-Analyses (PRISMA) protocol and registered with PROSPERO under number CRD42022351466. The search for studies was performed between August 2022 and September of the same year, in bibliographic databases including MEDLINE, The Cochrane Library and Web of Science. The technique is a minimally invasive alternative to thoracotomy that has shown great evolution in recent years. The main advantages include less blood loss during the procedure, shorter hospital stay and improved post-surgical esthetics. One of the disadvantages mentioned by the authors is the greater complexity and technological requirement, longer surgical time and the need for careful selection of patients, according to degrees of vertebral deviation. The use of analgesics and anti-inflammatory drugs had no significant difference between traditional procedures (thoracotomy) or thoracoscopic surgery.

Keywords

- ▶ scoliosis
- ▶ thoracoscopic
- ▶ minimally invasive surgery

Introdução

A Sociedade de Pesquisa em Escoliose (*Scoliosis Research Society - SRS*) define escoliose como a curvatura lateral da coluna vertebral com ângulo de Cobb medido a partir de uma radiografia anteroposterior do paciente em ortostase maior que 10°.1,2

A escoliose idiopática possui etiologia multifatorial estando envolvidos déficits de controle postural pelo Sistema Nervoso Central (SNC), componentes hormonais, herança poligênica, bem como distúrbios biomecânicos da coluna e condições anômalas da musculatura esquelética e alterações do colágeno.3,4 Observa-se que o manejo terapêutico dos quadros de escoliose idiopática é extremamente complexo, comumente são estabelecidos valores angulares das curvas da coluna vertebral, nível de progressividade e maturação esquelética para definição de conduta médica. Curvaturas entre 10° e 25° são descritas como de "observação," entre 25° e 40° comumente são condições que podem requerer uso de gesso, órteses corretivas,1 enquanto curvaturas que ultrapassam 40° a 45° são elegíveis para abordagem cirúrgica.5,6

Historicamente a abordagem cirúrgica realizada é a artrodesse instrumentada, com fixação de cada segmento vertebral, que será mantida pela própria consolidação óssea posterior. Dentre os métodos disponíveis destacam-se o Lea Plaza Framework, com mais de 20 anos de utilização, que permite uma correção tridimensional e segmentar. Em tal método cada vertebra é trazida para linha média com uso de fios sob a lâmina vertebral desviada, e são amarrados aos implantes. A artrodesse é então realizada com um enxerto ósseo em toda área a ser fundida (auto enxerto da crista ilíaca) ou aloenxerto.7

Com o avanço de técnicas cirúrgicas diversas novas abordagens têm sido propostas para condução da escoliose idiopática, como uso de hastes de crescimento controladas magneticamente6 e cirurgias minimamente invasivas que buscam aumen-

tar a qualidade de vida, individualizar o tratamento e reduzir riscos associados à abordagens cirúrgicas tradicionais.8-10

A videotoroscopia, ou cirurgia torácica vídeo-assistida foi descrita inicialmente em 1993 por Mack et al.11 para realização de abordagem de agravos no segmento torácico da coluna vertebral. Segundo descrição da técnica realizada pelos autores os pacientes recebem anestesia endotraqueal com tubo de duplo lúmen para colapso do pulmão ipsilateral, são posicionados em decúbito lateral e submetido à ventilação mecânica unilateral, realizando-se uma incisão de 10mm em linha axilar média, cuja altura irá variar conforme o nível da coluna a ser acessado para realização de uma toroscopia exploratória inicial, seguida da colocação de um segundo trocar. Ao todo, na maior parte das cirurgias são utilizados três ou quatro trocarts abertos, sem necessidade de insuflação de dióxido de carbono. Após conclusão do procedimento o pulmão é expandido sob visualização direta e procede-se controle radiográfico para avaliar expansão pulmonar e localização do dreno torácico.

A técnica é uma alternativa minimamente invasiva à toracotomia, que pode ser realizada com fusão espinhal posterior e anterior no mesmo tempo cirúrgico ou de forma estadiada.12,13 Este estudo tem como objetivo analisar o impacto da videotoroscopia na abordagem da escoliose idiopática.

Materiais e Métodos

Revisão sistemática de literatura, construída conforme protocolo *Preferred Reporting Items for Systematic Reviews and Meta-Analyses (PRISMA)* e registrada no PROSPERO sob número CRD42022351466.

A busca por estudos foi realizada entre agosto de 2022 e setembro do mesmo ano, em bancos de dados bibliográficos incluindo MEDLINE, The Cochrane Library e Web of Science.

Foram considerados estudos publicados entre janeiro de 2017 e agosto de 2022, nos idiomas inglês, português e espanhol. Antes da análise final as pesquisas foram refeitas buscando identificar quaisquer outros estudos que pudessem ser recuperados para inclusão. Não foram incluídos estudos não publicados. A condição ou domínio estudado foi a Escoliose idiopática e sua correção por videotoroscopia.

Foram consideradas como questões norteadoras do estudo:

- Qual o impacto da cirurgia toroscópica na abordagem da escoliose idiopática?
- Quais os riscos associados à cirurgia toroscópica na abordagem da escoliose idiopática?
- Quais as vantagens da cirurgia toroscópica na abordagem da escoliose idiopática?
- Quais as desvantagens da cirurgia toroscópica na abordagem da escoliose idiopática?

Para seleção dos estudos foram considerados como critérios de inclusão constructos que tivessem como amostra crianças e adolescentes com escoliose idiopática abordados por procedimentos cirúrgicos toroscópicos. Estudos com abordagem de escoliose em adultos e idosos foram excluídos da busca.

Buscou-se analisar a aplicabilidade da toroscopia na abordagem da escoliose idiopática, critérios de elegibilidade do procedimento, riscos e benefícios associados, correlação entre o procedimento e funcionalidade após cirurgia ou tempo de internação após procedimento.

Dois revisores independentes aplicaram os critérios de elegibilidade e selecionaram os estudos para inclusão na revisão sistemática. Os pesquisadores ficaram cegos para as decisões uns dos outros. Foram extraídos dos estudos informações sobre o desenho, metodologia do estudo, demografia dos participantes (idade, sexo), características da linha de base (grau de escoliose, realização de cirurgias anteriores).

Foi utilizada a ferramenta de software Systematic Review Data Repository-Plus. Optou-se ainda por utilizar a ferramenta Cochrane de risco de viés para maior fidedignidade dos resultados. A síntese dos resultados foi realizada de forma qualitativa, bem como através de combinação de dados de estudos individuais que abordassem os benefícios e/ou riscos associados à toroscopia na correção da escoliose idiopática.

Resultados

Seguindo os critérios de busca e seleção dos estudos propostos foram incluídos 15 constructos para discussão. Na **Fig. 1** é possível identificar o processo de triagem dos estudos, conforme proposto pela metodologia PRISMA adotada no presente estudo.

Discussão

É consenso na literatura que o desenvolvimento de novas técnicas cirúrgicas permitiu obter excelentes resultados na abordagem da escoliose idiopática. A indicação cirúrgica baseia-se na curvatura patológica acima de 45°, bem como restrição funcional e queixas algicas.¹⁴

A abordagem cirúrgica padrão com toracotomia é realizada a partir de uma incisão póstero-lateral se estendendo

desde a linha axial anterior até região escapular. A técnica também envolve a divisão dos músculos serrátil anterior e grande dorsal, o que posteriormente pode ocasionar lesões do nervo torácico longo e atrofia muscular.^{15,16} Embora técnicas modernas de toracotomia na população pediátrica tentem preservar os principais músculos, bem como optem pela não ressecção de arcos costais os riscos funcionais e operatórios persistem como importantes aspectos a serem considerados na escolha do procedimento.¹⁷

Assim, tem-se que as técnicas tradicionais para abordagem cirúrgica da escoliose idiopática incluem liberação e instrumentação anterior aberta, instrumentação posterior e as abordagens toroscópicas.¹⁸ A opção por instrumentação toroscópica é feita após análise da magnitude da curvatura, flexibilidade e tipo de curvatura. O posicionamento do paciente em todas as cirurgias descritas foi em decúbito lateral, tendo o lado convexo da curva torácica colocado superiormente. Os autores utilizaram de três a seis portais para ter acesso à coluna vertebral, com realização da discectomia prévia para posterior inserção do parafuso. As incisões comumente eram de 2 a 3cm e foram feitas na linha axilar média sobre a 3ª, 5ª, 7ª e 9ª costelas ou 4ª, 6ª, 8ª e 10ª costela, tendo como fator decisório a inclinação das costelas e trajetória das vértebras a serem instrumentadas.¹⁷⁻²⁰

Em crianças ainda em crescimento e com elevado grau de curvatura um dos grandes desafios é obter uma cirurgia capaz de corrigir a escoliose, sem limitar o crescimento. Nestes casos a fusão espinhal não é ideal, porque limitaria o crescimento torácico e contribuiria para um comprometimento pulmonar a longo prazo. Cirurgias com fusão espinhal são geralmente descritas em adolescentes, enquanto opções como hastes de crescimento controladas magneticamente e próteses expansíveis tem sido descritas em crianças menores, embora adolescentes também possam ser beneficiados por tais tecnologias.^{18,21} Estudo de coorte retrospectivo buscou analisar o impacto da cirurgia toroscópica em 28 adolescentes do sexo feminino com escoliose idiopática. Os autores pontuam que além dos resultados biomecânicos uma preocupação estética significativa para as pacientes é a deformidade na parede torácica anterior. Observou-se que o procedimento toroscópico foi efetivo na melhora do quadro escoliótico, repercutindo ainda em menor deformidade na parede torácica anterior. Os parâmetros de deformidade considerados no estudo foram o ângulo de Cobb, corcova da costela, ângulo da parede torácica e ângulo de deformidade apical posterior.¹⁹

A maior parte dos estudos descreveram fusão vertebral e instrumentação realizada toroscopicamente com sucesso na abordagem da escoliose idiopática. Entretanto, o estudo realizado por Wong et al.²⁰ descreveu o uso da técnica toroscópica para amarração do corpo vertebral anterior, realizando a correção da escoliose sem necessidade de fusão vertebral. Os pacientes ($n=5$) tinham entre 9 e 12 anos com média do ângulo de Cobb torácico principal préoperatório de 40,1°. A ressonância magnética mostrou melhora na morfologia da cunha do disco periapical e melhora de 55% da rotação em 3 anos. Entretanto, dois pacientes necessitaram de novo procedimento corretivo com fusão vertebral posterior, também por via toroscópica. Destaca-se que o meio toroscópico foi

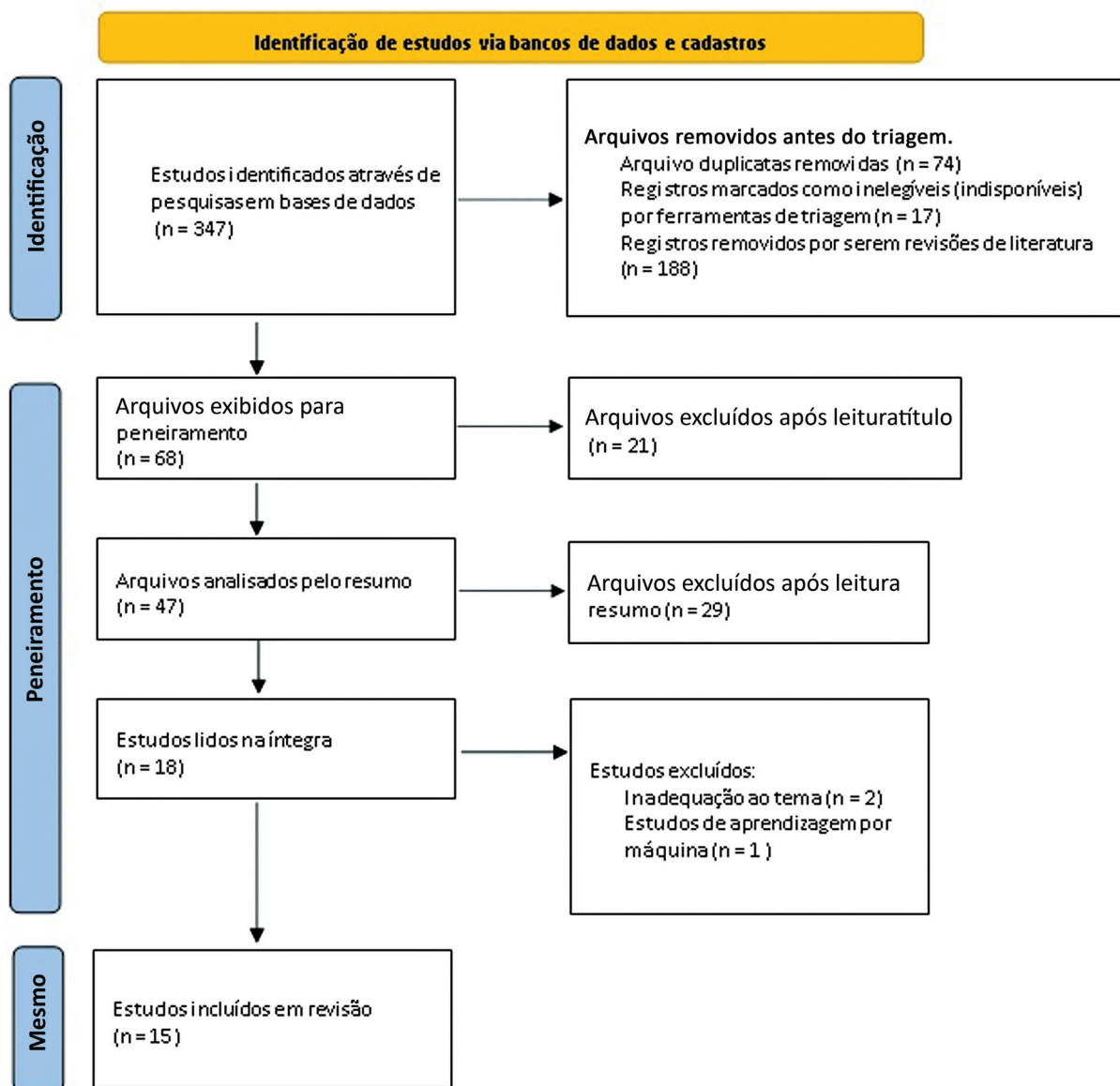


Fig. 1 Processo de seleção dos estudos conforme protocolo PRISMA.

referido como seguro pelos autores, tanto na técnica de fusão vertebral como na amarração do corpo vertebral.^{17,19,20}

A amarração do corpo vertebral já havia sido descrita anteriormente em 2010 por Crawford e Lenke²² resultando em uma modulação do crescimento e correção progressiva da escoliose idiopática juvenil. No estudo realizado por Costanzo et al.²³ a videotoroscopia é indicada para amarração do corpo vertebral em pré-adolescentes com grau de escoliose acima de 40°. Em todos os pacientes houve redução da escoliose com ganhos funcionais importantes.

Em estudo retrospectivo comparando a fusão espinal posterior com a amarração do corpo vertebral anterior por via toracoscópica observou-se que ambas as técnicas resultaram em correção pós-operatória, contudo, após dois anos do procedimento a manutenção da correção da escoliose foi melhor mantida no grupo de fusão espinal. Destaca-se que os pacientes submetidos à cirurgia por via toracoscópica e amarração dos corpos vertebrais conseguiram adiar a realização da fusão espinal posterior, o que pode ser extremamente benéfico em pacientes

mais jovens e com o desenvolvimento esquelético imaturo. Embora considere-se que a fusão vertebral posterior ainda que por cirurgia aberta, seja o padrão ouro para o tratamento definitivo da escoliose com angulação maior que 45°.²⁴

Quando analisados indivíduos esqueleticamente imaturos com escoliose idiopática observa-se que a amarração do corpo vertebral por via toracoscópica apresenta correção satisfatória da deformidade e taxa de complicações aceitáveis.²⁵ Em estudo com 57 pacientes com média de idade de 12,7 anos a taxa de cirurgia de revisão foi de 15,8%. Considerou-se sucesso clínico pacientes com ângulo de Cobb coronal maior de < 35°, sendo que a curvatura antes do procedimento foi em média de 51°, e após o procedimento obteve-se uma média de 24,6° no primeiro retorno pós-cirúrgico, atingindo uma média de 16,3° após um ano do procedimento.²⁶

Resultados similares foram obtidos em estudo realizado por Rushton et al.²⁷ em que 112 pacientes com idade média de 12,7 ± 1,4 anos foram submetidos à toracoscopia e amarração de corpos vertebrais, com uma curvatura média antes

Tabela 1 Vantagens e desvantagens elencadas pela literatura das técnicas cirúrgicas para correção da Escoliose idiopática

	Toroscopia	Toracotomia
Vantagens	<ul style="list-style-type: none"> – Permite menor sangramento e exposição à infecções – Proporciona acesso cirúrgico para condutas definitivas, como fusão vertebral ou amarração de corpos vertebrais – Correção efetiva da escoliose – Maior flexibilidade lombar anterior e lateral e melhor flexão de tronco que fusão vertebral 	<ul style="list-style-type: none"> – Ainda descrita como da com padrão ouro n de da abordagem escoliose idiopática angulação maior que 45° – Menor incidência cirurgias de revisão – Correção efetiva escoliose
Desvantagens	<ul style="list-style-type: none"> – Maior tempo cirúrgico – Pode exigir revisão do procedimento e evolução para cirurgia aberta 	<ul style="list-style-type: none"> – Maior sangramento – Maior risco de infecção – Em crianças menores pode não ser indicada pela imaturidade óssea

Fonte: Elaboração própria (2022).

do procedimento de $50,8^\circ \pm 10,2$ e curvatura média posterior de $26,6^\circ \pm 10,1$. No estudo a taxa de cirurgia de revisão foi de 13%. As principais complicações foram rompimento das amarras (22%) o que levou os autores a ressaltarem a necessidade de desenvolvimento de melhores implantes e critérios na seleção dos pacientes.

Em análise retrospectiva de 5 anos, incluindo 20 pacientes com idades entre 9 e 17 anos observou-se elevada taxa de sucesso (95%) após o período de seguimento. O último ângulo de Cobb na radiografia em seguimento médio de cinco anos foi de $19,4^\circ$, sendo que a média angular antes do procedimento foi de $47,4^\circ$ (40° a 58°). Embora com amostra reduzida o estudo aponta que 5% dos pacientes necessitaram de fusão posterior, o que seria uma taxa extremamente aceitável e validaria a amarração do corpo vertebral por via toroscópica.²⁸ Estudo similar com 27 pacientes o procedimento toroscópico e amarração do corpo vertebral apresentou uma taxa de sucesso de 74%, e a taxa geral de revisão foi de 21%. Observou-se também que o rompimento das amarras é a principal complicação documentada e ocorreu tal suspeita em 48% dos pacientes embora em alguns casos a ocorrência não tenha sido determinante para comprometer os resultados, obtendo-se regressão satisfatória da angulação da escoliose. A fusão vertebral foi evitada em 93% dos pacientes.²⁹ Diferentemente dos demais estudos Hegde et al.³⁰ utilizaram a toroscopia e amarração de corpos vertebrais em crianças esqueleticamente maduras, com idade média de $14,9 \pm 2,7$ anos no momento da cirurgia. O ângulo de Cobb médio pré-operatório foi de $52,0^\circ \pm 11,6^\circ$ e foi corrigido para $15,9^\circ \pm 6,8^\circ$ na primeira radiografia pós-operatória. Não foram observadas complicações, nem necessidade de nova intervenção cirúrgica, sugerindo a técnica como uma alternativa à fusão para estabilização da escoliose idiopática progressiva em crianças esqueleticamente maduras.

Outro estudo que respalda a relevância da toroscopia e amarração de corpos vertebrais foi realizado por Pehlivanoglu et al.³¹ comparando além dos aspectos de correção da escoliose o grau funcional de pacientes submetidos à fusão vertebral por toracotomia e pacientes submetidos à amarração dos corpos vertebrais por via toroscópica. As duas técnicas foram efetivas na correção da

escoliose idiopática do adolescente. Contudo, o grupo abordado toroscopicamente apresentou melhor amplitude de movimento lombar superior, flexibilidade de flexão lombar

ântero-lateral superior, resistências flexoras e extensoras superiores do tronco e força motora média superior dos músculos do tronco com alta significância estatística em comparação com indivíduos submetidos à fusão espinhal, repercutindo diretamente na qualidade de vida e funcionalidade.

De maneira sucinta a **Tabela 1** aponta vantagens e desvantagens descritas pelos autores das abordagens toroscópicas e toracotomia. Destaca-se que a abordagem toroscópica foi referida como via operatória para abordar a escoliose tanto com uso de enxertos ósseos, e consequente fusão vertebral, como também como via para amarração dos corpos vertebrais, sendo esta segunda técnica a mais frequentemente referida.

Considerações Finais

A fusão vertebral posterior é referida como a técnica padrão-ouro na correção cirúrgica de quadros de escoliose idiopática. Destaca-se que o manejo cirúrgico é indicado em quadros severos, em que há uma angulação maior que 45° no desvio postural. Contudo, tal técnica vem sendo discutida por limitar o crescimento, movimentação e apresentar relatos na literatura de quadros algícos crônicos após anos decorridos da correção.

Com o avanço das técnicas cirúrgicas a toroscopia surge como opção terapêutica nestes pacientes, sendo possível tanto a abordagem com enxerto ósseo visando fusão, como também amarração dos corpos vertebrais, o que se adequaria melhor nos casos de crianças menores e ainda em crescimento ósseo.

A maior parte dos estudos apontou a via toroscópica como segura e efetiva na abordagem da escoliose idiopática. Nos casos de amarração dos corpos vertebrais observou-se que seria uma opção viável para um grupo de menor faixa etária, enquanto técnica de fusão espinhal se adequaria à adolescentes que já atingiram maturidade óssea.

A via toroscópica configura-se ainda uma vantagem quando analisado o risco de sangramento, risco de infecção e dias de internação. Contudo, o tempo cirúrgico tende a ser superior do que a cirurgia aberta e sobretudo nos casos de amarração dos corpos vertebrais pode ocorrer maior número de reintervenções e necessidade de cirurgia aberta futura.

Nota

O artigo intitulado “Cirurgia toroscópica na abordagem da escoliose idiopática: revisão sistemática de literatura”

trata-se de uma revisão sistemática, utilizando o protocolo PRISMA, não sendo necessário submeter o trabalho ao comitê de ética em pesquisa.

Suporte Financeiro

A presente pesquisa não recebeu nenhum financiamento específico de agências de financiamento dos setores público, comercial ou sem fins lucrativos.

Conflito de Interesses

Os autores declaram não haver conflito de interesses.

Referências

- Li X, Huo Z, Hu Z, et al. Which interventions may improve bracing compliance in adolescent idiopathic scoliosis? A systematic review and meta-analysis. *PLoS One* 2022;17(07):e0271612
- Kaya MH, Erbahçeci F, Alkan H, et al. Factors influencing of quality of life in adolescent idiopathic scoliosis. [published online ahead of print, 2022 Jul 19] *Musculoskelet Sci Pract* 2022;62:102628
- van Es LJM, van Royen BJ, Oomen MWN. Clinical significance of concomitant pectus deformity and adolescent idiopathic scoliosis: systematic review with best evidence synthesis. *N Am Spine Soc J* 2022;11:100140
- Liu Z, Hai Y, Li Z, Wu L. Zebrafish and idiopathic scoliosis: the 'unknown knows'. *Trends Genet* 2022;38(06):524–528
- Abdelaal A, Munigangaiah S, Davidson N, Trivedi J. Early-onset scoliosis: challenges and current management options. *Orthop Trauma* 2020;34(06):. Doi: 10.1016/j.mporth.2020.09.009
- Stuecker S, Mladenov K, Kunkel P, Hagemann C, Freiwald E, Stuecker R. Vertebral column growth in children with early onset scoliosis treated with magnetically controlled growing rods - Effects of distraction on vertebral and disc morphology. *Surgeon* 2021
- Karsacian M, Cúneo A, Severo SR, Schimchak M, Wodowóz O, Álvarez I. Corrección instrumentada de la escoliosis idiopática del adolescente y artrodesis conaloinjerto de banco. *Rev Med Urug (Montev)* 2007;23(04):351–359
- Bakaloudis G, Gioia G, Corti G, Isidori A, Ramieri A. The role of less invasive surgery in the treatment of adolescent idiopathic scoliosis and adult spinal deformity. *Orthop Trauma* 2021;35(Suppl 4). Doi: 10.1016/j.mporth.2021.09.008
- Fiore M, Ruffilli A, Violi G, Barile F, Manzetti M, Faldini C. Minimally invasive surgery using posterior-only Pedicle screw fixation in treatment of Adolescent Idiopathic Scoliosis: A Systematic Review and Meta-Analysis. *J Clin Neurosci* 2022;99:317–326
- Bomback DA, Charles G, Widmann R, Boachie-Adjei O. Video-assisted thoracoscopic surgery compared with thoracotomy: early and late follow-up of radiographical and functional outcome. *Spine J* 2007;7(04):399–405
- Mack MJ, Regan JJ, Bobechko WP, Acuff TE. Application of thoracoscopy for diseases of the spine. *Ann Thorac Surg* 1993;56(03):736–738
- Son-Hing JP, Blakemore LC, Poe-Kochert C, Thompson GH. Video-assisted thoracoscopic surgery in idiopathic scoliosis: evaluation of the learning curve. *Spine* 2007;32(06):703–707
- Puertas EB, del Curto D, Ueta RHS, Martins Filho DE, Wajchenberg M. Resultados imediatos da correção cirúrgica de escoliose idiopática do adolescente por via posterior com instrumentação após liberação anterior por videotoracoscopia. *Coluna/Columna* 2009;8(04):363–367
- Dittmar-Johnson HM, Cruz-López F, González-Camacho E, et al. Surgical correction of juvenile idiopathic scoliosis. Our patients' perception of their quality of life. *Coluna/Columna* 2022;21(01):e259475
- Pérez-Caballero Macarrón C, Burgos Flores J, Martos Sánchez I, et al. Early postoperative complications of thoracoscopy versus thoracotomy in pediatric idiopathic scoliosis. *An Pediatr (Engl Ed)* 2006;65(06):569–572
- Feiz HH, Afrasiabi A, Parvizi R, Safarpour A, Fouladi RF. Scoliosis after thoracotomy/sternotomy in children with congenital heart disease. *Indian J Orthop* 2012;46(01):77–80
- Lawal TA, Gosemann JH, Kuebler JF, Glüer S, Ure BM. Thoracoscopy versus thoracotomy improves midterm musculoskeletal status and cosmesis in infants and children. *Ann Thorac Surg* 2009;87(01):224–228
- Alkhalife YI, Padhye KP, El-Hawary R. New Technologies in Pediatric Spine Surgery. *Orthop Clin North Am* 2019;50(01):57–76
- Little JP, Loch-Wilkinson TJ, Sundberg A, et al. Quantifying Anterior Chest Wall Deformity in Adolescent Idiopathic Scoliosis: Correlation With Other Deformity Measures and Effects of Anterior Thoracoscopic Scoliosis Surgery. *Spine Deform* 2019;7(03):436–444
- Wong HK, Ruiz JNM, Newton PO, Gabriel Liu KP. Non-Fusion Surgical Correction of Thoracic Idiopathic Scoliosis Using a Novel, Braided Vertebral Body Tethering Device: Minimum Follow-up of 4 Years. *JBJS Open Access* 2019;4(04):e0026
- Green DW, Lawhorne TW 3rd, Widmann RF, et al. Long-term magnetic resonance imaging follow-up demonstrates minimal transitional level lumbar disc degeneration after posterior spine fusion for adolescent idiopathic scoliosis. *Spine* 2011;36(23):1948–1954
- Crawford CH 3rd, Lenke LG. Growth modulation by means of anterior tethering resulting in progressive correction of juvenile idiopathic scoliosis: a case report. *J Bone Joint Surg Am* 2010;92(01):202–209
- Costanzo S, Pansini A, Colombo L, et al. Video-assisted thoracoscopy for vertebral body tethering of juvenile and adolescent idiopathic scoliosis: tips and tricks of surgical multidisciplinary management. *Children (Basel)* 2022;9(01):74
- Newton PO, Bartley CE, Bastrom TP, Kluck DG, Saito W, Yaszay B. Anterior Spinal Growth Modulation in Skeletally Immature Patients with Idiopathic Scoliosis: A Comparison with Posterior Spinal Fusion at 2 to 5 Years Postoperatively. *J Bone Joint Surg Am* 2020;102(09):769–777
- Baker CE, Milbrandt TA, Larson AN. Anterior vertebral body tethering for adolescent idiopathic scoliosis: early results and future directions. *Orthop Clin North Am* 2021;52(02):137–147
- Miyaniji F, Pawelek J, Nasto LA, Rushton P, Simmonds A, Parent S. Safety and efficacy of anterior vertebral body tethering in the treatment of idiopathic scoliosis. *Bone Joint J* 2020;102-B(12):1703–1708
- Rushton PRP, Nasto L, Parent S, Turgeon I, Aldebeyan S, Miyaniji F. Anterior Vertebral Body Tethering for Treatment of Idiopathic Scoliosis in the Skeletally Immature: Results of 112 Cases. *Spine* 2021;46(21):1461–1467
- Rushton PRP, Nasto L, Parent S, Turgeon I, Aldebeyan S, Miyaniji F. The Skeletally Immature. Results of 112 Cases. *Spine* 2021;46(21):1461–1467
- Bernard J, Bishop T, Herzog J, et al. Dual modality of vertebral body tethering : anterior scoliosis correction versus growth modulation with mean follow-up of five years. *Bone Jt Open* 2022;3(02):123–129
- Hoernschemeyer DG, Boeyer ME, Robertson ME, et al. Anterior Vertebral Body Tethering for Adolescent Scoliosis with Growth Remaining: A Retrospective Review of 2 to 5-Year Postoperative Results. *J Bone Joint Surg Am* 2020;102(13):1169–1176
- Pehlivanoglu T, Oltulu I, Erdag Y, et al. Comparison of clinical and functional outcomes of vertebral body tethering to posterior spinal fusion in patients with adolescent idiopathic scoliosis and evaluation of quality of life: preliminary results. *Spine Deform* 2021;9(04):1175–1182