

AVALIAÇÃO DO ÂNGULO DE INCLINAÇÃO TIBIAL E ALTURA PATELAR APÓS OSTEOTOMIA TIBIAL DE ABERTURA MEDIAL

ASSESSMENT OF TIBIAL SLOPE ANGLE AND PATELLAR HEIGHT AFTER MEDIAL-OPENING TIBIAL OSTEOTOMY

Alan de Paula Mozella¹, Marcos Areias Vieira Costa², Hugo Alexandre de Araujo Barros Cobra³

RESUMO

Objetivo: Mensurar a variação do ângulo de inclinação tibial posterior e da altura patelar em pacientes submetidos à osteotomia valgizante tibial proximal com técnica de cunha de abertura medial. **Métodos:** Foram analisadas radiografias panorâmicas de membros inferiores em anteroposterior e perfil do joelho pré e pós-operatórias de 46 pacientes com artrose unicompartmental do joelho, em que se realizou osteotomia tibial. **Resultados:** Em 23 casos, utilizou-se fixador externo para confecção de cunha de abertura medial gradual e nos outros 23, foi utilizada placa bloqueada com batente como método de fixação. Foram excluídos deste estudo aqueles pacientes com doença tricompartmental do joelho e aqueles submetidos à osteotomias para tratamento de sequelas de fraturas. Após a cirurgia, a inclinação tibial proximal aumentou, em média, 1,7 graus ($p < 0,01$) no grupo em que foi utilizada placa bloqueada com batente e 2,7 graus ($p < 0,05$) no grupo que utilizou fixador externo. Não houve diferença estatística entre os grupos quanto ao aumento da inclinação tibial posterior. **Conclusão:** A altura patelar não apresentou variação com o uso de placa, quando mensurada pelo método de Insall-Salvati, mas em 11 casos (47,8%) evoluiu com patela baixa quando aferida pelo método de Caton-Deschamps. A mesma tendência foi observada na variação da altura patelar com o uso do fixador externo, sendo constatada patela baixa em oito casos (34,7%) apenas quando aferida pelo método de Caton-Deschamps.

Descritores - Osteotomia; Tibia; Joelho; Patela

ABSTRACT

Objective: To measure the variation in posterior tibial slope angle and patellar height in patients who underwent proximal tibial valgus-producing osteotomy using the medial-opening wedge technique. **Methods:** Anteroposterior panoramic radiographs of the lower limbs and lateral radiographs of the knee obtained before and after tibial valgus-producing osteotomy on 46 patients with unicompartmental arthrosis of the knee were analyzed. **Results:** In 23 patients, an external fixator was used to gradually apply a medial-opening wedge; and in the other 23, a blocked plate with a stop bar was applied as a fixation method. Patients with tricompartmental knee disease and those who underwent osteotomy to treat fracture sequelae were excluded from this study. After surgery, the mean increase in the tibial slope was 1.7 degrees ($p < 0.01$) in the group in which the blocked plate with a stop bar was used; and 2.7 degrees ($p < 0.05$) in the group in which the external fixator was used. There was no statistical difference between the groups regarding the increase in the posterior tibial slope. **Conclusion:** The patellar height did not present any change in the cases in which the plate was used, when measured using the Insall-Salvati method, but it presented a decrease in 11 cases (47.8%) when the Caton-Deschamps method was applied. The same tendency was observed regarding change in the patellar height in the cases in which the external fixator was used, such that a decrease was observed in eight cases (34.7%) only when measured using the Caton-Deschamps method.

Keywords - Osteotomy; Tibia; Knee; Patella

INTRODUÇÃO

A osteotomia tibial alta (OTA) como tratamento da osteoartrose unicompartmental medial do joelho foi

primeiro relatada por Jackson e Waugh em 1958, que realizavam osteotomia distal à tuberosidade anterior da tibia (TAT). Coventry, posteriormente, popularizou esta

1 - Médico Ortopedista do Centro de Cirurgia do Joelho do Instituto Nacional de Traumatologia e Ortopedia (INTO) – Rio de Janeiro, RJ, Brasil.

2 - Médico Ortopedista, Estagiário do Centro de Cirurgia do Joelho do Instituto Nacional de Traumatologia e Ortopedia (INTO) – Rio de Janeiro, RJ, Brasil.

3 - Médico Ortopedista, Chefe do Centro de Cirurgia do Joelho do Instituto Nacional de Traumatologia e Ortopedia (INTO) – Rio de Janeiro, RJ, Brasil.

Trabalho realizado no Centro de Cirurgia do Joelho do Instituto Nacional de Traumatologia e Ortopedia (INTO) – Rio de Janeiro, RJ, Brasil.

Correspondência: Praia do Flamengo, 66 – Bloco B – Sala 1.313 – 22210-030 – Rio de Janeiro, RJ. E-mail: apmozella@terra.com.br

Trabalho recebido para publicação: 03/08/2011, aceito para publicação: 16/09/2011.

Os autores declaram inexistência de conflito de interesses na realização deste trabalho / The authors declare that there was no conflict of interest in conducting this work

terapêutica utilizando osteotomia proximal à TAT, conforme técnica preconizada por Garipey em 1964⁽¹⁻⁴⁾.

Pacientes com gonartrose unicompartmental e alinhamento mecânico do membro em varo foram tradicionalmente tratados com osteotomia de fechamento lateral, com diversos trabalhos evidenciando 60 a 90% de bons resultados com seguimento de 10 anos^(5,6).

Nas últimas duas décadas, a osteotomia com técnica de cunha de abertura medial, seja de abertura gradual ou imediata, tem se tornado a técnica de escolha por algumas vantagens, como: menor índice de lesão ao nervo fibular, não violar a articulação tibiofibular proximal, maior precisão na correção do eixo mecânico, manutenção de estoque ósseo e menor alteração das características morfológicas da tibia proximal. Diversas séries de pacientes submetidos à osteotomia de abertura medial evidenciam resultados clínicos comparáveis aos apresentados pela osteotomia de fechamento lateral^(7,8).

Devido ao defeito ósseo criado durante a realização do procedimento, a fixação representa um importante fator no resultado final dessa técnica. Essa estabilização pode ser realizada por dispositivos internos rígidos como placas bloqueadas, seja com ou sem batente, ou por meio de fixação externa.

Outra indicação de OTA é a correção do desbalanço da carga na instabilidade ligamentar em pacientes com flambagem em varo, mudando o alinhamento axial, reduzindo a deformidade em varo e evitando a sobrecarga nas reconstruções ligamentares⁽⁹⁾.

As osteotomias tibiais, embora inicialmente utilizadas para correção de deformidades no plano coronal, simultaneamente ocorrem, de forma frequente, alterações na inclinação posterior do planalto tibial⁽¹⁰⁻¹²⁾ e na altura patelar^(13,14), acarretando alterações biomecânicas do joelho e modificações na pressão de contato sobre a cartilagem, com consequências ainda incertas.

MATERIAL E MÉTODOS

O objetivo deste estudo foi avaliar alterações no ângulo de inclinação posterior da tibia proximal e na altura patelar de pacientes submetidos à osteotomia tibial alta com técnica de cunha de abertura, realizada pelo Serviço de Cirurgia do Joelho do Instituto Nacional de Traumatologia e Ortopedia, no período de janeiro de 2006 a dezembro 2008.

Foram incluídos no estudo pacientes submetidos à osteotomia para tratamento de osteoartrose ou de sobre-

carga unicompartmental do joelho e apresentando desvio em varo do eixo mecânico. Foram excluídos deste estudo aqueles pacientes com doença tricompartmental do joelho, aqueles submetidos à osteotomias para tratamento de sequelas de fraturas e com lesões ou cirurgias prévias sobre o mecanismo extensor.

Por análise retrospectiva, 46 pacientes foram divididos em dois grupos:

- Grupo I: formado por 23 pacientes submetidos à osteotomia tibial alta com a técnica de cunha de abertura imediata com enxertia óssea autóloga e fixação com placa Puddu[®] (Arthrex, Naples, Flórida) conforme técnica padrão.
- Grupo II: constituído por 23 pacientes submetidos à osteotomia tibial alta com técnica de cunha medial de abertura gradual através de fixação com Fixador Externo Ortofix[®], conforme técnica padrão.

O estudo foi submetido à avaliação e aprovação do Comitê de Ética em Pesquisa do Instituto Nacional de Traumatologia e Ortopedia e realizado pelo Centro de Cirurgia do Joelho desse instituto.

AValiação Radiográfica

A avaliação radiográfica consistiu de radiografias panorâmicas AP com carga bipodal e radiografias de pré e pós-operatório do joelho em perfil verdadeiro com 30 graus de flexão.

As radiografias AP foram utilizadas para mensuração do ângulo tibiofemoral, enquanto que no exame em perfil foi realizada a aferição da inclinação posterior do platô tibial e da altura patelar. As mensurações foram realizadas em radiografias pós-operatórias que apresentavam consolidação da osteotomia.

A inclinação tibial foi mensurada utilizando o método baseado na linha cortical posterior da tibia proximal. A linha de referência ao nível da articulação tibiofemoral foi traçada perpendicular à linha cortical posterior da tibia. A outra linha foi traçada utilizando-se os pontos mais proeminentes da borda anterior e posterior do platô tibial. O ângulo formado por estas duas linhas foi tomado como ângulo de inclinação posterior da tibia proximal. A aferição foi realizada por dois examinadores distintos. Caso não houvesse concordância na angulação mensurada, tomava-se como medida a média aritmética simples (Figura 1).

A aferição da altura patelar pré e pós-operatória foi realizada pelos métodos de Insall-Salvati e de Caton-Deschamps.

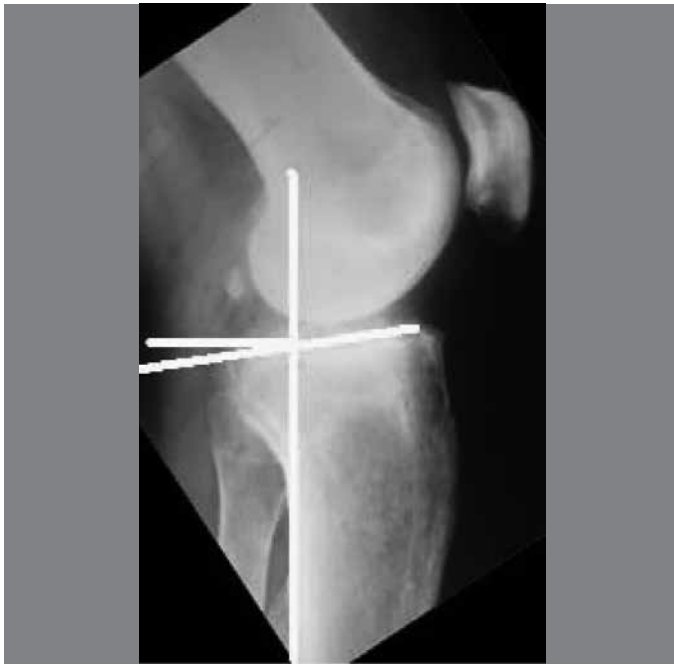


Figura 1 – Método de aferição do ângulo de inclinação tibial.

ANÁLISE ESTATÍSTICA

Análise estatística foi realizada com o objetivo de avaliar o grau de significância dos parâmetros mensurados. Realizou-se o teste de Shapiro-Wilk W para avaliar a normalidade e o teste de Levene para testar a homocedasticidade das variâncias. Os ângulos de inclinação posterior do platô tibial e os índices de altura patelar pré e pós-operatórios em ambos os grupos foram considerados com distribuição normal, sendo efetuado o teste *t* de Student para comparação das médias. O software utilizado para os cálculos estatístico foi o *Statística 8.0*.

RESULTADOS

O grupo I foi constituído por 23 pacientes, 20 do sexo masculino e três do feminino; a idade média foi de 41,2 anos, variando de 19 a 50 anos. A cirurgia foi realizada do lado direito em sete casos, e em 16 pacientes no lado esquerdo.

O desvio angular pré-operatório médio foi de cinco graus de varo (variando de 1 a 10°). A correção média obtida neste grupo foi de 12,3 graus. A média do ângulo tibiofemoral pós-operatório neste grupo foi de 7,3 de valgo.

O ângulo de inclinação posterior da tibia proximal pré-operatório variou entre dois e 16 graus, com média de 8,2° (dp = 3,76). Ocorreu aumento médio de 1,7 graus no ângulo de inclinação posterior ($p < 0,01$); portanto, com inclinação posterior média pós-operatória de 9,9° (dp = 3,32). Em dois casos ocorreu redução da inclinação do platô de até quatro graus. O maior aumento na inclinação tibial foi de seis graus (Figura 2 – A e B).

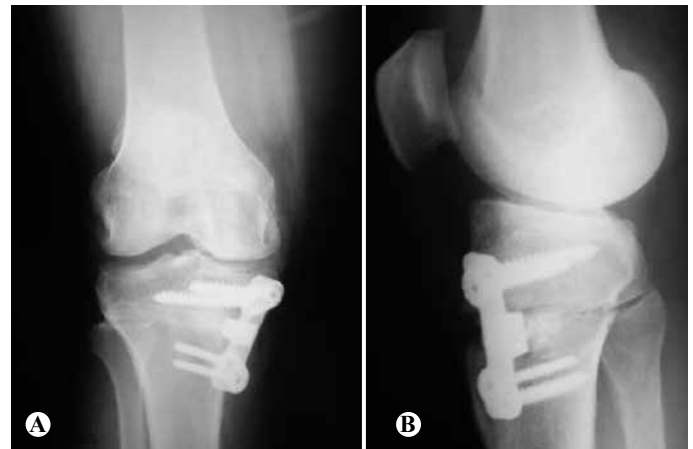

Figura 2 – (A) Radiografia em AP; (B) Vista em perfil de paciente do grupo I submetido à osteotomia e fixado com placa bloqueada e com batente – placa Puddu®.

Apesar de ter sido verificado que maiores correções da deformidade angular apresentam tendência a maiores aumentos no ângulo de inclinação tibial, esta correlação não se mostrou estatisticamente positiva.

A altura patelar, no grupo I, não apresentou variação pré e pós-operatória quando mensurada pelo método de Insall-Salvati. Quando aferida pelo método de Caton-Deschamps, 11 casos (47,8%) evoluíram com patela baixa após a cirurgia (Figura 3 – A e B).

O grupo II foi constituído por 23 pacientes, 19 do sexo masculino e quatro do feminino; a idade média foi de 41,7 anos, variando de 25 a 53 anos. A cirurgia foi realizada do lado direito em cinco casos e em 18 pacientes, no lado esquerdo.

O desvio angular pré-operatório médio foi de 5,9 graus de varo (variando de 2 a 12°). A correção média obtida neste grupo foi de 12,9 graus. A média do ângulo tibiofemoral pós-operatório neste grupo foi de 7,0 de valgo.

O ângulo de inclinação posterior da tibia proximal variou entre dois e 18 graus, com média de 9,1° (dp = 3,05). Ocorreu aumento médio de 2,7 graus no ângulo de inclinação posterior ($p < 0,05$); portanto, com inclinação posterior média pós-operatória de 11,8 graus (dp = 4,14). Em dois casos ocorreu redução da inclinação do planalto tibial. A maior variação do ângulo de inclinação foi aumento de seis graus e, também, foi observada redução do ângulo de inclinação da ordem de três graus (Figura 4 – A-C).

A comparação entre a variação da inclinação tibial anteroposterior pós-operatória entre o grupo I e o grupo II não evidenciou diferenças estatisticamente significativa ($p > 0,05$).

Conforme notado no grupo I, no grupo II não houve correlação positiva entre grau de correção da deformidade angular e aumento da inclinação tibial (Figura 5).

No grupo II, a altura patelar não apresentou alteração nas mensurações pré e pós-operatória quando estudadas

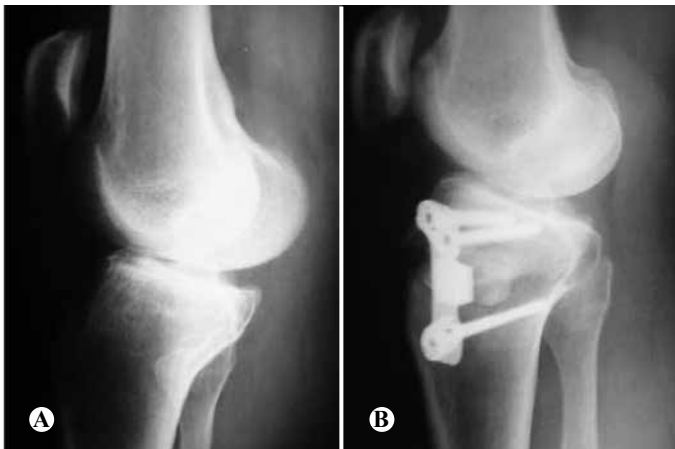

Figura 3 – (A) RX em pré-operatório; (B) RX pós-operatório com redução da altura patelar em paciente submetido à osteotomia e fixado com placa Puddu®.

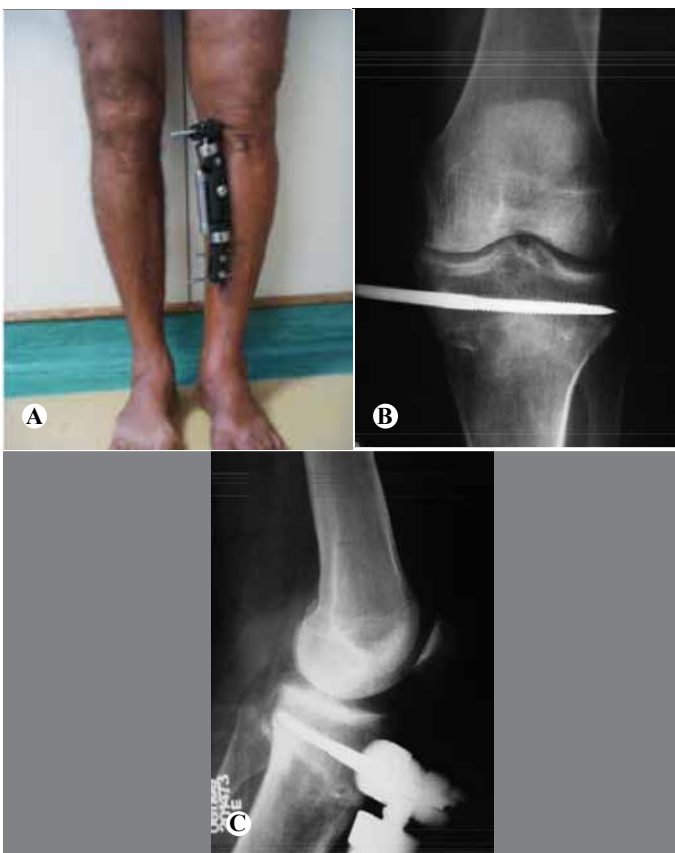

Figura 4 – (A) Paciente submetido à osteotomia tibial alta de abertura gradual utilizando fixador Ortofix®; (B) RX pós-operatório em AP; (C) RX pós-operatório em perfil.

pele método de Insall-Salvati; entretanto, quando aferida pelo método de Caton-Deschamps, em oito casos (34,7%) evoluiu com patela baixa após a cirurgia.

DISCUSSÃO

Diversos estudos recentes indicam inclinação antero-posterior normal da superfície articular da tíbia proximal variando entre sete e 10 graus^(10,15-17). Em nossa série, este dado não apresentou discrepância.

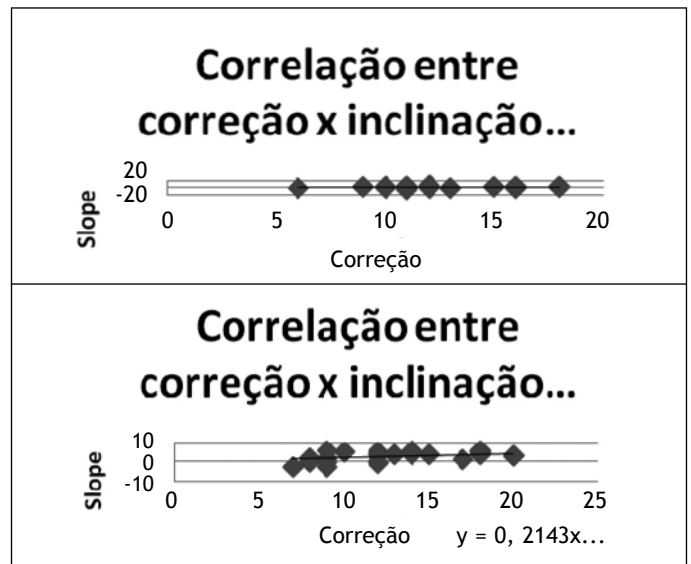


Figura 5 – Correlação entre grau de correção angular e inclinação tibial nos grupos I e II.

A osteotomia tibial alta, seja de cunha de fechamento lateral ou de abertura medial, causa modificação dos parâmetros de inclinação da tíbia proximal, conforme evidenciado por renomados autores^(6,18). A maioria dos estudos identifica aumento no ângulo de inclinação tibial após a realização de osteotomia com cunha de abertura medial; nosso trabalho, portanto, encontra-se em concordância com a literatura.

Hernigou *et al*⁽¹⁹⁾ e Koshino *et al*⁽²⁰⁾ desenvolveram modelos matemáticos para a correção do geno varo; contudo, não demonstraram um método para manutenção do ângulo de inclinação posterior no plano sagital após a realização de osteotomia tibial alta.

Noyes *et al*⁽²¹⁾, por meio de análise geométrica tridimensional da tíbia proximal, advogam que, para manutenção da inclinação posterior da superfície articular do planalto tibial, o espaço anterior da cunha de abertura deve ser metade do espaço posterior da cunha.

Vários autores corroboram o estudo de Noyes *et al*⁽²¹⁾, demonstrando que durante a realização da osteotomias com cunha de fechamento lateral frequentemente ocorre diminuição do grau de inclinação posterior, em média, de cinco graus quando aferidos pré e pós-operatoriamente. Outros estudos evidenciam aumento médio entre três e quatro graus do ângulo de inclinação durante as osteotomias de abertura medial^(16,22).

Nosso estudo apresenta-se em concordância com os trabalhos de Marti *et al*⁽²³⁾ e Giffin *et al*⁽¹¹⁾, evidenciando aumento do ângulo de inclinação posterior do planalto tibial em aproximadamente dois graus, com intervalo de confiança de 95% após a realização da osteotomia de abertura medial.

As consequências das alterações no plano sagital após osteotomia tibial alta permanecem tema em debate na

literatura. Alguns autores, como Hernigou *et al*⁽¹⁹⁾, argumentam que mudanças na inclinação da tibia proximal poderiam acelerar o processo de degeneração articular, por alterações na cinemática e biomecânica do joelho.

Estudos biomecânicos, desenvolvidos de forma distinta por Giffin *et al*⁽¹⁵⁾ e Brinkman *et al*⁽²²⁾, mostraram relação linear entre translação tibial e inclinação anteroposterior da tibia; desta forma, aumento na inclinação acarretaria maior translação tibial.

O aumento da inclinação posterior da tibia proximal acarretaria, também, conforme verificado em estudos biomecânicos, aumento da pressão de contato tibiofemoral na porção anterior do platô tibial e diminuição no côndilo femoral posterior⁽²²⁾.

Alteração na altura patelar pode ser evidenciada após a realização de osteotomia tibial alta conforme destacado por diferentes autores^(17,24). As explicações para tal ocorrência são diversas: encurtamento do tendão patelar por cicatrização pós-manipulação cirúrgica; neoformação óssea na inserção do tendão patelar; encurtamento relativo após translação tibial por alteração da inclinação do planalto tibial pós osteotomia, conforme postulado por Kaper *et al*⁽²⁵⁾; alteração na altura da linha articular; ou transferência da tuberosidade tibial.

A mensuração da altura patelar pelo índice de Insall-Salvati correlaciona-se mais fortemente ao comprimento do tendão patelar, enquanto que pelo método de

Caton-Deschamps representa a altura relativa da patela em consideração com a interlinha⁽²⁶⁾.

Durante a realização da osteotomia tibial alta de cunha medial ocorre um aumento da distância entre a tuberosidade tibial anterior e a linha articular e, consequentemente, elevação da interlinha em relação à patela. Dessa forma, índices como Black-Burne-Peel e Caton-Deschamps apresentaram alterações, como evidenciado por autores como Noyes *et al*⁽²¹⁾ e Wright *et al*⁽²⁷⁾, estando nosso estudo em concordância com estes dados.

CONCLUSÕES

A osteotomia tibial valgizante com a técnica de cunha de abertura medial causa aumento estatisticamente significativo do ângulo de inclinação posterior da superfície articular tibial proximal. Esse aumento não apresentou diferenças estatísticas quando comparado entre os grupos fixados com placa ou com fixador externo.

Não se observou correlação positiva entre o grau de correção da deformidade em varo e a variação do ângulo de inclinação tibial ou alteração da altura patelar.

A altura patelar não apresentou modificações quando mensuradas pelo método de Insall-Salvati; contudo, quando aferida pelo método de Caton-Deschamps, constatou-se redução da altura patelar, mais notadamente no grupo fixado com placa.

REFERÊNCIAS

- Coventry MB. Osteotomy about the knee for degenerative and rheumatoid arthritis. *J Bone Joint Surg Am.* 1973;55(1):23-48.
- Coventry MB. Osteotomy of the upper portion of the tibia for degenerative arthritis of the knee. A preliminary report. *J Bone Joint Surg Am.* 1965;47:984-90.
- Coventry MB. Upper tibial osteotomy. *Clin Orthop Relat Res.* 1984; (182):46-52.
- Coventry MB, Ilstrup DM, Wallrichs SL. Proximal tibial osteotomy. A critical long-term study of eighty-seven cases. *J Bone Joint Surg Am.* 1993;75(2):196-201.
- Akizuki S, Shibakawa A, Takizawa T, Yamazaki I, Horiuchi H. The long-term outcome of high tibial osteotomy: a ten- to 20-year follow-up. *J Bone Joint Surg Br.* 2008;90(5):592-6.
- El-Azab H, Halawa A, Anetzberger H, Imhoff AB, Hinterwimmer S. The effect of closed- and open-wedge high tibial osteotomy on tibial slope: a retrospective radiological review of 120 cases. *J Bone Joint Surg Br.* 2008; 90(9):1193
- Franco V, Cerullo G, Cipolla M, Gianni E, Puddu G. Open wedge high tibial osteotomy. *Techn Knee Surg.* 2002;1(1):43-53.
- Sprenger TR, Doerzbacher JF. Tibial osteotomy for the treatment of varus gonarthrosis. Survival and failure analysis to twenty-two years. *J Bone Joint Surg Am.* 2003;85(3):469-74.
- Dejour H, Neyret P, Boileau P, Donell ST. Anterior cruciate reconstruction combined with valgus tibial osteotomy. *Clin Orthop Relat Res.* 1994;(299):220-8.
- Hohmann E, Bryant A. Closing or opening wedge high tibial osteotomy: watch out for the slope. *Op Techn Orthop.* 2007;17:38-45.
- Giffin JR, Vogrin TM, Zantop T, Woo SL, Harner CD. Effects of increasing tibial slope on the biomechanics of the knee. *Am J Sports Med.* 2004;32(2):376-82.
- Rodner CM, Adams DJ, Diaz-Doran V, Tate JP, Santangelo SA, Mazzocca AD, et al. Medial opening wedge tibial osteotomy and the sagittal plane: the effect of increasing tibial slope on tibiofemoral contact pressure. *Am J Sports Med.* 2006;34(9):1431-41.
- Scuderi GR, Windsor RE, Insall JN. Observations on patellar height after proximal tibial osteotomy. *J Bone Joint Surg Am.* 1989;71:245-8.
- Singerman R, Davy DT, Goldberg VM. Effects of patella alta and patella infera on patellofemoral contact forces. *J Biomech.* 1994;27(8):1059-65.
- Giffin JR, Stabile KJ, Zantop T, Vogrin TM, Woo SL, Harner CD. Importance of tibial slope for stability of the posterior cruciate ligament deficient knee. *Am J Sports Med.* 2007;35(9):1443-9.
- Yanasse RH, Cavallari CE, Chaud FL, Hernandez AJ, Mizobuchi RR, Laraya MH. Measurement of tibial slope angle after medial opening wedge high tibial osteotomy: case series. *Sao Paulo Med J.* 2009;127(1):34-9.
- Brouwer RW, Bierma-Zeinstra SM, van Koeveeringe AJ, Verhaar JA. Patellar height and the inclination of the tibial plateau after high tibial osteotomy. The open versus the closed-wedge technique. *J Bone Joint Surg Br.* 2005;87(9):1227-32.
- Sterett WI, Miller BS, Joseph TA, Rich VJ, Bain EM. Posterior tibial slope after medial opening wedge high tibial osteotomy of the varus degenerative knee. *J Knee Surg.* 2009;22(1):13-6.
- Hernigou P, Medevielle D, Debeyre J, Goutallier D. Proximal tibial osteotomy for osteoarthritis with varus deformity. A ten to thirteen-year follow-up study. *J Bone Joint Surg Am.* 1987;69(3):332-54.
- Koshino T, Murase T, Saito T. Medial opening-wedge high tibial osteotomy with use of porous hydroxyapatite to treat medial compartment osteoarthritis of the knee. *J Bone Joint Surg Am.* 2003;85(1):78-85.
- Noyes FR, Goebel SX, West J. Opening wedge tibial osteotomy: the 3-triangle method to correct axial alignment and tibial slope. *Am J Sports Med.* 2005;33(3):378-87.
- Brinkman JM, Lobenhoffer P, Agneskirchner JD, Staubli AE, Wymenga AB, van Heerwaarden RJ. Osteotomies around the knee: patient selection, stability of fixation and bone healing in high tibial osteotomies. *J Bone Joint Surg Br.* 2008;90(12):1548-57.
- Marti CB, Gautier E, Wachtl SW, Jakob RP. Accuracy of frontal and sagittal plane correction in open-wedge high tibial osteotomy. *Arthroscopy.* 2004;20(4):366-72.
- Closkey RF, Windsor RE. Alterations in the patella after a high tibial or distal femoral osteotomy. *Clin Orthop Relat Res.* 2001;(389):51-6.
- Kaper BP, Bourne RB, Rorabeck CH, Macdonald SJ. Patellar infera after high tibial osteotomy. *J Arthroplasty.* 2001;16(2):168-73.
- Scuderi GR, Windsor RE, Insall JN. Observations on patellar height after proximal tibial osteotomy. *J Bone Joint Surg Am.* 1989;71(2):245-8.
- Wright J, Heck D, Hawker G, Dittus R, Freund D, Joyce D, et al. Rates of tibial osteotomies in Canada and the United States. *Clin Orthop Relat Res.* 1995;(319):266-75.