

Tumor de células gigantes do sacro inoperável: opções terapêuticas e controle da dor*

Inoperable Giant Cell Tumor of the Sacrum: Therapeutic Options and Pain Control

Eneida de Mattos Brito Oliveira Viana¹ Katia Torres Batista¹  José Leite Carneiro Junior¹

¹ Rede Sarah de Hospitais de Reabilitação, Brasília, DF, Brasil

Address for correspondence Katia Torres Batista, Rede Sarah de Hospitais de Reabilitação, SMHS Qd 301 Bloco A, Brasília, DF, CEP: 70335-901, Brasil (e-mail: katiatb@terra.com.br; 203911@sarah.br).

Rev Bras Ortop 2019;54:347–352.

Resumo

O tumor de células gigantes (TCG) do sacro é raro e seu tratamento é complexo, devido à dificuldade para a exeresse cirúrgica e a baixa resposta às outras opções terapêuticas. Entre os desafios relacionados a este tumor está o controle do seu crescimento e da dor. No presente trabalho, relatamos um caso de tumor de células gigantes do sacro inoperável, apresentando as opções terapêuticas de embolização e de radioterapia para o controle da dor. Relato do caso: paciente do sexo masculino, admitido aos 39 anos de idade, apresentando dor na região sacral com irradiação para os membros inferiores (MMII), com diagnóstico de TCG do sacro inoperável. Realizou-se embolização, uso de interferon, radioterapia, tratamento da dor com opioides e medicamentos adjuvantes, associados a programa de reabilitação. Descreveu-se o difícil controle do crescimento tumoral e da dor ao longo do seguimento, com desfecho estável após 9 anos.

Palavras-chave

- ▶ tumores de células gigantes
- ▶ ortopedia
- ▶ dor crônica

Abstract

Sacral giant cell tumor is rare and its treatment is complex, due to the difficulty for surgical exeresis and to the low response to other therapeutic options. Among the challenges related to this tumor are the control of its growth and pain. In the present work, we report a case of an inoperable giant cell tumor of the sacrum presenting the therapeutic options of embolization and radiotherapy for pain control. We report the case of a male patient, 39 years old, presenting with pain in the sacral region with irradiation to the lower limbs, with an inoperable sacral giant cell tumor. Embolization, radiotherapy, pain management with opioids, others drugs, and a rehabilitation program were performed. We describe the difficult control of the growth of the tumor and of the pain during the follow-up, with a stable outcome after 9 years.


Keywords

- ▶ giant cell tumors
- ▶ orthopedics
- ▶ chronic pain

Introdução

Os tumores de células gigantes (TCGs) são raros, constituem entre 8 e 10% dos tumores ósseos primários benignos, têm maior prevalência após a maturidade esquelética (3ª e 4ª décadas de vida) e pequena predileção em mulheres. Eles acometem preferencialmente ossos longos e, menos

* Trabalho desenvolvido na Rede Sarah de Hospitais de Reabilitação, Brasília, DF, Brasil, e apresentando no Instituto de ensino e pesquisa do Hospital Sírio-Libanês para obtenção de título de especialista em cuidados do paciente com dor.

 Katia Torres Batista's ORCID is <https://orcid.org/0000-0003-1300-4281>.

frequentemente, vértebras, a pelve e o sacro. Podem estar associados a condições pseudotumorais, a malignidade, a metástases (10%), principalmente para o pulmão, e a recidiva local. O principal sintoma é a dor (54,4%).¹⁻³

O tratamento dos TCGs é cirúrgico, pela excisão tumoral completa e pelo preenchimento do defeito com enxerto ósseo, polimetilmetacrilato ou endoprótese, sendo raramente indicada a amputação, por ser um tumor benigno.¹ O maior desafio reside nos casos localizados na coluna dorsal e no sacro, com destruição extensa e opções cirúrgicas restritas. Nos TCGs sacrais, a curetagem com cimentação é a melhor opção. A sacrectomia piora a qualidade de vida por incontinência esfinteriana e anestesia da região perineal.¹

Os estudos radiográficos demonstram lesão lítica, solitária, insuflativa, excêntrica, com afinamento ou erosão da cortical.² Dor e aumento de volume local são as queixas mais frequentes por infiltração óssea local e à distância. Os opioides são os fármacos mais efetivos usados para dor moderada e intensa, porém o seu uso em casos complexos exigem o manejo na dose, na forma de administração e a associação de outros tratamentos.⁴

Descrever as opções terapêuticas e do controle da dor em caso complexo de TCG sacral inoperável.

Relato do Caso

Paciente de 39 anos, masculino, internado com dor intensa na região sacral irradiando para o membro inferior direito há 3 meses. Procurara assistência em serviços de emergência, sem diagnóstico ou melhora dos sintomas, fora submetido a ressonância magnética nuclear (RMN) e a tomografia computadorizada (TC) da coluna lombar, apresentando lesão expansiva no sacro, osteolítica ($8,3 \times 5,8 \times 4,8$ cm), com áreas de ruptura cortical e componente extra-ósseo nas porções central e lateral direita do sacro de S1 a S4 (►Fig. 1).

No exame físico, o paciente tinha marcha claudicante, abaulamento discreto na região lombossacral à direita, alteração da sensibilidade nos dermatômos (L2 a S2) e força muscular preservada.

Realizada biópsia da tumoração sacral, revelando um TCG caracterizado histologicamente por células gigantes multinucleadas dispersas pelo tecido tumoral e cisto ósseo aneurismático, evidenciado pela lesão osteolítica expansiva, hipervascularizada, constituída por sangue, traves de tecido conjuntivo e trabéculas de células gigantes. Devido à localização e à extensão tumoral, foi considerado inoperável. O paciente foi submetido a duas embolizações intra-arteriais (►Fig. 2),

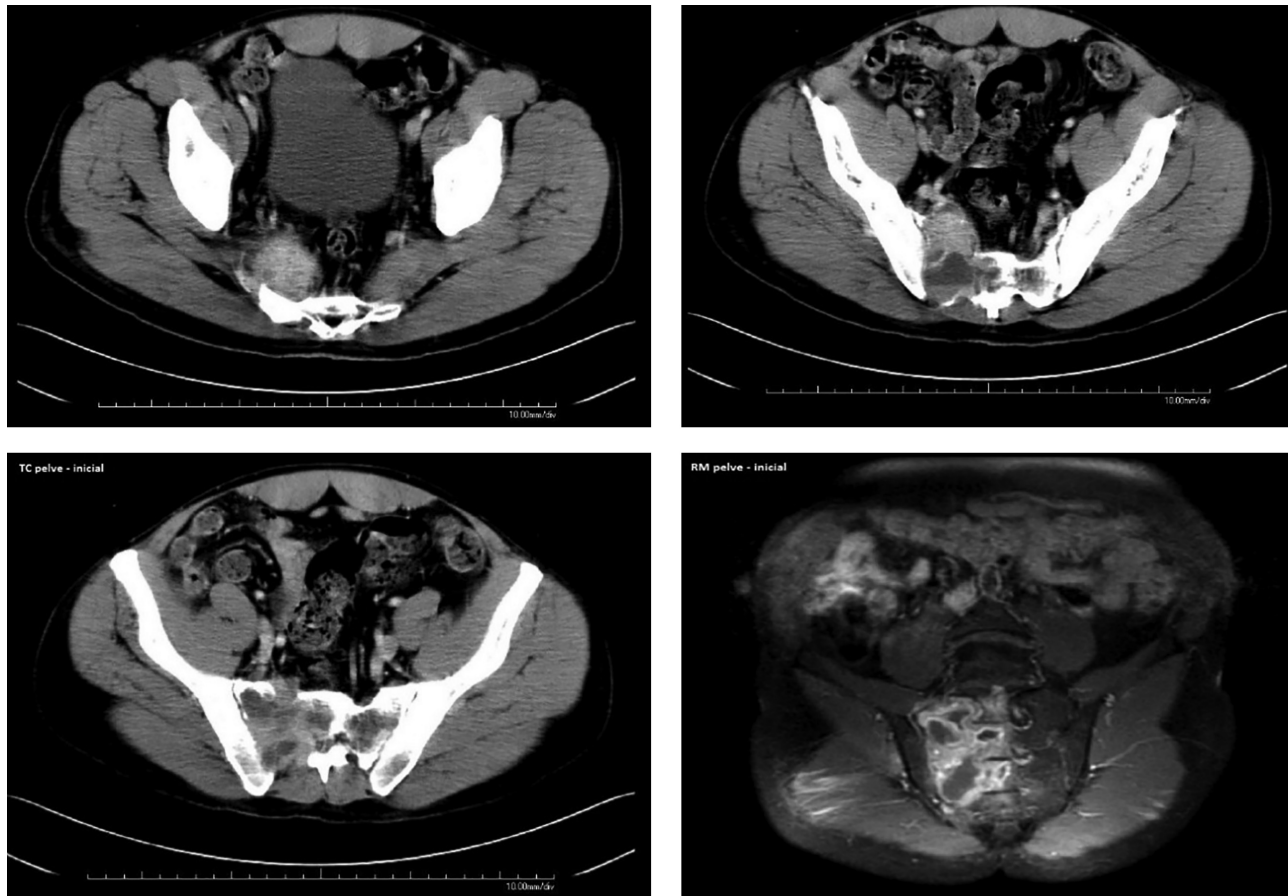


Fig. 1 Exame de ressonância magnética nuclear com lesão osteolítica ($8,3 \times 5,8 \times 4,8$ cm) com áreas de ruptura cortical e componente extra-ósseo, central e lateral direita do sacro (S1 a S4), forames sacrais, canal raquiano sacral, articulação sacroilíaca; pequeno comprometimento cortical do ilíaco direito. O centro de aspecto cístico com níveis líquidos. Envolvimento das raízes sacrais e aparente infiltração do músculo piriforme, com edema dos músculos glúteos médio e máximo. Íntimo contato com o nervo ciático, com os vasos ilíacos, glúteos superiores e inferiores; espondilólise bilateral de L4 associada a uma anterolistese de L4 sobre L5 grau 2, determinando estenose dos forames neurais nesse nível.

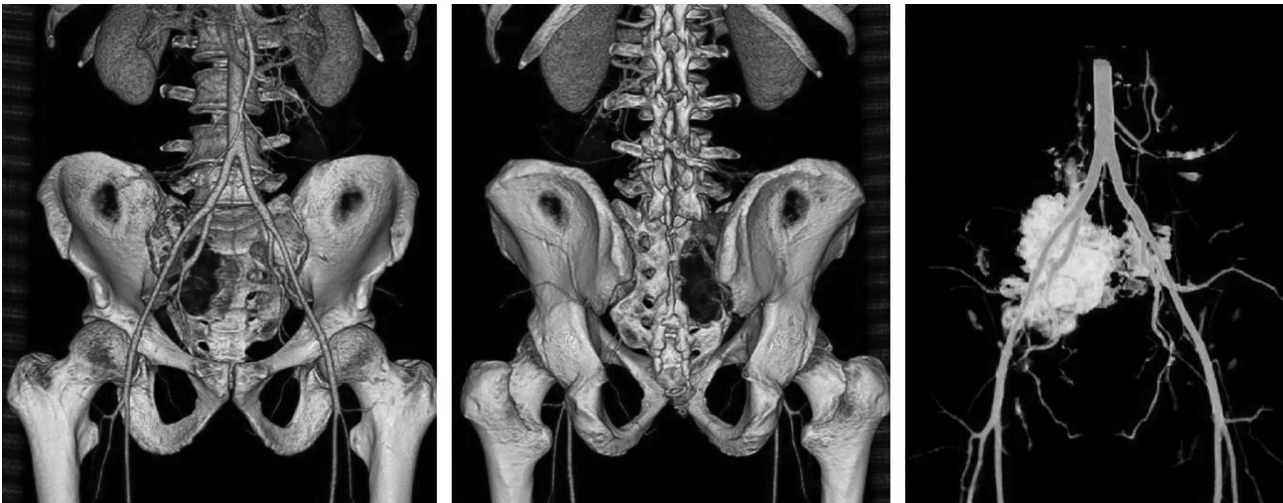

Fig. 2 Embolização tumoral com gelfoam e embosferas através de cateterização seletiva das artérias sacral média, radicular de L5, glútea superior e íliaca interna à direita, e irrigação pela artéria sacral lateral esquerda.

após as quais houve intensificação da dor. O controle da dor foi inicialmente tentado com os opioides morfina (doses de 5 mg a 200 mg de 4 em 4 horas), fentanil e metadona, associados à gabapentina, para controle da dor neuropática, e antidepressivos tricíclicos (amitriptilina), anti-inflamatórios e analgésicos. Foi utilizado o interferon alfa 2A (1,1 $\mu\text{U}/\text{m}^2$, aumentando-se até 4,4 $\mu\text{U}/\text{m}^2$) como terapia antiangiogênica por 7 meses. Com a piora da dor à deambulação, instalou-se cateter intratecal em L3/L4 e bomba de infusão de fentanil. Apesar da melhora da dor, o cateter apresentava escapes frequentes, devido a espondilólise com listese grau I L4-L5 e redução do forame neural evidenciado por hipoestesia em L5-S1, reflexos patelar e aquileu abolidos, Laségue positivo e perda total de movimentos do tornozelo à direita. A eletroneuromiografia evidenciou lesão do nervo ciático direito. A tomografia da pelve e da coluna lombossacra constatou crescimento tumoral e envolvimento das estruturas nervosas adjacentes.

O paciente foi submetido a 2 bloqueios radiculares em L4/L5 (►Fig. 3) com bupivacaína e metilprednisolona. Devido à falha no tratamento com interferon e à persistência do quadro de dor, o paciente foi encaminhado no 11° mês à radioterapia na dose de 4.500 cGy, evoluindo com controle parcial da dor e tumoral. Do 11° mês até o 28° mês, o paciente estava dependente para as atividades de vida diária (AVD), tinha controle esfinteriano, porém com disfunção erétil e disautonomia, controlado com inibidores da fosfodiesterase. Encaminhado à hidroterapia e fisioterapia, apresentou melhora da dor e do humor. A tomografia de controle apresentava mínima redução da lesão sacral.

No 29° mês, sem fatores desencadeantes, a dor voltou, e os medicamentos foram reajustados, conforme demonstrado na ►Tabela 1, obtendo-se controle algico. No 35° mês, o paciente deambulava sem auxílio e apresentava hipoestesia tátil e dolorosa, pé caído (prescrito órtese tornozelo-pé). Mantido seguimento anual com redução progressiva e ajustes da medicação analgésica e retirada da bomba de analgesia controlada pelo paciente (PCA) no 91° mês. No 9° ano (96°

mês), o paciente mantinha um volumoso tumor sacral estável (►Fig. 4), sem tratamento oncológico específico, sem dor e sem qualquer medicação analgésica, e retornou às suas AVDs e ao trabalho.

O projeto da presente pesquisa foi avaliado e aprovado pelo Comitê de ética em pesquisa/Associação das Pioneiras Sociais (CEP/APS).

Discussão

O TCG, embora seja um tumor benigno, pode ter comportamento agressivo e ser inoperável. O maior desafio, como demonstrado no presente relato de caso, reside nos casos localizados no sacro quando há destruição extensa, as opções cirúrgicas são restritas, associado ao cisto aneurismático, visto pelo aumento progressivo da lesão e a compressão das raízes e da medula, causando sintomas de dor, fraqueza e distúrbios sensitivos nos membros. O cisto aneurismático descrito no exame histopatológico e de imagem do presente caso poderia ser considerado como fenômeno associado ao TCG, não diferenciando o tratamento cirúrgico, que incluiria, se possível, a ressecção marginal em monobloco. Todavia, segundo a experiência em nosso serviço, e de outros autores, o tratamento cirúrgico por excisão com margem ampla ou limite que envolve os segmentos sacrais superiores e a linha média envolveria a sacrectomia total, que além dos riscos de hemorragia maciça, de infecção e de déficit neurológico, cursaria com distúrbios de esfíncter, instabilidade pélvica e espinhal, risco de recorrência local e a piora importante da qualidade de vida.¹ A embolização foi indicada no presente caso como tentativa de redução tumoral e da dor, e está descrita somente para os tumores inoperáveis. No presente caso, foram realizadas duas embolizações sem redução tumoral e com exacerbação da dor, mantendo as condições de inoperabilidade. Os resultados poderiam ser eficazes, mas temporários, inclusive para dor, devido à recanalização dos vasos e ao crescimento tumoral.^{2,3}

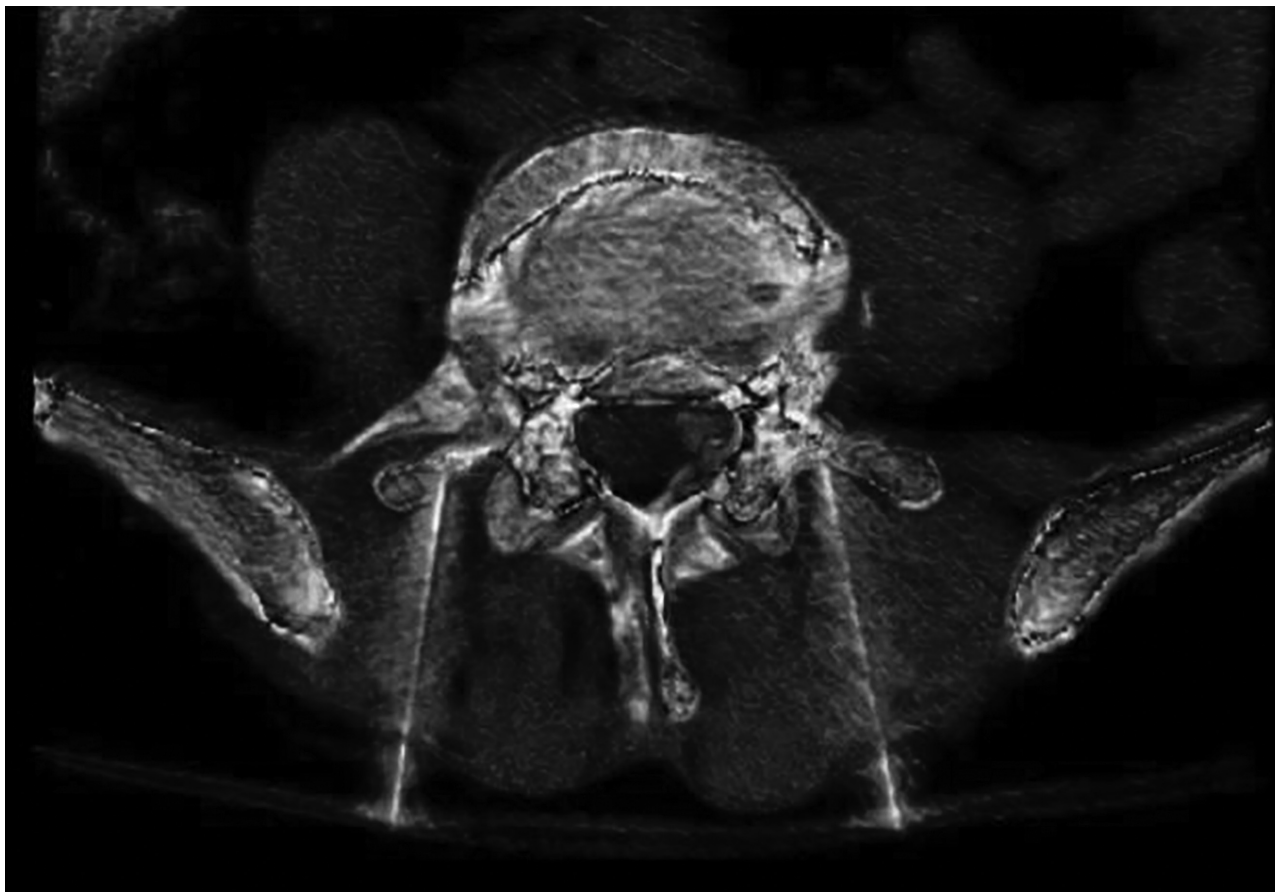

Fig. 3 Bloqueio perirradicular bilateral em L4/L5, com bupivacaína e metilprednisolona. Escore de dor pré-bloqueio = 8; e após = 0/10.

A quimioterapia como opção terapêutica foi abandonada devido ao comportamento benigno tumoral e aos efeitos colaterais. Tendo em vista a pouca resposta e a piora da dor à embolização realizada, optou-se pela terapia com interferon alfa 2A, anticorpo que bloqueia a ação dos osteoclastos, o qual têm se mostrado eficiente na redução desses tumores por certo tempo, mas que não foi eficaz no presente caso após 7 meses de uso.⁵ Outra opção de tratamento descrita nos tumores ósseos irressecáveis é a radioterapia. A radioterapia na dose de 4.500 cGy no leito tumoral foi indicada e evidenciou discreta redução do tumor. Entretanto, ela tem aplicação duvidosa nos TCGs, por serem estas neoplasias benignas com poucas atipias celulares e pelo risco de degeneração sarcomatosa, sendo indicada para lesões avançadas, com maciça destruição óssea, múltiplas recorrências, infecções secundárias, degenerações malignas na coluna vertebral ou no sacro, e por isso foi aplicada neste caso de difícil controle.⁶

Opioides, analgésicos, anestésicos e corticosteroides foram usados para o controle da dor por infiltração óssea, em dose de manutenção ou em bolus nas exacerbações, utilizados neste caso desde a admissão até o 91º mês, ajustando-se as doses conforme os episódios de crise associados a analgésicos (paracetamol, acetaminofeno), anti-inflamatórios (tenoxicam, naproxeno), antidepressivos tricíclicos, anticonvulsivantes, relaxantes musculares e medi-

camentos para controle de efeitos colaterais. Outras opções, embora não utilizadas no presente caso, seriam os bisfosfonatos, eficazes na diminuição da hipercalcemia tumoral, com efeito analgésico sobre a dor óssea secundária à remodelação, e o denosumabe,⁷ medicamento composto de proteína de anticorpo monoclonal, que interfere na ação de outra proteína envolvida no processo de ativação da degradação óssea, que determina a redução do número e da função dos osteoclastos (células presentes nos ossos e responsáveis pela degradação do tecido ósseo), resultando na redução da reabsorção e da destruição ósseas, comumente induzidas pelo câncer, é indicado para o tratamento de altos níveis sanguíneos de cálcio causados por câncer, após a falha no tratamento com bisfosfonato. Na época deste estudo o seu uso era limitado pelo custo elevado e outros fatores.

Vale destacar que, no Brasil, estima-se que de 62 a 90% dos pacientes com neoplasias ósseas cursam com dor,⁸ Entre as possíveis causas estão aquelas devido a invasão óssea (46% a 92%), visceral, do sistema nervoso, de partes moles, aumento da pressão intracraniana (12% a 29%), espasmo muscular, linfedema, lesões de decúbito, constipação intestinal, e relacionadas ao tratamento cirúrgico (5% a 20%) (dor aguda, pós-amputação, dor fantasma); por quimioterápicos (mucosite, neuropatia periférica, neuralgia pós-herpética, espasmos vesicais, necrose da cabeça do

Tabela 1 Evolução mensal do tratamento e intercorrências

Mês	Intercorrência	Tratamento
1° Admissão Embolização intra-arterial no território tumoral irrigado pela artéria sacral lateral esquerda	Dor Intensificação do quadro algico, (Escore 10/10)	Morfina 10 mg 6/6 horas, amitriptilina 50 mg/dia. Substituição por fentanil transdérmico (200 mcg) e gabapentina (1.200 mg/dia)
3° Volume tumoral inalterado Embolização tumoral Interferon alfa 2A (1,1 $\mu\text{U}/\text{m}^2$)	Reagudização da dor	Gabapentina 600 mg 8/8 horas fentanil transdérmico (200 mcg), tenoxicam 20mg/dia paracetamol 750 mg 6/6 horas. Amitriptilina 75 mg/dia
4°	Dor à deambulação. Dificuldade de aderência do adesivo devido a sudorese profusa.	Instalação de cateter intratecal com bomba de PCA com fentanil (5 mcg; intervalo de bloqueio: 30 minutos; infusão contínua:0,5 mcg/h; total contínuo: 12 mcg/dia)
5° Interferon alfa 2A (2,2 $\mu\text{U}/\text{m}^2$)	Síndrome de abstinência ao Fentanil Dor em pontadas em todo membro inferior direito, devido à presença de espondilólise de L4 com listese grau I L4-L5 e redução do forame neural.	Instalação de bomba intratecal Synchromed II, em altura aproximada de L3/L4. Iniciada infusão de fentanil com dose contínua diária de 10mcg/dia. Feito ajustes progressivos do Fentanil intratecal que, posteriormente, foi trocado por morfina. Aumentada infusão intratecal da droga, associado tramadol e mantida morfina para resgate. Bloqueio perirradicular bilateral em L4/L5, com bupivacaína e metilprednisolona. Segundo bloqueio perirradicular bilateral em L4/L5, com bupivacaína e metilprednisolona.
10° Crescimento tumoral Interferon alfa 2A (4,4 $\mu\text{U}/\text{m}^2$)	Dor intensa e queimação irradiada da nádega para região posterior de todo membro inferior direito; sudorese profusa, emagrecido e gemente e com lesão por pressão em região cubital devido ao apoio.	Amitriptilina 75 mg /dia Gabapentina 2.400 mg/dia e solução intratecal de morfina 2,5 mg/dia, associada a bupivacaína 1,25 mg/dia. (Escore de 9 para 4/10).
11° Radioterapia – 4.500 cGy em leito tumoral	Queimação intensa em região plantar esquerda, não conseguindo encostar o pé no chão. O cateter estava no espaço subaracnóideo.	Clonidina 42 mcg/dia; solução intratecal de morfina; Gabapentina 2.700 mg/dia. Troca de cateter; constatado íntegro mas enrolado sob a bomba.
12°–14° Hidroterapia e fisioterapia	Instável, parcialmente dependente para todas AVDs	Morfina (3,5 mg/dia), bupivacaína, amitriptilina 125mg/dia, gabapentina 2.400mg/dia, tizanidina 6mg/dia, metadona 15mg/dia e naproxeno 1 g/dia.
29° Órtese tornozelo-pé	Recrudescência da dor	Aumentada morfina intratecal 2mg/dia e metadona 5mg 12/12h, amitriptilina 25mg/noite e naproxeno 250mg 12/12h.
87°	Vencimento do tempo útil da bomba de PCA	Troca da bomba de PCA
91°	Exteriorização da bomba de PCA	Retirada do sistema de injeção intratecal; Infusão venosa contínua de morfina 4 mg/hora e metadona 10mg 8/8 horas horas, reduzida para 5mg de 8/8 horas por 1 ano; gabapentina 300mg 12/12 horas e amitriptilina 25mg/noite.
96° Estabilização do crescimento tumoral		Sem tratamento oncológico específico, sem dor e sem qualquer medicação analgésica, retornou as suas AVDs e ao trabalho.

Abreviação: PCA, analgesia controlada pelo paciente.

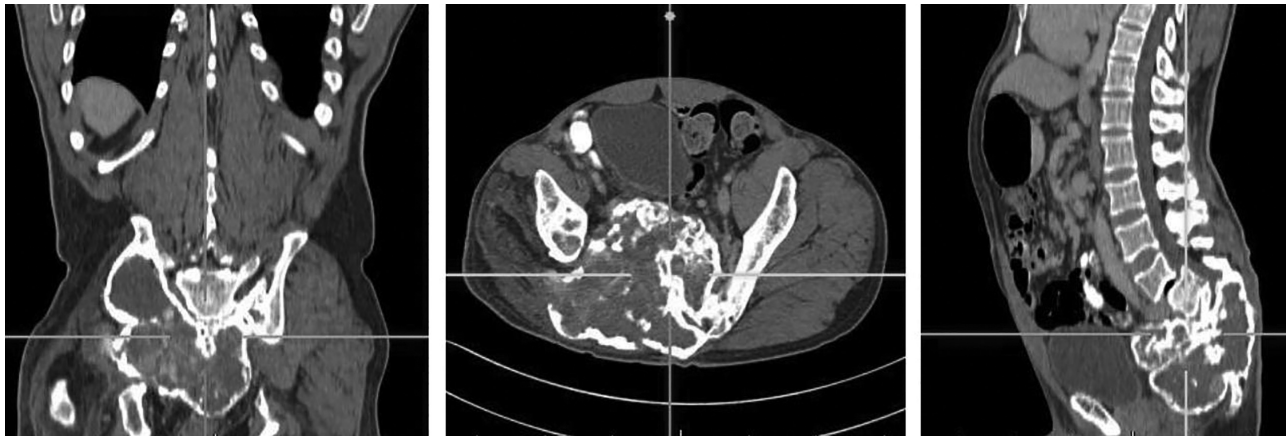


Fig. 4 Exame de ressonância magnética nuclear evidenciando o controle do tumor sacral extenso.

fêmur); radioterápico (mucosite, esofagite, retite actínica, radiodermite, mielopatia e fibrose actínica de plexo) e das condições associadas (8% a 22%) (osteoartrite; espondilose, fibromialgia, enxaqueca e outros).

No presente relato, observou-se o difícil controle do crescimento tumoral e da dor relacionada. Nos episódios de exacerbação da dor de origem óssea, ocasionada tanto pelo crescimento tumoral, pela invasão óssea, neuropática, quanto pela compressão radicular associada à imobilidade e espasmos musculares, utilizou-se opioides, analgésicos potentes e medicamentos adjuvantes com doses por via oral e em bomba de PCA intratecal para tratamento e controle da dor.^{4,8} Observou-se também os componentes miofascial, postural, redução da massa muscular e do condicionamento, contraturas, alterações do sono, ansiedade e depressão.⁹ Nestes pacientes, é comum a constatação da síndrome do imobilismo, para o qual se indicou, associados à fisioterapia, hidroterapia e acompanhamento psicológico.

Foi descrita a evolução de caso de TCG do sacro de difícil controle em adulto jovem, inoperável, onde foi realizada a embolização, uso de interferon e radioterapia, associados ao uso de opioides e de medicamentos coadjuvantes, acompanhamento psicológico e fisioterápico, revelando o difícil controle da dor. Conseguiu-se a estabilização do crescimento tumoral e da dor após vários procedimentos e 9 anos de seguimento.

Conflitos de Interesses

Os autores declaram não haver conflitos de interesses.

Referências

- 1 Camargo OP, Croci AT, Oliveira CR, Baptista AM, Caiero MT, Giannotti MA. Tumor de células gigantes: evolução histórica do seu diagnóstico e tratamento junto ao Instituto de Ortopedia e Traumatologia da FMUSP. *Acta Ortop Bras* 2001;9(04): 46–52
- 2 Catalan J, Fonte AC, Lusa JRB, Oliveira AD, Melo ES, Justino Júnior RO, et al. Tumor de células gigantes ósseo: aspectos clínicos e radiográficos de 115 casos. *Radiol Bras, São Paulo* 2006;39(02):119–122
- 3 Ciftdemir M, Kaya M, Selcuk E, Yalniz E. Tumors of the spine. *World J Orthop* 2016;7(02):109–116
- 4 King T, Porreca F. Opioids in cancer pain: new considerations. *Pain Clin Updates IASP*. 2010;18(01):1–5
- 5 Yasko AW. Interferon therapy for giant cell tumor of bone. *Curr Opin Orthop* 2006;17:568–572
- 6 Formenti SC, Demaria S. Systemic effects of local radiotherapy. *Lancet Oncol* 2009;10(07):718–726
- 7 Branstetter DG, Nelson SD, Manivel JC, Blay JY, Chawla S, Thomas DM, et al. Denosumab induces tumor reduction and bone formation in patients with giant-cell tumor of bone. *Clin Cancer Res* 2012;18(16):4415–4424
- 8 Ferreira KAS, Kimura M, Teixeira MJ, Nobrega JC. Preditores de controle inadequado da dor entre pacientes com dor oncológica. In: 7º Congresso Brasileiro de Dor, Gramado, RS; 2006
- 9 Junming M, Cheng Y, Dong C, Jianru X, Xinghai Y, Quan H, et al. Giant cell tumor of the cervical spine: a series of 22 cases and outcomes. *Spine* 2008;33(03):280–288