



ELSEVIER



## Artigo de Atualização

# Conceitos atuais sobre equilíbrio sagital e classificação da espondilólise e espondilolistese<sup>☆</sup>

Marcos Antonio Tebet\*

Faculdade de Medicina de Jundiaí, Jundiaí SP, Brasil

### INFORMAÇÕES SOBRE O ARTIGO

Histórico do artigo:

Recebido em 4 de abril de 2013

Aceito em 9 de abril de 2013

Palavras-chave:

Espondilolistese

Espondilólise/classificação

Equilíbrio postural

Radiografia panorâmica

### R E S U M O

O tratamento da espondilólise e da espondilolistese permanece um desafio para ortopedistas, neurocirurgiões e pediatras. Nas espondilolisteses, tem sido claramente demonstrado na última década que a morfologia sacro-pélvica está anormal e que isso pode estar associado a uma anormal orientação sacro-pélvica e também alterar o equilíbrio sagital global da coluna. Este artigo apresenta a classificação SDSC (Spinal Deformity Study Group) da espondilolistese lombossacral. As propostas de tratamento para a espondilolistese são dependentes do reconhecimento do tipo de deslizamento, equilíbrio sacro-pélvico e balanço sagital e de sua história natural. Apesar de haver diversos achados clínicos e radiográficos que são identificados como fatores de risco de progressão, os fatores primários ou secundários que causam a progressão permanecem obscuros. O tratamento conservador para espondilolistese ístmica do adulto apresenta bons resultados na maioria dos casos. Naqueles em que há falha do tratamento conservador, o resultado do tratamento cirúrgico também é bom, com melhoria significativa da função neurológica tanto quanto melhoria da dor lombar.

© 2013 Sociedade Brasileira de Ortopedia e Traumatologia. Publicado por Elsevier Editora Ltda. Todos os direitos reservados.

### Current concepts on the sagittal balance and classification of spondylolysis and spondylolisthesis

### A B S T R A C T

Treatment of spondylolysis and spondylolisthesis remains a challenge for orthopedic surgeons, neurosurgeons and pediatrics. In Spondylolisthesis, it has been clearly demonstrated over the past decade that spino-pelvic morphology is abnormal and that it can be associated to an abnormal sacro-pelvic orientation as well as to a disturbed global sagittal balance of spine. This article presents the SDSC (Spinal Deformity Study Group) classification of lumbosacral spondylolisthesis. The proper treatment of spondylolisthesis is dependent on recognizing the type of slip, sacro-pelvic balance and overall sagittal balance and its natural history. Although a number of clinical radiographic features have been identified as risk

Keywords:

Spondylolisthesis

Spondylolysis/classification

Postural balance

Radiography panoramic

<sup>☆</sup> Trabalho realizado na Disciplina de Ortopedia e Traumatologia, Faculdade de Medicina de Jundiaí, Jundiaí, SP, Brasil.

\* Autor para correspondência: Instituto da Coluna, Rua Abílio Figueiredo n. 92 Sala 91 CEP: 13 208 140 Anhangabaú. Jundiaí - SP.

E-mail: matebet@uol.com.br

factors, their role as primary causative factors or secondary adaptative changes is not clear. The conservative treatment of adult isthmic spondylolisthesis results in good outcome in the majority of cases. Of those patients that fail conservative treatment, success with surgery is quite good, with significant improvement in neurologic function in those patients with deficits, as well as improvement in patients with back pain.

© 2013 Sociedade Brasileira de Ortopedia e Traumatologia. Published by Elsevier Editora Ltda. All rights reserved.

## Introdução

O termo espondilolistese é definido como uma translação de uma vértebra sobre a outra em sentido anterior ou posterior. No adulto isso ocorre na coluna lombar, como resultado de um defeito na arquitetura óssea, trauma ou processo degenerativo.<sup>1</sup>

O termo espondilolistese é derivado do grego *spondylos*, que significa vértebra, e *olisthesis*, que significa deslizar. A primeira observação de espondilolistese foi feita em 1772 pelo obstetra belga Herbiniaux,<sup>2</sup> durante um parto dificultado por um estreitamento no canal por causa de deslizamento da vértebra L5 sobre o sacro.

Esse termo foi usado pela primeira vez em 1854, por Kilian apud Lonstein.<sup>3</sup> É definido como uma translação de um corpo vertebral sobre a vértebra caudal adjacente em uma direção anterior ou, nos casos mais graves, anterior e caudal. Espondilólise é um defeito na *pars interarticularis*, porém sem deslizamento.

A espondilolistese tem sido uma patologia de difícil compreensão para ortopedistas, neurocirurgiões e pediatras por causa da grande variedade de formas anatômicas e clínicas existentes. Há poucas condições patológicas da coluna vertebral nas quais exista tanta controvérsia terapêutica.

A se considerar que a espondilolistese é “um deslizamento de uma porção da coluna sobre outra adjacente”, devemos lembrar que a coluna que deslizou levou todo o tronco com ela e isso pode trazer consequência clínica.

A etiologia dessa patologia é multifatorial e não está perfeitamente clara. A história natural não está bem estabelecida a partir do ponto de vista do conhecimento de suas reais causas, de sua patogênese e de seu desenvolvimento.<sup>4</sup>

Espondilolistese e espondilólise geralmente são bem toleradas pelos pacientes, mas em alguns casos a gravidade dos sintomas e a não resposta aos tratamentos clínicos convencionais tem promovido a indicação de tratamento cirúrgico.<sup>5</sup>

## Epidemiologia e etiologia

A incidência de espondilólise na população geral é de cerca de 6%, com uma proporção de homens:mulheres de 2:1.<sup>6</sup>

A incidência de espondilolistese em crianças até 6 anos é de 2,6%; já em adultos é de 5,4%.<sup>6</sup>

A espondilolistese degenerativa raramente afeta indivíduos abaixo de 40 anos e é de quatro a cinco vezes mais comum em mulheres do que em homens. Em um estudo feito por Love et al.,<sup>7</sup> indivíduos que tinham uma orientação facetária maior do que 45° no plano sagital tinham 25 vezes mais chance de desenvolver espondilolistese degenerativa.

Parece haver uma associação genética e familiar com a espondilólise e a espondilolistese, porque 26% dos pacientes com espondilolistese isthmica tinham parentes de primeiro grau com a mesma patologia.<sup>8</sup>

A incidência varia de acordo com a etnia: é mais comum em brancos do que em negros. Em uma tribo de esquimós no Alasca a incidência chega a cerca de 50%.<sup>9</sup>

A etiologia exata da maioria dos casos continua obscura.

As lesões displásicas da *pars interarticularis*, da fratura ou do alongamento e da espinha bífida ocultam um amplo canal espinhal distal. Displasia de ambas as facetes (lombar inferior e sacral superior) é achado comum na espondilolistese, especialmente na de alto grau.

A faceta sacral superior em conjunto com a faceta inferior lombar forma um gancho ósseo que previne a translação. A displasia pode ocorrer em qualquer uma das facetes ou em ambas. Com isso o efeito de gancho é perdido.<sup>6</sup>

A presença de espondilólise/espondilolistese é rara em pacientes não deambuladores, o que dá importância ao papel do ortostatismo e de microtraumas repetitivos no desenvolvimento da espondilólise.

Estudos biomecânicos demonstraram um aumento no estresse na *pars interarticularis* com a coluna em extensão e aumento das forças de cisalhamento através da mesma área, com a persistência da lordose.<sup>7</sup>

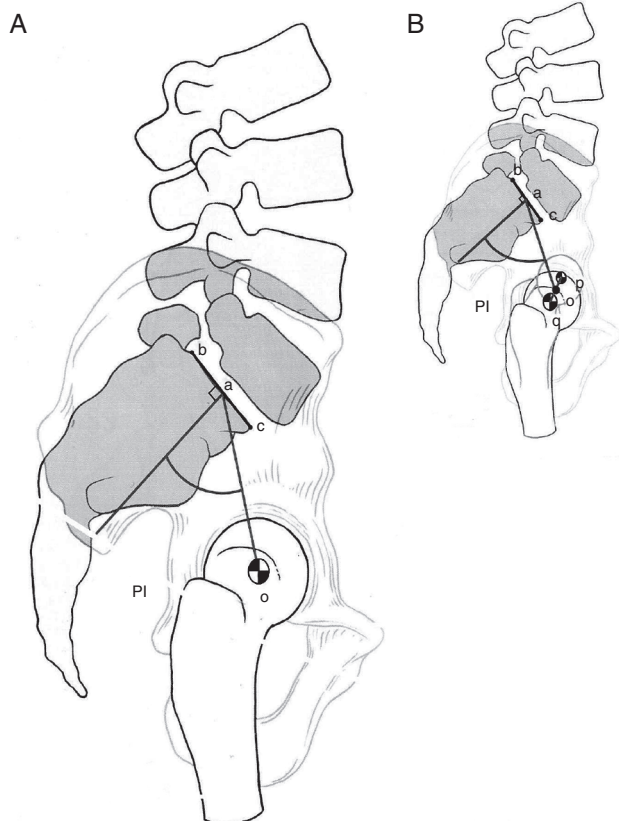
Atividades que aumentam lordose e mantêm a coluna em extensão, como ginástica olímpica, mergulho, levantamento de peso, voleibol, futebol americano e patologias como cifose, aumentam a incidência de fratura da *pars*, espondilólise e espondilolistese.<sup>10</sup>

## Balço sagital na espondilolistese

As espondilolisteses são divididas em alto grau (escorregamento maior do que 50%) e baixo grau (escorregamento menor do que 50%).

As classificações usadas para espondilolistese não são úteis para indicação de tratamento cirúrgico e, como já observado na última década, o equilíbrio sagital é o fator-chave para o tratamento cirúrgico.<sup>11</sup>

Uma explicação para a etiologia da espondilolistese desenvolvimental, que leva em consideração o balanço sagital, é que na presença de espondilólise e displasia óssea o estresse mecânico aplicado na junção lombossacra está aumentado por causa da morfologia sacro-pélvica alterada, o que leva a um equilíbrio espino-pélvico secundário anormal. Uma deformidade secundária do corpo de L5, sacro e pelve, por causa da remodelação óssea pelas placas de crescimento (lei de Heuter-Volkman), também altera as forças biomecânicas na coluna lombossacra, o que contribui para progressão da

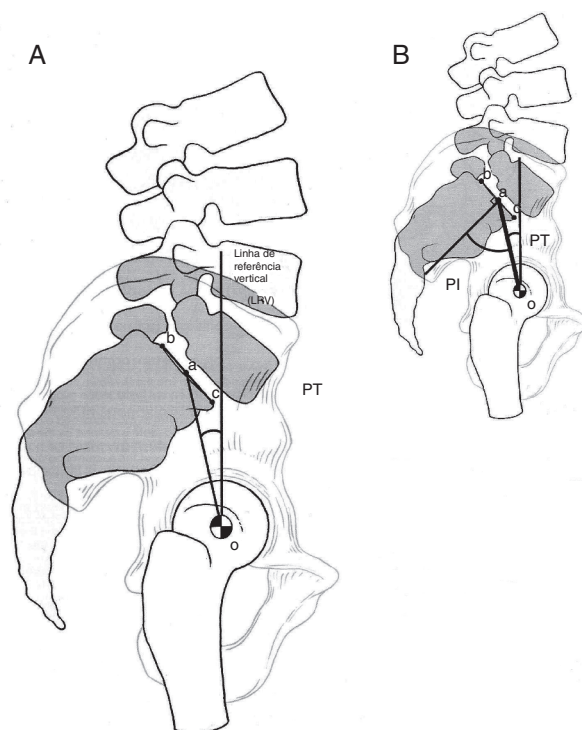


**Figura 1 – (A) Incidência pélvica (PI) é definida como um ângulo formado pela interseção de uma linha traçada do centro da cabeça femoral em direção ao ponto médio da placa terminal sacral (o-a) e uma linha perpendicular ao centro da placa terminal sacral (a). A placa terminal sacral é definida por um segmento (b-c) formado entre o corno posterior do sacro e o topo anterior de S1 no promontório sacral. (B) Quando as cabeças femorais não estão perfeitamente sobrepostas, o centro de cada uma delas é marcado e uma linha traçada entre dois pontos (q-p) irá conectar o centro das duas cabeças. A linha (o-a) será traçada do centro da linha (q-p) ponto (o) ao centro da placa terminal sacral.**

espondilolistese, em um processo parecido com o que ocorre na doença de Blount.

A incidência pélvica (*pelvic incidence* [PI]) é parâmetro específico e constante para cada indivíduo, medido na radiografia lombossacra na incidência de perfil e definido como o ângulo entre a linha que une o ponto médio do platô superior de S1 e o centro de rotação femoral e a linha perpendicular ao platô superior de S1. O PI aumenta leve e consistentemente na vida adulta.<sup>12</sup> O valor do PI é maior na espondilolistese e seu aumento é linear conforme a gravidade do escorregamento<sup>12</sup> (fig. 1).

O balanço pélvico (*pelvic tilt* [PT]) e a inclinação sacral (*sacral slope* [SS]) medem a orientação sacro-pélvica no plano sagital e são constatados na radiografia lombossacra em perfil. O SS é definido como: ângulo entre o platô superior de S1 e a horizontal, enquanto que o PT é o ângulo formado entre a linha



**Figura 2 – (A) Balanço pélvico (*pelvic tilt* [PT]) é definido pela interseção de uma linha de referência vertical, a qual se origina do centro da cabeça femoral (o) e do ponto médio da placa terminal sacral (a). (B) PT pode ser influenciado pelo PI, desde que compartilhem a linha (o-a) e a placa sacral terminal é uma linha comum de referência para ambas.**

que une o ponto médio do platô superior de S1 e o centro de rotação femoral com uma linha vertical (fig. 2A-B e 3B).

PT tem valor (+) quando a linha (o - a) estiver posterior a LRV e valor (-) quando a linha (o - a) estiver anterior a LRV.

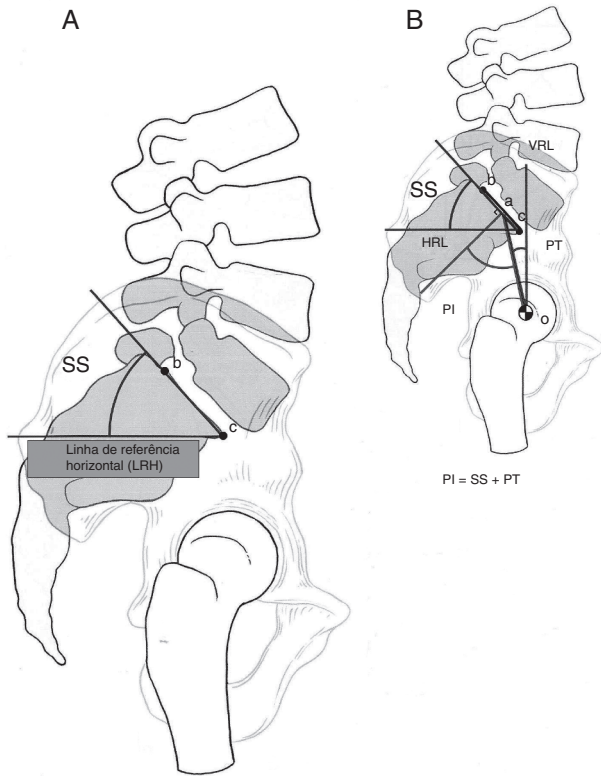
Devemos entender que PI é uma medida de uma estrutura estática. PT e SS, por outro lado, são posições dependentes, porque elas dependem da posição angular do sacro/pelve em relação à cabeça femoral, que muda na posição ortostática e na posição sentado. A relação PT e SS também é afetada pela flexão e pela extensão lombo-sacro-pélvica.

O PI é a soma de PT e SS (fig. 3B), portanto o PI é um forte determinante da orientação espacial da pelve no ortostatismo, ou seja, quanto maior o PI, maior serão o PT ou o SS, ou ambos. Os valores normais do PI, SS e PT em crianças são de 49,1°, 41,4° e 7,7°, respectivamente.<sup>13</sup> Em adultos são de 51,8° de PI, 39,7° para SS e 12,1° para PT.<sup>12</sup>

Os valores na espondilolistese<sup>12</sup> são expressos na tabela 1.

**Tabela 1 – Valores da espondilolistese de acordo com o grau de escorregamento**

	Grau I	Grau II	Grau III	Grau IV	Grau V
PI	57,7°	66°	78,8°	82,3°	79,4°
SS	43,9°	49,8°	51,2°	48,5°	45,9°
PT	13,8°	16,2°	27,6°	33,9°	33,5°



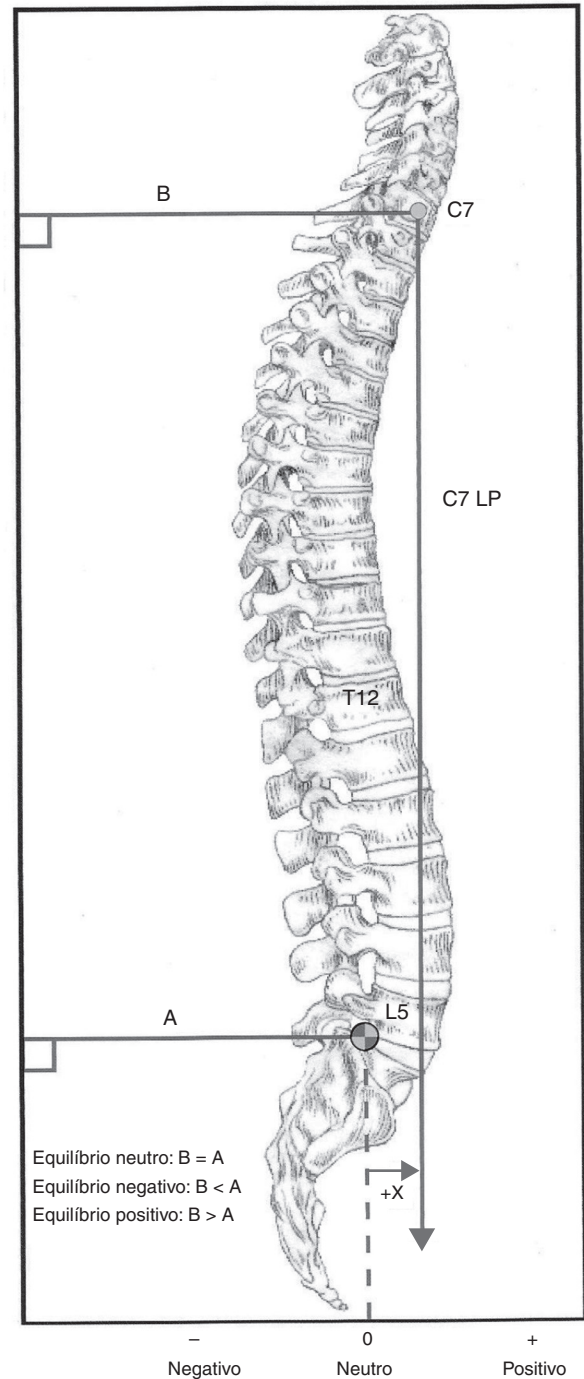
**Figura 3 – (A) Inclinação sacral (sacral slope [SS]) é definida como a interseção da linha de referência horizontal (LRH) e a placa terminal sacral (b-c). (B) A inclinação sacral (SS) está relacionada com o PI e o PT porque compartilha uma linha referencial em comum (b-c) ao longo da placa terminal sacral.**

No estudo feito por Roussouly et al.,<sup>14</sup> pacientes com PI e SS elevados resultam em aumento da força de cisalhamento na junção lombossacral, o que gera mais tensão sobre a *pars interarticularis* de L5. Já naqueles pacientes com baixo PI e um menor SS, pode haver um impacto entre os elementos posteriores de L5 e entre os de L4 e de S1 durante a extensão, o que causa, assim, um efeito de “quebra-nozes” na *pars interarticularis* da quinta vértebra lombar.

A projeção sacral (distância do sacro a uma linha do prumo desde C7) é outro determinante biomecânico. Normalmente, a linha de prumo (LP) passa através de S1 (fig. 4).

Por causa dessas alterações morfológicas, o equilíbrio sagital só pode ser obtido pela hiperlordose. Será necessária uma maior inclinação vertical do sacro para manter o equilíbrio sagital, quando apenas a hiperlordose não o mantiver. Essa verticalização do sacro é acompanhada de contratura dos isquiotibiais, que rodam os ísquios caudalmente e a pelve anterior em direção cefálica.<sup>14</sup>

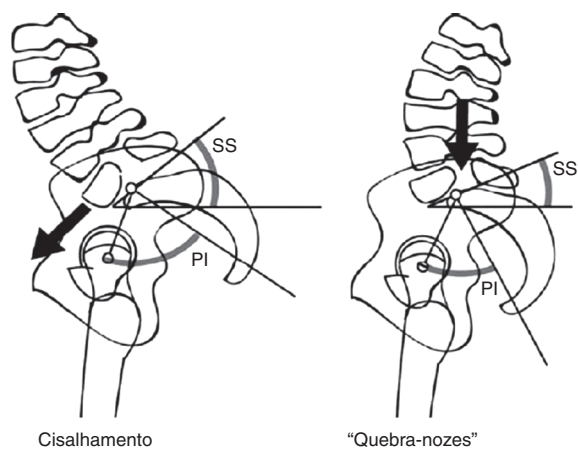
Com esses dados existem três possíveis desfechos biomecânicos: primeiro, as forças geradas por um aumento da lordose lombar acarretam o desenvolvimento e a progressão da espondilolistese; segundo, as alterações biomecânicas geram alterações na postura e na marcha que são mecanismos compensatórios para manter o equilíbrio sagital; e finalmente as alterações biomecânicas modelam as vértebras adjacentes.



**Figura 4 – Equilíbrio sagital: LP = linha do prumo. A linha A é traçada da borda súpero-posterior de S1 perpendicular à borda vertical da radiografia. Seu comprimento é medido em milímetros. A linha B é traçada do centro de C7 perpendicular à borda vertical da radiografia. Seu comprimento é medido em milímetros.**

#### **Evidência de presença de alinhamento sagital espino-pélvico anormal na espondilolistese**

Embora a correlação entre a incidência pélvica (PI) e a espondilolistese seja evidente, não existem dados na literatura que



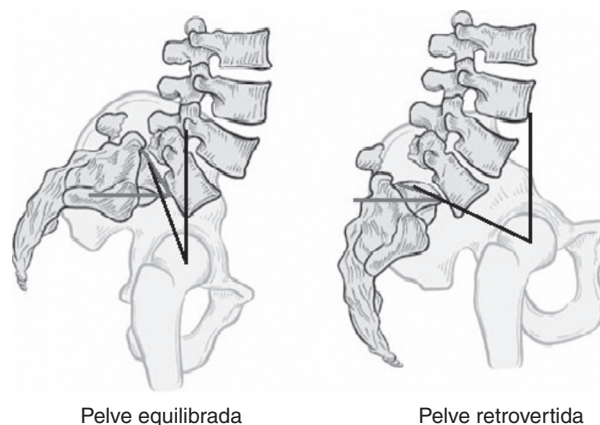
**Figura 5 – A postura em cisalhamento e “quebra-nozes” publicada por Roussouly et al.<sup>14</sup> para espondilolisteses de baixo grau.**

possam confirmar a relação causa/efeito entre as duas. No entanto, como a incidência pélvica (PI) é um parâmetro morfológico que descreve a forma da pelve, um PI aumentado está associado a um aumento da lordose lombar, o que predispõe a alterações mecânicas da coluna lombar e da junção lombossacral e aumenta o risco de ocorrer espondilolistese.<sup>15</sup>

Nem todos os pacientes com espondilolistese L5-S1, no entanto, se apresentam com PI acima do normal. Roussouly et al.<sup>14</sup> observaram, em estudo feito com 82 indivíduos com espondilolistese de baixo grau, a presença de dois subgrupos distintos na forma e no equilíbrio sacro-pélvico, os quais podem ser afetados por mecanismos patogênicos distintos. Segundo esses autores, pacientes com PI alto e inclinação sacral (*slope sacral* [SS]) alta apresentam um aumento das forças de cisalhamento na junção lombossacra, o que causa maior tensão na *pars interarticularis* de L5: o tipo cisalhamento (fig. 5). Por outro lado, aqueles pacientes com baixo PI e menor SS poderão apresentar pinçamento dos elementos posteriores de L5 entre L4 e S1 durante a extensão, o que acaba causando um efeito em “quebra nozes” sobre a *pars interarticularis* de L5.

Para os casos de espondilolistese de alto grau, Hresko et al.<sup>16</sup> identificaram dois subgrupos de alinhamento sacro-pélvico, os com postura pélvica equilibrada e os desequilibrados (fig. 6). O grupo “equilibrado” inclui os pacientes que em posição ortostática apresentam SS alto e balanço pélvico (PT) baixo. Os pacientes do grupo “desequilibrados” incluem aqueles que em posição ortostática apresentam a pelve retrovertida e o sacro verticalizado, o que corresponde a um baixo SS e alto PT. Tem sido demonstrado que pacientes com alto grau de deslizamento vertebral apresentam valores médios de PI > 60°. Isso contrasta com aqueles que apresentam espondilolistese de baixo grau, nos quais são observados valores de PI baixo, normal ou elevado.

Além disso, foi observado que o equilíbrio sagital, a medida da linha do prumo de C7, estava significativamente aumentado (> 3 cm) naqueles com postura retrovertida (desequilibrados); isso sugere que o desequilíbrio sagital positivo pode estar associado a esse tipo de alinhamento espino-pélvico. Mac-Thiong et al.<sup>17</sup> mostraram, num estudo



**Figura 6 – Postura pélvica equilibrada e retrovertida publicada por Hresko et al.<sup>16</sup> para espondilolistese de alto grau.**

comparativo entre um grupo de 131 pacientes com espondilolistese e outro controle de 120 pacientes, que o equilíbrio sagital normal do tronco foi mantido nos pacientes com espondilolistese de baixo grau, enquanto o equilíbrio sagital estava alterado no grupo de pacientes com espondilolistese de alto grau. Novamente, o equilíbrio espino-pélvico estava alterado no grupo de espondilolistese de alto grau associado ao desequilíbrio sacro-pélvico.

## Classificação

A espondilolistese tem sido descrita pela classificação de Wiltse et al.<sup>18</sup> (tabela 2), baseada em critérios etiológicos e topográficos, com cinco tipos. É difícil prever a progressão e a resposta ao tratamento. O reconhecimento de que a decompressão cirúrgica pode levar a uma instabilidade da coluna vertebral fez surgir um sexto tipo: iatrogênico.

Outro sistema usado é o proposto por Meyerding et al.<sup>19</sup> em 1932 (fig. 7), no qual o grau de deslizamento é calculado pela proporção entre o diâmetro ântero-superior do sacro e a distância que a vértebra L5 deslizou anteriormente. Assim sendo, temos: grau I - 25% ou menos; grau II - entre 25% e 50%; grau III - entre 50% e 75%; e grau IV - maior do que 75%. O grau V como sendo espondiloptose não pertence à descrição original.

**Tabela 2 – Classificação de Wiltse, Newman e Macnab**

Tipo I – Displásica: anormalidades congênicas dos elementos posteriores
Tipo II – Ístmica: defeito na <i>pars interarticularis</i> . Três tipos: Lítica – fratura por fadiga da <i>pars</i> Alongamento da <i>pars</i> Fratura aguda da <i>pars</i>
Tipo III – Degenerativa: degeneração do disco e das facetar, que gera instabilidade e mobilidade no segmento
Tipo IV – Traumática: fratura aguda dos pedículos, das facetar ou das lâminas (exceto <i>pars</i> )
Tipo V – Patológica: por causa de processos neoplásicos ou metabólicos

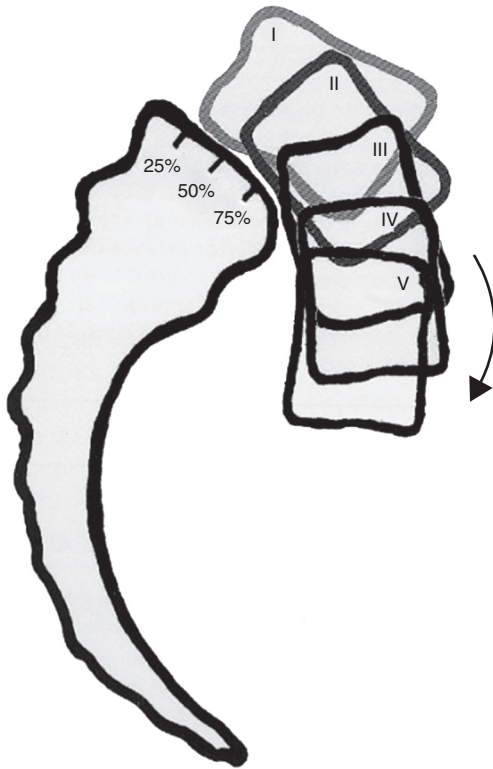


Figura 7 – Classificação de Meyerding.

Essa escala de Meyerding só descreve o grau de escorregamento tangencial, porém nas displasias de alto grau existe cifose, além da translação tangencial. O sistema de graduação mais usado para escorregamentos de alto grau é o proposto por Newman e modificado por DeWald et al.,<sup>20</sup> no qual a cúpula e a superfície anterior do sacro são divididas em dez partes (fig. 8). A medida é feita com base na posição do canto pósterio-inferior do corpo da quinta vértebra em relação à cúpula do sacro (primeiro número); o segundo número é dado pela posição do canto ântero-inferior do corpo da vértebra L5 em relação à superfície anterior de S1.

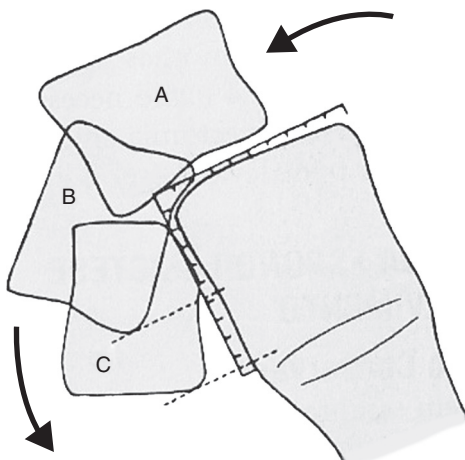


Figura 8 – Sistema de graduação de Newman modificado por DeWald<sup>20</sup>.

### Tabela 3 – Classificação SDSG baseada na postura espino-pélvica

#### Espondilolistese

Baixo grau < 50%

Tipo 1: PI < 45° (“quebra-nozes”)

Tipo 2: PI = 45 a 60°

Tipo 3: PI > 60°

Alto grau >50%

Tipo 4: Pelve equilibrada

Pelve retrovertida

Tipo 5: Coluna equilibrada

Tipo 6: Coluna desequilibrada

Marchetti et al. e Bartolozzi et al.<sup>21</sup> desenvolveram um sistema de classificação que distingue a espondilolistese adquirida do tipo desenvolvimental e ainda divide a espondilolistese desenvolvimental em displásica de baixo e de alto grau.

Nenhum desses sistemas de classificação foi desenhado com o objetivo de auxiliar no planejamento cirúrgico das espondilolisteses. Dessa forma, as diretrizes e os estudos de resultado e seguimento clínico são baseados principalmente no grau de escorregamento.<sup>21,22</sup> Além disso, essas classificações<sup>20,21</sup> não levam em conta o equilíbrio sagital sacro-pélvico, embora os estudos mais recentes sugiram a importância desse equilíbrio na avaliação, na progressão e no tratamento da espondilolistese.<sup>23,24</sup> Isso talvez seja a explicação para a grande quantidade de estudos sobre técnicas cirúrgicas que é publicada.

Recentemente, Mac-Thiong et al. e Labelle et al.<sup>25</sup> propuseram um novo sistema de classificação para espondilolistese, com o objetivo de auxiliar na avaliação e no tratamento da espondilolistese lombossacral. Essa classificação esclarece os conceitos de displasia de baixo e alto grau apresentados por Marchetti et al. e Bartolozzi et al.<sup>21</sup> e incorpora os conhecimentos mais recentes da morfologia e do equilíbrio sagital sacro-pélvico. Oito tipos de espondilolistese são descritos como se segue: 1) grau de deslizamento (baixo e alto grau); 2) grau de displasia (baixo e alto grau); e 3) equilíbrio sagital sacro-pélvico. A classificação é organizada em grupos e subgrupos em grau ascendente de gravidade, a fim de desenvolver um algoritmo progressivo de complexidade cirúrgica proporcional ao aumento de gravidade da espondilolistese.

#### Classificação proposta pelo grupo de estudos de deformidades da coluna vertebral (Spinal Deformity Study Group [SDSG])

A SDSG apresentou uma classificação para espondilolistese entre L5 e S1 que foi simplificada e refinada. Essa classificação é baseada em três características que podem ser avaliadas em radiografia lateral (sagital) da coluna e da pelve: (1) grau de deslizamento (baixo ou alto); (2) incidência pélvica (baixa, normal ou alta) e (3) equilíbrio espino-pélvico (equilibrado ou desequilibrado). Dessa forma podem ser identificados seis subtipos (tabela 3).<sup>23-25</sup>

Para aplicar a classificação, primeiro o grau de deslizamento é quantificado em uma radiografia lateral da coluna. Assim pode ser determinado se ela é de baixo grau (0, 1 e 2: < 50% de deslizamento) ou alto (3, 4 ou espondiloptose:

> 50% de deslizamento). Em seguida, é medido o equilíbrio sagital para determinar o alinhamento sacro-pélvico e espinopélvico. São usadas as medidas de PI, SS, PT e da linha do prumo de C7. Para as espondilolisteses de baixo grau, três tipos de equilíbrio sacro-pélvico podem ser encontrados: tipo 1, o “quebra-nozes”, um subgrupo com PI baixo (< 45°); tipo 2, um subgrupo com PI normal (entre 45 e 60°); e tipo 3, o cisalhamento, um subgrupo com PI alto (> 60°). Para os casos com espondilolistese de alto grau, são também encontrados três tipos. Cada caso deve ser primeiro classificado como apresentando a sacro-pélvica equilibrada ou desequilibrada com o uso dos valores de PI e SS.<sup>16</sup> O equilíbrio espinopélvico é determinado com o uso da linha do prumo de C7. Se essa linha cair sobre ou atrás da cabeça femoral, a coluna está equilibrada; se cair à frente da cabeça femoral, a coluna estará desequilibrada.

Os três tipos de alto grau de espondilolistese são: tipo 4 (pelve equilibrada), tipo 5 (pelve retrovertida com a coluna equilibrada) e tipo 6 (pelve retrovertida com a coluna desequilibrada). A figura 9 ilustra seis exemplos clínicos dessas posições.

### Fatores de progressão

De acordo com Boxal et al.<sup>26</sup>, o melhor parâmetro para prever progressão é um alto valor do ângulo de deslizamento (maior do que 55°), ângulo esse formado pela interseção de uma linha traçada paralelamente à face inferior de L5 e uma perpendicularmente à face posterior do corpo de S1. Os autores relatam ainda que pode haver progressão mesmo depois de uma artrodese posterior sólida.

Pacientes com baixo PI e baixo SS (mecanismo de “quebra-nozes”) apresentam baixo risco de progressão. Alto grau de displasia e de escorregamento (maior do que 50%) também foi relatado como um fator para progressão da espondilolistese.<sup>27</sup>

Outro fator a favor da progressão para as espondilolisteses ístmicas é o sexo feminino, escorregamento > 50% e crianças antes do estirão de crescimento.<sup>24</sup>

Foi observado que pacientes com espondilolistese por displasia têm uma maior chance de progressão do que os com espondilolistese espondilolítica.<sup>28</sup>

### Manifestações clínicas

Os sintomas podem ser divididos em sintomas em crianças e adultos.

Nas crianças a espondilolistese geralmente é assintomática. Exagerada lordose lombar pode ser o primeiro sinal de alerta e é encontrado encurtamento dos isquiotibiais. Com a verticalização do sacro, as nádegas ficam em forma de coração, por causa da proeminência óssea. Com a progressão o paciente desenvolve uma postura típica, por causa do encurtamento dos isquiotibiais, da verticalização do sacro e da lordose aumentada, conhecida como sinal de Phalen-Dickson (flexão dos joelhos e quadril). Nos casos sintomáticos, a dor lombar mecânica é queixa mais comum.<sup>3</sup> A gravidade da dor pode ou não estar relacionada com o grau de deslizamento. Radiculopatia é menos comum, porém é observada com a translação progressiva quando a instabilidade está

**Tabela 4 – Diagnóstico diferencial entre claudicação neurogênica e claudicação vascular**

Avaliação	Vascular	Neurogênica
Distância caminhada	Fixa	Variável
Fatores de pioria	Ortostatismo	Sentar/flexão coluna
Fatores de pioria	Andar	Andar/ficar de pé
Subir ladeira	Pioria	Melhoria
Teste bicicleta	Positivo (doloroso)	Negativo (indolor)
Pulsos	Ausente	Presente
Pele	Brilhante/perda de fâneros	Normal
Fraqueza	Rara	Comum
Lombalgia	Ocasional	Comum
Mobilidade lombar	Normal	Limitada
Atrofia muscular	Incomum	Ocasional
Característica da dor	Cãibra/distal para proximal	Parestesia/proximal para distal

presente. Radiculopatia de L5 é mais frequente do que de S1. A compressão da raiz de S1 ocorre nos altos graus de deslizamento por causa da tensão de estiramento da raiz acima da borda do sacro. A dor aumenta com a extensão da coluna e melhora com o repouso.<sup>29</sup>

Nos adultos a dor lombar com ou sem irradiação para membros inferiores é comum, é uma dor tipicamente mecânica, piora com extensão. A dor deve ser diferenciada da discogênica, que piora com a flexão e com o sentar. Claudicação neurogênica também é um sintoma comum, definido como dor nas extremidades inferiores, parestesia ou fraqueza associada com deambular ou permanecer sentado.<sup>30</sup> A dor é o sintoma predominante, presente em 94% dos pacientes, seguida por parestesia (63%) e fraqueza (43%).<sup>31</sup> A claudicação neurogênica deve ser diferenciada da claudicação vascular, conforme a tabela 4.

### Diagnóstico

O diagnóstico é feito com radiografias da coluna lombar nas incidências de frente e perfil em ortostatismo. Outras incidências usadas são perfil localizado e oblíquo direito e esquerdo.

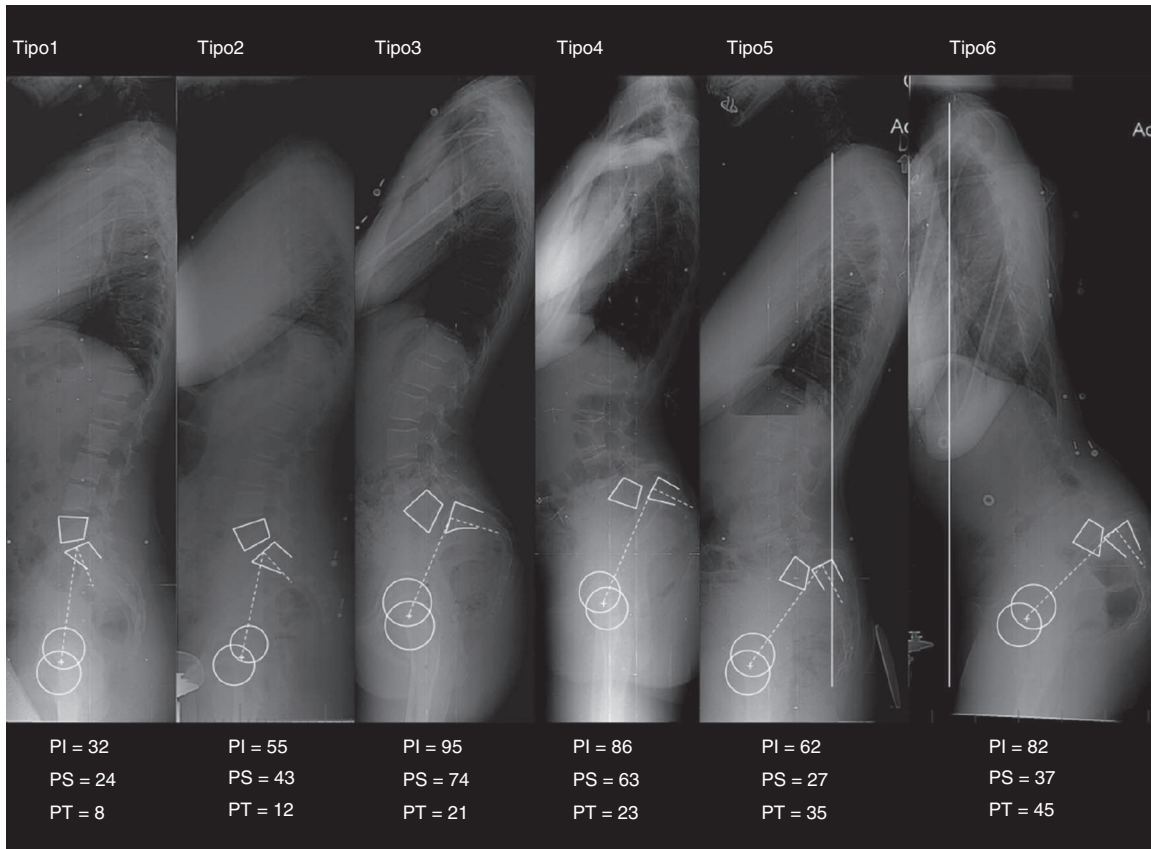
Nas radiografias oblíquas, é visualizado o “cachorro escocês”, no qual a “coleira” é a lise na *pars*.<sup>26</sup>

Tomografia computadorizada tem pouco valor no diagnóstico, pode demonstrar o defeito na *pars* e esclerose.

A ressonância magnética é o exame de escolha para visualizar o disco no nível da deformidade. É usada nos casos de radiculopatia e para visualizar edema ósseo e defeitos na *pars articularis*. Exames de imagem mais avançados, como tomografia computadorizada por emissão de fóton único (Spect),<sup>32</sup> são mais sensíveis e fornecem maiores detalhes. Anderson et al.<sup>33</sup> relataram que 20% dos pacientes com resultados negativos em uma cintilografia óssea padrão com suspeita de espondilólise aguda demonstraram uma lesão da *pars* quando avaliados com Spect.

### Tratamento da espondilolistese

A espondilolistese pode ser de baixo grau (deslizamento < 50%) ou de alto grau (deslizamento > 50%) e ambos os tipos



**Figura 9 – Classificação de Spinal Deformity Study Group. PI = incidência pélvica; PS = SS (sacral slope), inclinação sacral; PT (pelvic tilt) = balanço pélvico.**

podem ser tratados de forma conservadora. Entretanto, as espondilolisteses de alto grau respondem pior ao tratamento conservador quando comparadas com as de baixo grau.<sup>31</sup> O tratamento conservador está mais bem indicado para deslocamentos menores do que 30-50% na criança em crescimento e para alguns deslocamentos maiores do que 50% em adultos jovens. Para os pacientes sintomáticos, excelente resposta clínica tem sido obtida com a restrição da atividade física e o uso de órteses (TLSO), a fim de evitar os movimentos repetitivos de hiperextensão na coluna lombar.<sup>13</sup>

Para os pacientes com dor lombar crônica, Panjabi et al.<sup>34</sup> demonstraram que o fortalecimento de grupamentos musculares específicos melhora a resposta do paciente à dor e passaram a recomendar o fortalecimento dos músculos transverso abdominal, oblíquo interno e multifídus. Além do fortalecimento desses grupamentos musculares específicos, o fortalecimento dos flexores do quadril e o alongamento dos isquiotibiais também melhoram a resposta do paciente à dor lombar.<sup>13</sup>

Segundo De Wald,<sup>20</sup> o objetivo no tratamento cirúrgico da espondilolistese é a fusão do menor número possível de segmentos móveis da coluna, o que restaura o eixo sagital vertical, com o sacro e a coluna lombar na posição mais normal possível, e a fusão dos espaços disciais não competentes. Esse tipo de tratamento está indicado em crianças assintomáticas com deslizamento maior do que 50%, pacientes assintomáticos com maturidade esquelética e escorregamento maior

do que 75%, pacientes sintomáticos que não respondem ao tratamento conservador, progressão da deformidade e déficit neurológico.<sup>30</sup>

Nos pacientes adultos sintomáticos com espondilolistese degenerativa de baixo grau, a artrodese póstero-lateral (APL) *in situ* apresenta melhores resultados clínicos quando comparada a programas de exercícios supervisionados.<sup>35,36</sup> Entretanto, a APL se mostrou incapaz de manter a correção intraoperatória do ângulo de escorregamento, em virtude da progressiva degeneração do espaço discal anterior.<sup>35</sup> Suk et al.<sup>37</sup> e La Rosa et al.<sup>38</sup> fizeram um estudo comparativo entre a APL e a artrodese 360° (APL + PLIF) e descobriram que muitos parâmetros radiológicos pós-operatórios, como taxa de fusão, redução do escorregamento, redução do ângulo de escorregamento e manutenção da correção da deformidade, se mostraram superiores nos pacientes com artrodese 360°. Entretanto, clinicamente, em nenhum desses estudos a APL ou PLIF se mostrou estatisticamente superior.<sup>39</sup>

A descompressão está indicada nos casos de radiculopatia. Normalmente a raiz de L5 é acometida e comprimida em nível foraminal pela parte proximal da *pars* à medida que o deslizamento se acentua ou pelo tecido fibrocartilaginoso na *pars* defeituosa. Nos casos de radiculopatia ou outros déficits neurológicos, como a cauda equina, a descompressão está indicada. O procedimento de Gill é a base para a descompressão por meio da remoção da lâmina solta.<sup>39</sup> A descompressão da raiz nervosa pode ser feita exclusivamente em pacientes



adultos com radiculopatia e espondilolistese de baixo grau por meio do procedimento de Gill et al.<sup>40</sup> Entretanto, está contraindicada em pacientes pediátricos, nos quais deve sempre ser acompanhada de uma artrodese.

A redução da espondilolistese de alto grau tem sido indicada, uma vez que é capaz de melhorar o aspecto estético, corrigir os ângulos lombares, melhorar o índice pélvico e o equilíbrio sagital e até recuperar a cifose que ocorre na região lombar baixa.<sup>40</sup> Na maioria das vezes, essa redução não é feita nos pacientes adultos com espondilolistese. Isso se deve não apenas ao grau de deslizamento, mas também à posição anatômica das raízes, que estão em posição mais cefálica; e à presença de uma dobra que se forma no saco dural, o qual fica relativamente mais alongado. Por causa desses achados anatômicos, a manobra de redução pode colocar as raízes em tensão, com risco de lesão neurológica.<sup>41</sup>

### Considerações finais

A espondilolistese ístmica é uma patologia adquirida que se torna sintomática nos adultos jovens, por causa do processo degenerativo precoce do disco intervertebral e das articulações facetárias, bem como dos desequilíbrios mecânicos que levam a alterações do equilíbrio sagital da coluna vertebral. A progressão do deslizamento é mais rara em adultos do que em crianças.

O exame radiográfico desses pacientes deve incluir a radiografia panorâmica da coluna e visualizar as cabeças femorais, para que sejam possíveis a avaliação angular da junção lombossacra e o equilíbrio sagital.

O tratamento conservador com reabilitação física e medicamentos para analgesia geralmente tem apresentado bons resultados.

O tratamento cirúrgico com descompressão radicular e artrodese está indicado nos casos em que o tratamento conservador falhou ou em que existe déficit neurológico progressivo. O resultado do tratamento cirúrgico tem sido bom para alívio da dor lombar crônica e radicular.

O sistema de classificação proposto pelo SDSG é prático e de fácil aplicabilidade e deve ser usado e mais estudado em nosso meio. A proposta dessa classificação enfatiza que pacientes com espondilolistese L5/S1 são um grupo heterogêneo com várias adaptações posturais e que isso deve ser considerado pelos médicos ao indicarem qualquer tipo de tratamento. Embora não possamos empregar um algoritmo que estabeleça um determinado tratamento para cada subtipo, é sugerido que em pacientes com o tipo 4 de alinhamento espino-pélvico tentativas forçadas de redução podem não ser necessárias. A obtenção do alinhamento sagital com artrodese e instrumentação cirúrgica é suficiente. Para aqueles com tipo 5, deve-se preferencialmente tentar a redução e o realinhamento, mas em casos muito difíceis a instrumentação e a artrodese após a redução postural podem ser suficientes para ser obtido o adequado alinhamento sagital, desde que o alinhamento da coluna esteja mantido. A redução e o alinhamento são mandatórios no tipo 6, no qual o alinhamento sagital está gravemente alterado.

A fusão circunferencial (360°) com instrumentação cirúrgica tem apresentado menor índice de não união, mas não

pode ser correlacionada com resultados superiores aos da artrodese póstero-lateral.

### Conflitos de interesse

O autor declara não haver conflitos de interesse.

### REFERÊNCIAS

- Ahn UM, Ahn NU, Buchowski JM, Kebaish KM, Lee J, Song ES, et al. Functional outcome and radiographic correction after spinal osteotomy. *Spine (Philadelphia, PA)*. 1976; 2002;27(12):1303-11.
- Herbiniaux G. *Traite sur divers accouchemens labprieux et sur polypes de la matrice*. Brussels: JL DeBoubers; 1782.
- Lonstein JE. Spondylolisthesis in children. Cause, natural history, and management. *Spine (Philadelphia, PA)*. 1976; 1999;24(24):2640-8.
- Nazarian S. Spondylolysis and spondylolytic spondylolisthesis. A review of current concepts on pathogenesis, natural history, clinical symptoms, imaging, and therapeutic management. *Eur Spine J*. 1992;1(2):62-83.
- Harris IE, Weinstein SL. Long-term follow-up of patients with grade-III and IV spondylolisthesis Treatment with and without posterior fusion. *J Bone Joint Surg Am*. 1987;69(7):960-9.
- Fredrickson BE, Baker D, McHolick WJ, Yuan HA, Lubicky JP. The natural history of spondylolysis and spondylolisthesis. *J Bone Joint Surg Am*. 1984;66(5):699-707.
- Love TW, Fagan AB, Fraser RD. Degenerative spondylolisthesis Developmental or acquired? *J Bone Joint Surg Br*. 1999;81(4):670-4.
- Wiltse LL. The etiology of spondylolisthesis. *J Bone Joint Surg Am*. 1962;44:539-60.
- Stewart TD. The age incidence of neural-arch defects in Alaskan natives, considered from the standpoint of etiology. *J Bone Joint Surg Am*. 1953;35(4):937-50.
- Mohriak R, Silva PDV, Trandafilov Junior M, Martins DE, Wajchenberg M, Cohen M, et al. Espondilólise e espondilolistese em ginastas jovens. *Rev Bras Ortop*. 2010;45(1):79-83.
- Mardjetko S, Albert T, Andersson G, Bridwell K, DeWald C, Gaines R, et al. Spine/SRS spondylolisthesis summary statement. *Spine (Philadelphia, PA)*. 2005;30 6 Suppl:S3.
- Berthonnaud E, Dimnet J, Roussouly P, Labelle H. Analysis of the sagittal balance of the spine and pelvis using shape and orientation parameters. *J Spinal Disord Tech*. 2005;18(1):40-7.
- Legaye J, Duval-Beaupère G, Hecquet J, Marty C. Pelvic incidence: a fundamental pelvic parameter for three-dimensional regulation of spinal sagittal curves. *Eur Spine J*. 1998;7(2):99-103.
- Roussouly P, Gollogly S, Berthonnaud E, Labelle H, Weidenbaum M. Sagittal alignment of the spine and pelvis in the presence of L5-s1 isthmic lysis and low-grade spondylolisthesis. *Spine (Philadelphia, PA)*. 1976; 2006;31(21):2484-90.
- Labelle H, Mac-Thiong JM, Roussouly P. Spino-pelvic sagittal balance of spondylolisthesis: a review and classification. *Eur Spine J*. 2011;20 (Suppl 5):641-6.
- Hresko MT, Labelle H, Roussouly P, Berthonnaud E. Classification of high-grade spondylolistheses based on pelvic version and spine balance: possible rationale for reduction. *Spine (Philadelphia, PA)*. 2007;32(20):2208-13.
- Mac-Thiong JM, Wang Z, de Guise JA, Labelle H. Postural model of sagittal spino-pelvic alignment and its relevance for

- lumbosacral developmental spondylolisthesis. *Spine* (Philadelphia, PA, 1976). 2008;33(21):2316-25.
18. Wiltse LL, Newman PH, Macnab I. Classification of spondylolysis and spondylolisthesis. *Clin Orthop Relat Res*. 1976;(117):23-9.
  19. Meyerding HW. Spondylolisthesis. *Bone Joint Surg*. 1931;13(1):39-48.
  20. DeWald RL. Spondylolisthesis. In: Bridwell KH, DeWald RL, editors. *The textbook of spinal surgery*. 2<sup>th</sup> ed. Philadelphia: Lippincott-Raven; 1997. p. 1202-10.
  21. Marchetti PC, Bartolozzi P. Classification of spondylolisthesis as a guideline for treatment. In: Bridwell KH, DeWald RL, Hammerberg KW, editors. *The textbook of spinal surgery*. 2<sup>nd</sup> ed. Philadelphia: Lippincott-Raven; 1997. p. 1211-54.
  22. Herman MJ, Pizzutillo PD, Cavalier R. Spondylolysis and spondylolisthesis in the child and adolescent athlete. *Orthop Clin North Am*. 2003;34(3):461-7.
  23. Smith JA, Hu SS. Management of spondylolysis and spondylolisthesis in the pediatric and adolescent population. *Orthop Clin North Am*. 1999;30(3):487-99.
  24. Curylo LJ, Edwards C, DeWald RW. Radiographic markers in spondylolisthesis: implications for spondylolisthesis progression. *Spine* (Philadelphia, PA, 1976). 2002;27(18):2021-5.
  25. Mac-Thiong JM, Labelle H. A proposal for a surgical classifications of pediatric lumbosacral spondylolisthesis based on current literature. *Eur Spine J*. 2006;15(10):1425-35.
  26. Boxall D, Bradford DS, Winter RB, Moe JH. Management of severe spondylolisthesis in children and adolescents. *J Bone Joint Surg Am*. 1979;61(4):479-95.
  27. Tebet MA, Pasqualini W, Alves AP, Azuaga TL. Espondilolistese. In: Cristante AF, Barros Filho TEP, editors. *Coluna*. Rio de Janeiro: Elsevier; 2012. p. 125-37.
  28. McPhee IB, O'Brien JP, McCall IW, Park WM. Progression of lumbosacral spondylolisthesis. *Australas Radiol*. 1981;25(1):91-5.
  29. Jankowski R, Nowak S, Zukiel R, Pucher A, Blok T. Surgical strategies in degenerative lumbar spondylolisthesis. *Columna*. 2006;5(1):99-103.
  30. Katz JN, Dalgas M, Stucki G, Katz NP, Bayley J, Fossel AH, et al. Degenerative lumbar spinal stenosis Diagnostic value of the history and physical examination. *Arthritis Rheum*. 1995;38(9):1236-41.
  31. Labelle H, Roussouly P, Berthounaud E, Transfeldt E, O'Brien M, Chopin D, et al. Spondylolisthesis, pelvic incidence, and spinopelvic balance: a correlation study. *Spine* (Philadelphia, PA, 1976). 2004;29(18):2049-54.
  32. Robilotta CC. A tomografia por emissão de positrons: uma nova modalidade na medicina nuclear brasileira. *Rev Panam Salud Publica*. 2006;20(2-3):134-42.
  33. Anderson K, Sarwark JF, Conway JJ, Logue ES, Schafer MF. Quantitative assessment with SPECT imaging of stress injuries of the pars interarticularis and response to bracing. *J Pediatr Orthop*. 2000;20(1):28-33.
  34. Panjabi MM. The stabilizing system of the spine Part I. Function, dysfunction, adaptation, and enhancement. *J Spinal Disord*. 1992;5(4):383-9.
  35. Möller H, Hedlund R. Surgery versus conservative management in adult isthmic spondylolisthesis - A prospective randomized study: part 1. *Spine* (Philadelphia PA, 1976). 2000;25(13):1711-5.
  36. Tebet MA, Pasqualini W, Carvalho MP, Fusão AF, Segura EL. Tratamento cirúrgico da espondilolistese degenerativa e ístmica da coluna lombar: avaliação clínica e radiológica. *Coluna*. 2006;5(1):109-16.
  37. Suk SI, Lee CK, Kim WJ, Lee JH, Cho KJ, Kim HG. Adding posterior lumbar interbody fusion to pedicle screw fixation and posterolateral fusion after decompression in spondylolytic spondylolisthesis. *Spine* (Philadelphia, PA, 1976). 1997;22(2):210-9.
  38. La Rosa G, Conti A, Cacciola F, Cardali S, La Torre D, Gambadauro NM, et al. Pedicle screw fixation for isthmic spondylolisthesis: does posterior lumbar interbody fusion improve outcome over posterolateral fusion? *J Neurosurg*. 2003;99 (Suppl 2):143-50.
  39. Jacobs WC, Vreeling A, De Kleuver M. Fusion for low-grade adult isthmic spondylolisthesis: a systematic review of the literature. *Eur Spine J*. 2006;15(4):391-402.
  40. Gill GG, Manning JG, White HL. Surgical treatment of spondylolisthesis without spine fusion; excision of the loose lamina with decompression of the nerve roots. *J Bone Joint Surg Am*. 1955;37(3):493-520.
  41. McPhee IB, O'Brien JP. Reduction of severe spondylolisthesis. A preliminary report. *Spine* (Philadelphia, PA, 1976). 1979;4(5):430-4.