



Relato de Caso

Pseudotumor de pelve pós-artroplastia total do quadril – relato de caso[☆]



Nelson Franco Filho^{a,b}, Alexandre de Paiva Luciano^{a,b,*} e Bruno Vierno^b

^a Departamento de Medicina, Universidade de Taubaté (UNITAU), Taubaté, SP, Brasil

^b Serviço de Ortopedia e Traumatologia, Hospital Universitário de Taubaté, Taubaté, SP, Brasil

INFORMAÇÕES SOBRE O ARTIGO

Histórico do artigo:

Recebido em 18 de setembro de 2013

Aceito em 7 de outubro de 2013

On-line em 25 de julho de 2014

Palavras-chave:

Granuloma de células plasmáticas

Artroplastia de quadril

Neoplasias pélvicas

Keywords:

Plasma cell granuloma

Hip arthroplasty

Pelvic neoplasms

R E S U M O

A soltura é uma complicação bem conhecida nas artroplastias totais do quadril. O acúmulo de detritos resultante do desgaste mecânico forma células inflamatórias que têm a função de fagocitar esses detritos e podem, em longo prazo, gerar uma reação granulomatosa local. A seguir, apresentamos um relato de caso de pseudotumor de pélvis pós-artroplastia total do quadril, considerado raro na literatura consultada. Trata-se de paciente de 48 anos, masculino, negro, que iniciou seguimento médico por dores abdominais incomuns, disúria e polaciúria havia oito meses. Apresentava artroplastia total do quadril esquerdo havia 17 anos. Após investigação clínica e por meio de exames complementares, diagnosticou-se uma massa granulomatosa extra-articular, pseudotumor de pélvis.

© 2014 Sociedade Brasileira de Ortopedia e Traumatologia. Publicado por Elsevier Editora Ltda. Todos os direitos reservados.

Pelvic pseudotumor following total hip arthroplasty – case report

A B S T R A C T

Loosening is a well-known complication of total hip arthroplasty. The accumulation of detritus resulting from mechanical wear forms inflammatory cells that have the function of phagocytizing this debris. Over the long term, these cells may give rise to a local granulomatous reaction. Here, we present a report on a case of pelvic pseudotumor subsequent to total hip arthroplasty, which is considered rare in the literature. The patient was a 48-year-old black man who started to be followed up medically eight months earlier because

[☆] Trabalho desenvolvido na Disciplina de Ortopedia e Traumatologia, Departamento de Medicina, Universidade de Taubaté e no Serviço de Ortopedia e Traumatologia, Hospital Universitário de Taubaté, Taubaté, SP, Brasil.

* Autor para correspondência.

E-mail: alexandrepaiva76@ig.com.br (A. de Paiva Luciano).

<http://dx.doi.org/10.1016/j.rbo.2013.10.020>

0102-3616/© 2014 Sociedade Brasileira de Ortopedia e Traumatologia. Publicado por Elsevier Editora Ltda. Todos os direitos reservados.

of uncharacteristic abdominal pains, dysuria and pollakiuria. He had undergone left total hip arthroplasty 17 years previously. Through clinical investigation and complementary examinations, an extra-articular granulomatous mass was diagnosed, constituting a pelvic pseudotumor.

© 2014 Sociedade Brasileira de Ortopedia e Traumatologia. Published by Elsevier Editora Ltda. All rights reserved.

Introdução

A soltura é uma complicação bem conhecida nas artroplastias totais do quadril. O acúmulo de detritos do desgaste mecânico forma células inflamatórias que têm a função de fagocitar esses detritos e podem, em longo prazo, resultar em uma reação granulomatosa. Essa tem como efeito a presença não usual de uma massa articular adicional e pode levar a sintomas articulares ou abdominais atípicos.

A seguir, apresentamos um relato de caso de soltura de uma prótese não cimentada que desenvolveu uma massa granulomatosa extra-articular, pseudotumor de pélvis, considerado raro na literatura consultada.

Descrição do quadro clínico

Paciente de 48 anos, masculino, negro, que iniciou seguimento médico por dores abdominais com irradiação para o quadril esquerdo de forma incomum, disúria e polaciúria havia oito meses. Apresentava artroplastia total do quadril esquerdo havia 17 anos.

Após consulta com urologista, não foram encontradas irregularidades ou alterações ao toque retal. Fez biópsia de próstata: sem alterações neoplásicas.

Ao exame físico ortopédico admissional, apresentava:

- Inspeção: sem alterações à marcha, presença de cicatriz cirúrgica em região posterolateral do quadril esquerdo;
- Palpação óssea: indolor nos quadris esquerdo e direito;
- Amplitude de movimento do quadril esquerdo: flexão de 90°, extensão de 20°, abdução de 25°, adução de 15°, rotação interna de 20° e rotação externa de 15°;
- Sensibilidade presente e sem alterações em membros inferiores;
- Força muscular grau V em ambos os membros inferiores;
- Pulsos periféricos presentes e cheios em membros inferiores;
- Após exame clínico ortopédico prosseguiu-se a investigação com exames de imagem (figs. 1-3).

Após o auxílio de exames de imagem, foi então proposto o tratamento cirúrgico com intervenção dos dois especialistas no mesmo tempo cirúrgico: serviço de urologia para descompressão e ressecção da massa e grupo de reconstrução

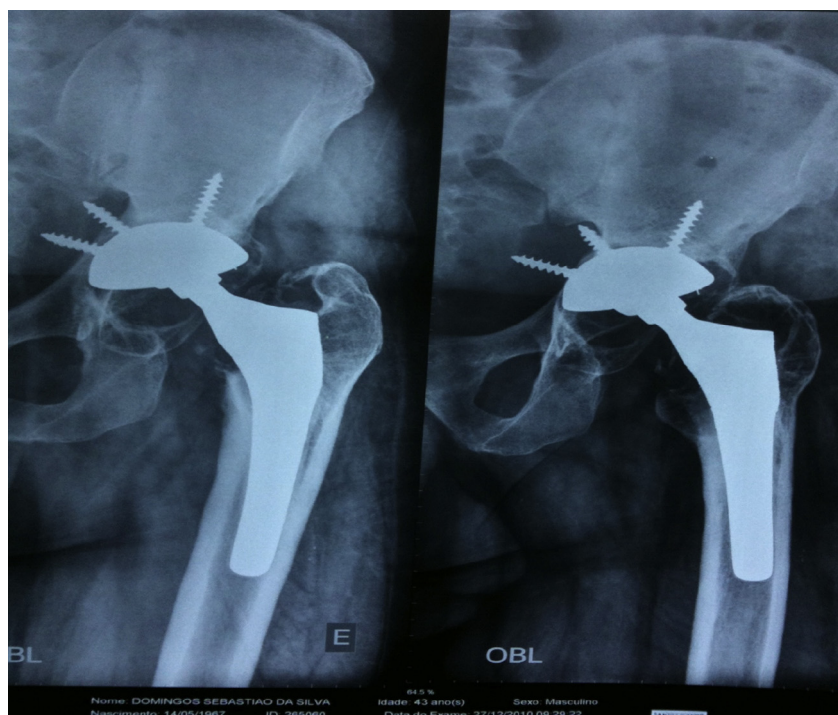


Figura 1 – Radiografia do quadril esquerdo em visão anteroposterior e oblíqua (27/12/10) que mostrando artroplastia total havia 17 anos.

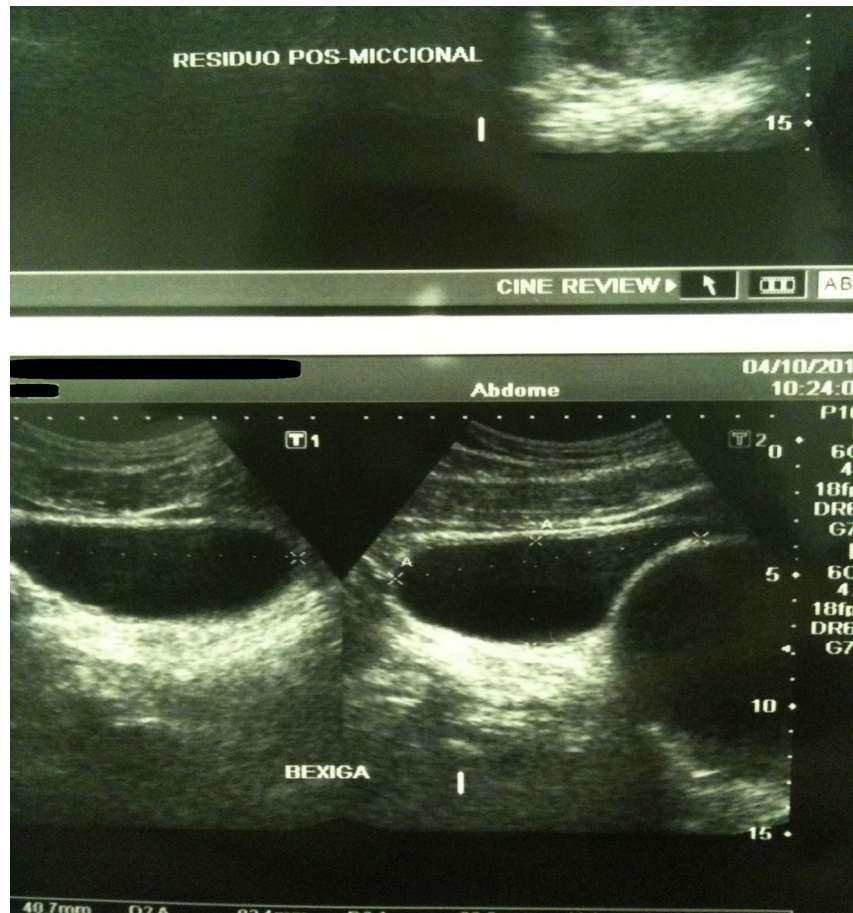


Figura 2 – Imagem ecográfica do aparelho urinário e da próstata que mostra massa de aspecto cístico próximo à bexiga.

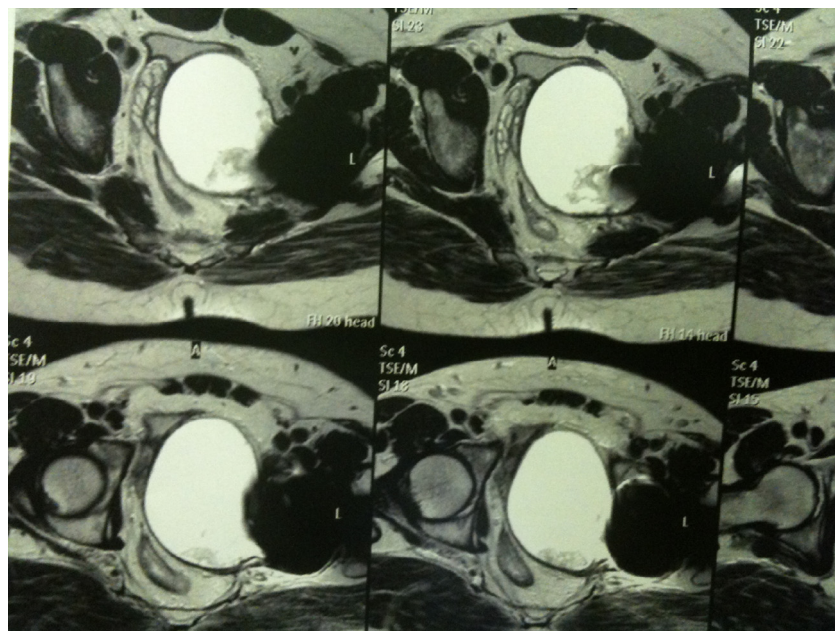


Figura 3 – Ressonância nuclear magnética visão sagital em T1 que mostra presença de massa de aspecto líquido extra-articular na pelve.

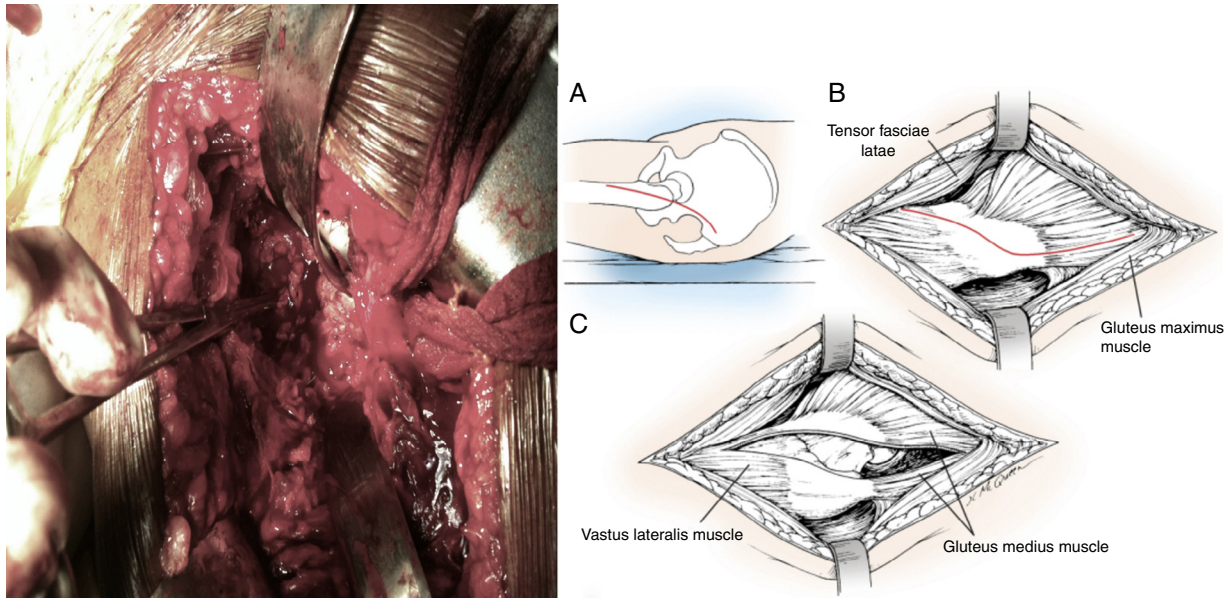


Figura 4 – Detalhe do procedimento cirúrgico de revisão da artroplastia total do quadril e resseção da massa tumoral.

articular para revisão da artroplastia total do quadril esquerdo. O procedimento cirúrgico feito em fevereiro de 2011 (figs. 4 e 5).

Após resseção cirúrgica, descrita acima, houve confirmação diagnóstica por meio de exame anatomopatológico, o qual mostrou presença de tecido granulomatoso com ausência de células neoplásicas ou infecciosas.

Após oito meses de pós-operatório mostra-se controle radiográfico em visão anteroposterior e perfil da revisão da artroplastia total do quadril esquerdo e controle ecográfico do aparelho urinário e da próstata dentro dos padrões da normalidade e certificação da não recidiva do cisto (figs. 6 e 7).

Discussão

Com frequência nos deparamos com sinais clínicos e radiográficos de osteólise induzida nas próteses do quadril, complicação bem conhecida para os cirurgiões do quadril. Porém, uma complicação menos frequente pode

acompanhar esse evento: a presença de uma massa de tecido mole sintomático é menos comum. Neste caso o paciente apresentou sintomas iniciais relacionados a alterações urológicas, sem sinais ou sintomas na articulação do quadril.

Usualmente detritos resultantes da soltura ou do desgaste são fagocitados por macrófagos e células inflamatórias. Em certas situações, uma reação granulomatosa agressiva pode ocorrer, com características de corpo estranho, reação que é caracterizada clinicamente por formação de cistos progressivos que geram massas sintomáticas na pelve.^{1,2} Santavirta et al.³ sugerem que essa granulomatose envolve um desacoplamento da sequência normal de “monócitos-macrófagos-clearance” mediada por materiais estranhos e detritos de tecido que são normalmente seguidos por fibroblastos. Schmalzried e Callaghan⁴ descreveram que essa lise agressiva pode ocorrer em qualquer ponto ao longo do espaço de articulação do quadril. Um defeito na cápsula da articulação ou um defeito ósseo pode resultar em uma herniação ou propagação desse espaço para a região extra-articular.^{5,6}

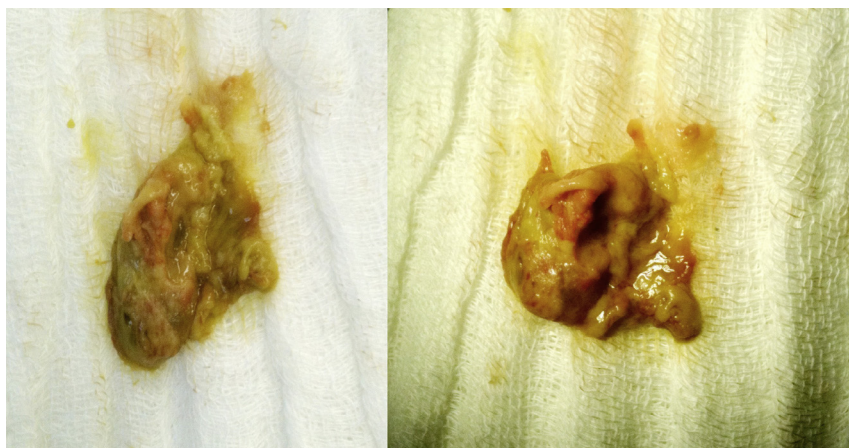


Figura 5 – Peça anatômica ressecada.

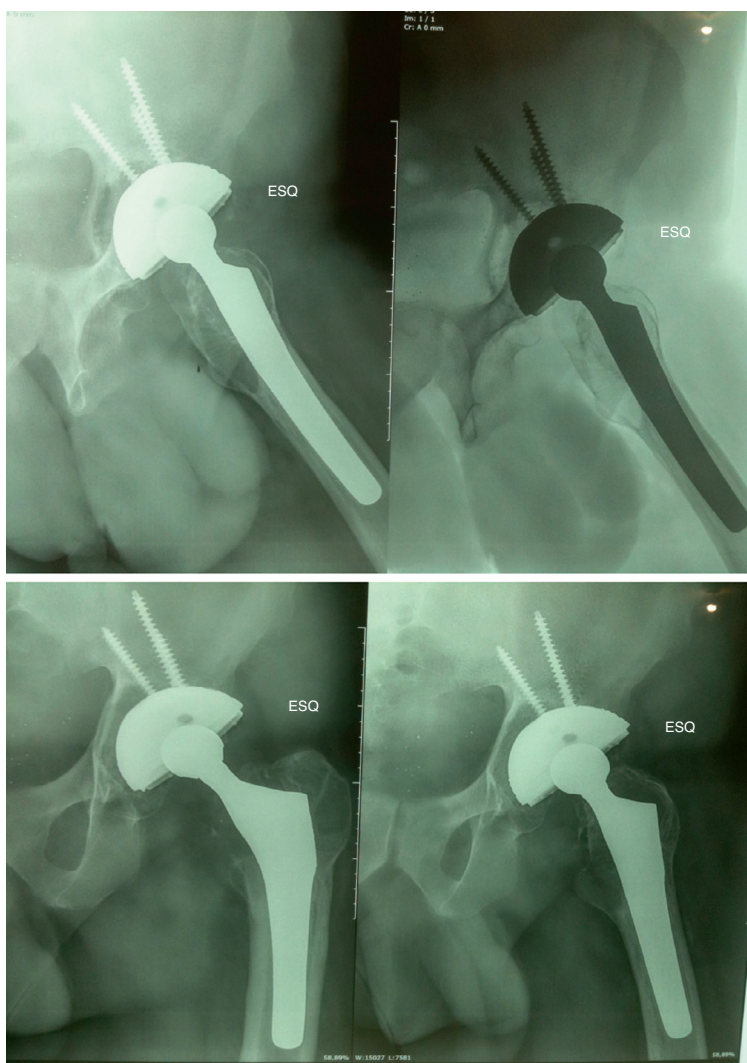


Figura 6 – Controle radiográfico em visão anteroposterior e perfil pós-operatório de oito meses da revisão da artroplastia total do quadril esquerdo.

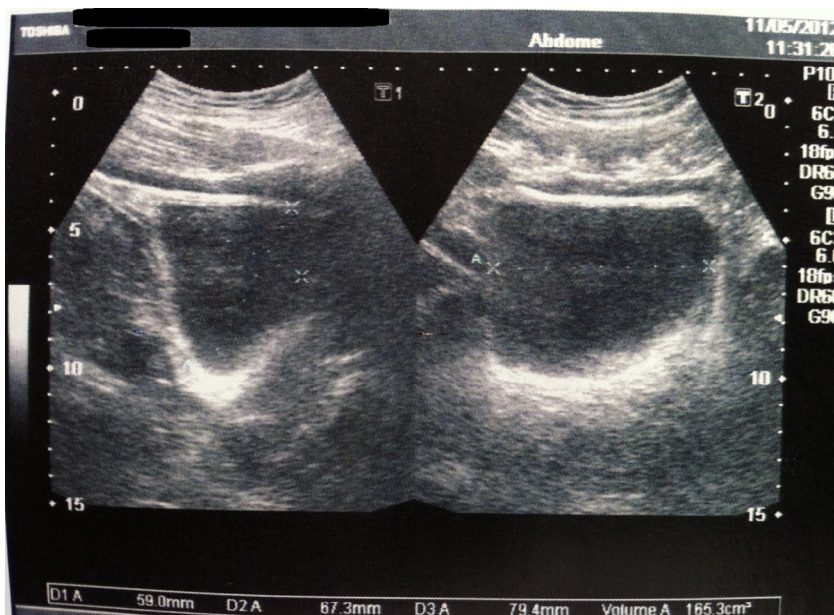


Figura 7 – Controle ecográfico pós-operatório do aparelho urinário e próstata dentro dos padrões da normalidade.

Tabela 1 – Resumo de diagnósticos e manejo de casos similares

Autores	Idade	Tipo de prótese	Anos até a revisão	Sintomas	Diagnóstico	Manejo do cisto	Manejo da prótese	Número de incisões
Harttrup et al. ⁷	59	Revisão cimentada por infecção	7 anos desde a revisão	Disúria e noctúria	Soltura e migração acetabular	Laparotomia com excisão do cisto	Revisão PTQ	2
Reigstad e Rokkum ⁸	78	Revisão cimentada/soltura	6 anos desde a revisão	Massa na fossa ilíaca direita	Migração intrapélvis do acetábulo	Excisão extraperitoneal do cisto	Revisão PTQ	2
DeFrang et al. ⁹	57	Não cimentada	3 anos	Edema e dor em MI	Desgaste do polietileno	Excisão ilioinguinal do cisto	Revisão pós 1 a PTQ	2
Matsumoto et al. ¹⁰	58	Cimentada	21 anos	Dor e massa ileocecal	Soltura e migração acetabular	Excisão retroperitoneal	Revisão PTQ+enxerto ósseo	2
Fischer et al. ¹¹	84	Não cimentada	5 anos	Dor e fraqueza em MI	Compressão do nervo ciático	Debridamento	Revisão PTQ	1
Madan et al. ¹²	83	Revisão cimentada/soltura	14 anos desde a revisão	Dor e edema agudos quadril	Compressão da artéria e veia femoral	Excisão inguinal e mais tarde retroperitoneal	Revisão e enxerto em PTQ	3
Hisatome et al. ¹³	46	Chanrley cimentada	16 anos	Dor quadril	Defeito acetabular	Ressecção da massa	Revisão acetabular	1
Hisatome et al. ¹³	46	Artroplastia bipolar	15 anos	Massa inguinal à direita	Osteólise acetabular	Ressecção da massa	Revisão cimentada PTQ	1
Korkala e Syrjanen ¹⁴	56	Cimentada	10 anos	Massa inguinal à direita	Osteólise acetabular	Aspiração do cisto	Revisão e enxerto do acetábulo	1
Wang e Lin ¹⁵	50	Revisão não cimentada	5 anos desde a revisão	Massa inguinal à esquerda	Defeito da parede acetabular	Debridamento da massa	Revisão e enxerto do acetábulo	1

Traduzido e adaptado de Leigh W, O'Grady P, Lawson EM, Hung NA, Theis JC, Matheson J. Pelvic pseudotumor: an unusual presentation of an extra-articular granuloma in a well-fixed total hip arthroplasty. J Arthroplasty. 2008;23(6):934-8.

Nesse paciente a localização dessa massa se concentrava no espaço extra-articular. Essa massa granulomatosa na pelve pode ser sintomática ou assintomática. A identificação pode ocorrer durante investigações de rotina por outra razão ou pode tornar-se evidente durante as investigações no pré-operatório de cirurgia de revisão do quadril.⁷ No paciente estudado a revisão de prótese foi indicada apenas para retirada do cisto. A lesão pode causar sintomas, como resultado da pressão sobre estruturas adjacentes, o que não ocorreu com o paciente em questão. Neste caso, a massa pélvica causou dores abdominais com irradiação para o quadril esquerdo de forma incomum, acompanhadas de disúria e polaciúria.

A [tabela 1](#) mostra, para efeito comparativo com o caso estudado, um resumo de diagnósticos e manejo de casos similares.

Conflitos de interesse

Os autores declaram não haver conflitos de interesse.

REFERÊNCIAS

- Zicat B, Engh CA, Gokcen E. Patterns of osteolysis around total hip components inserted with and without cement. *J Bone Joint Surg Am.* 1995;77(3):432-9.
- Jacobs JJ, Shanbhag A, Glant TT, Black J, Galante JO. Wear debris in total joint replacements. *J Am Acad Orthop Surg.* 1994;2(4):212-20.
- Santavirta S, Konttinen YT, Bergroth V, Eskola A, Tallroth K, Lindholm TS. Aggressive granulomatous lesions associated with hip arthroplasty. Immunopathological studies. *J Bone Joint Surg Am.* 1990;72(2):252-8.
- Schmalzried TP, Callaghan JJ. Wear in total hip and knee replacements. *J Bone Joint Surg Am.* 1999;81(1):115-36.
- Mak KH, Wong TK, Poddar NC. Wear debris from total hip arthroplasty presenting as an intrapelvic mass. *J Arthroplasty.* 2001;16(5):674-6.
- Morrison KM, Apelgren KN, Mahany BD. Back pain, femoral vein thrombosis, and an iliopsoas cyst: unusual presentation of a loose total hip arthroplasty. *Orthopedics.* 1997;20(4):347-8.
- Hattrup SJ, Bryan RS, Gaffey TA, Stanhope CR. Pelvic mass causing vesical compression after total hip arthroplasty. Case report. *Clin Orthop Relat Res.* 1988;227:184-9.
- Reigstad A, Røkkum M. An intrapelvic granuloma induced by acetabular cup loosening. *Acta Orthop Scand.* 1992;63(4):465-6.
- DeFrang RD, Guyer WD, Porter JM, Duwelius PJ. Synovial cyst formation complicating total hip arthroplasty: a case report. *Clin Orthop Relat Res.* 1996;(325):163-7.
- Matsumoto K, Hukuda S, Nishioka J, Fujita T. Iliopsoas bursal distension caused by acetabular loosening after total hip arthroplasty. A rare complication of total hip arthroplasty. *Clin Orthop Relat Res.* 1992;(279):144-8.
- Fischer SR, Christ DJ, Roehr BA. Sciatic neuropathy secondary to total hip arthroplasty wear debris. *J Arthroplasty.* 1999;14(6):771-4.
- Madan S, Jowett RL, Goodwin MI. Recurrent intrapelvic cyst complicating metal-on-metal cemented total hip arthroplasty. *Arch Orthop Trauma Surg.* 2000;120(9):508-10.
- Hisatome T, Yasunaga Y, Ikuta Y, Takahashi K. Hidden intrapelvic granulomatous lesions associated with total hip arthroplasty: a report of two cases. *J Bone Joint Surg Am.* 2003;85-A(4):708-10.
- Korkala O, Syrjänen KJ. Intrapelvic cyst formation after hip arthroplasty with a carbon fibre-reinforced polyethylene socket. *Arch Orthop Trauma Surg.* 1998;118(1-2):113-5.
- Wang JW, Lin CC. Pelvic mass caused by polyethylene wear after uncemented total hip arthroplasty. *J Arthroplasty.* 1996;11(5):626-8.