

RESULTADOS PRELIMINARES DA PRÓTESE TOTAL METATARSOFALÂNGICA METIS-NEWDEAL®

PRELIMINARY RESULTS FROM THE METIS-NEWDEAL® TOTAL METATARSOPHALANGEAL PROSTHESIS

Luís Fernando Nunes Pires Silva¹, Cristina Varino Sousa¹, Ricardo Rodrigues Pinto²,
Claudia Santos², José Muras Geadá³

RESUMO

Objetivo: Avaliar os resultados preliminares da prótese METIS-Newdeal® como tratamento de *hallux rigidus* grau III/IV. **Métodos:** Estudo prospectivo de oito próteses MTF colocadas em seis pacientes entre nov/2007 e jul/2009. A idade média foi de 55 anos e o tempo de seguimento após a cirurgia de 50 semanas. Na avaliação dos resultados foi utilizado o escore AOFAS-MTF e controle imageológico por radiografia. **Resultados:** Verificou-se um aumento pontual significativo do escore AOFAS-MTF que passou de 42p pré-operatório para 82p após a cirurgia ($\uparrow 1.95x$), tendo sido ao nível da função o maior ganho. Radiologicamente não se identificaram intercorrências. Dos cinco pacientes operados, apenas um se mostrou descontente com a cirurgia, após o surgimento de infecção precoce no local cirúrgico, sendo que corresponde à única complicação pós-op encontrada. **Conclusão:** A artroplastia total metatarsofalângica METIS-Newdeal® apresenta resultados promissores no curto prazo. No entanto, é necessário avaliar um maior número de casos com um tempo de seguimento mais longo para que se possa obter conclusões mais consistentes.

Descritores – *Hallux Rigidus*; Articulação Metatarsofalângica; Artroplastia

ABSTRACT

Objective: To evaluate the preliminary results from the METIS-Newdeal® metatarsophalangeal prosthesis for treating *hallux rigidus* grade III/IV. **Methods:** This was a prospective study on eight metatarsophalangeal prostheses that were placed in six patients between November 2007 and July 2009. The patients' mean age was 55 years and the mean follow-up after the surgery was 50 weeks. The results were evaluated using the AOFAS-MTF score and x-ray images as controls. **Results:** The AOFAS-MTF score increased significantly from 42p before the surgery to 82p after the surgery ($\uparrow 1.95x$), mainly due to improvement in the functional level. No interurrences were identified radiologically. Among the five patients who underwent operations, only one expressed dissatisfaction with the surgery: this was expressed after early infection appeared at the surgical site, and it was the only postoperative complication found. **Conclusion:** Total metatarsophalangeal arthroplasty using METIS-Newdeal® presented promising short-term results. However, evaluations on a larger number of cases with a longer follow-up are needed in order to draw more consistent conclusions.

Keywords – *Hallux Rigidus*; Metatarsophalangeal Joint; Arthroplasty

1 – Médico Interno Complementar de Ortopedia e Traumatologia da Unidade Local de Saúde do Alto Minho, EPE, Porto – Portugal.

2 – Médico Interno Complementar de Ortopedia e Traumatologia do Centro Hospitalar do Porto – Hospital de Santo António, EPE, Porto – Portugal.

3 – Médico Especialista de Ortopedia e Traumatologia do Centro Hospitalar do Porto – Hospital de Santo António, EPE, Porto – Portugal.

Trabalho realizado no Serviço de Ortopedia e Traumatologia do Centro Hospitalar do Porto – Hospital de Santo António, EPE, Porto, Portugal.

Correspondência: Rua Conde Campo Bello, 105 – 1ºG – 4200-603 – Porto, Portugal. – E-mail: medicina.mail@gmail.com

Trabalho recebido para publicação: 05/03/10, aceito para publicação: 18/05/10.

INTRODUÇÃO

A patologia degenerativa da primeira articulação metatarsofalângica (MTF), conhecida como *hallux rigidus* foi descrita pela primeira vez em 1887 por Davies-Colley-Cotterill *apud* Faraj⁽¹⁾ e cursa com perda progressiva do arco de movimento articular, dor à mobilização (especialmente na dorsiflexão) e deformidade. Atinge cerca de 2% da população acima dos 50 anos⁽²⁾, desenvolvendo-se predominantemente no sexo feminino, estando associada ao primeiro metatarsiano longo, articulação MTF plana e à história traumática em hiperextensão.

Várias opções terapêuticas estão disponíveis dependendo do estágio degenerativo MTF presente, podendo incluir medidas de suporte conservadoras até atos cirúrgicos como a queilectomia, osteotomias do primeiro metatarsiano ou falange, operação de Keller ou a artrodese MTF. A artroplastia MTF foi proposta pela primeira vez no final do século XIX por Heuter utilizando uma prótese em acrílico⁽³⁾, e desde então várias evoluções foram apresentadas. Swanson em 1979 propôs a utilização de prótese de interposição em silicone (Silastic®)⁽⁴⁾. Contudo, estas apresentaram várias complicações desde a fratura da prótese, até sinovite e lise óssea relacionadas a partículas de silicone de desgaste⁽⁵⁻⁷⁾. Em 1994, foi testada a utilização de componentes em cerâmica de zircônio (Moje®) mas que sofreram também vários contratempos essencialmente pela fratura do material^(2,8,9).

Outras soluções e materiais foram propostos na tentativa de encontrar o modelo de prótese que replicasse a anatomia e a biomecânica articular normal, e que ao mesmo tempo permitisse uma utilização duradoura.

Neste trabalho são apresentados os resultados preliminares de oito artroplastias MTF realizadas no Centro Hospitalar do Porto – Hospital de Santo António (CHP-HSA), utilizando a prótese METIS-Newdeal®, com um tempo de seguimento médio de 50 semanas.

MATERIAL E MÉTODOS

A prótese

A prótese METIS® é constituída por três componentes: metatarsiano (em liga de cromo-cobalto), falângico (em titânio), e um componente de interposição de polietileno de terceira geração. Os componentes metatarsiano e falângico são revestidos por hidroxiapatita. O desenho tenta preservar a anatomia normal da articulação MTF, preservando os ossos sesamoides e as suas inserções tendinosas, esperando-se um arco de movimento de cerca de 85° (-20:0:60) (Figura 1).



Figura 1 – A prótese METIS-Newdeal®.

O estudo

Entre novembro de 2007 e julho de 2009, foi desenvolvido um estudo prospectivo em que se avaliam os resultados clínicos e funcionais de oito artroplastias totais MTF utilizando a prótese METIS® realizadas em seis pacientes no CHP-HSA. Dois pacientes foram submetidos (em tempos operatórios diferentes) à artroplastia bilateral. Em todos eles, a indicação cirúrgica foi a presença de *hallux rigidus* doloroso e com limite funcional importante (graus 3 e 4 de Coughlin). O grupo foi constituído por quatro pacientes do sexo masculino e dois do sexo feminino, com idade média à data da cirurgia de 55 anos (42-63). Como comorbidades de relevo, dois pacientes sofrendo de *diabetes mellitus* encontrando-se medicados para tal.

Todos os pacientes foram avaliados pré-operatoriamente utilizando o escore AOFAS-MTF (*American Orthopaedic Foot & Ankle Society*) para a articulação metatarsofalângica que varia entre 0 e 100 pontos e que avalia parâmetros como a dor (40p), função (45p) e alinhamento (15p).

Todas as cirurgias foram realizadas pelo mesmo cirurgião, tendo sido utilizada sempre a mesma técnica cirúrgica. No pós-operatório imediato, os pacientes foram estimulados a realizar movimentos passivos e ativos (conforme tolerado), seguindo-se duas semanas de marcha em descarga parcial com sapato de Baruk e apoio de canadianas. A primeira observação em consulta externa hospitalar foi realizada aos 15 dias em que foram retirados os pontos de sutura. Às seis semanas após a cirurgia, foi realizada radiografia de controle para avaliar a integração e alinhamento da prótese, e iniciou-se a coleta de informação para completar o escore AOFAS-MTF. Aos pacientes foi pedido também que referissem o seu grau de satisfação com a cirurgia dizendo se voltariam a repetir a cirurgia ou não. O tempo médio de seguimento foi de 50 semanas (13-64).

RESULTADOS

Pré-operatórios

O escore AOFAS-MTF médio foi de 42 pontos (12-52), com escores parciais de: dor (19p), função (15p) e alinhamento (8p). Antes da cirurgia, todos os pacientes referiram como fator decisivo para a realização da cirurgia as expectativas de diminuição de dor e melhoria da capacidade de marcha.

Pós-operatórios

Em reavaliação na consulta externa, verificou-se uma subida significativa do escore AOFAS-MTF médio para 82 pontos (50-95) (Figura 2). Desdobrando este escore, verificou-se uma melhoria em todos os escores parciais: dor (33p), função (36p) e alinhamento (14p). Os resultados foram mais evidentes ao nível da função, em que o aumento pontual foi 2,4x superior relativamente ao escore pré-operatório (Tabela 1).

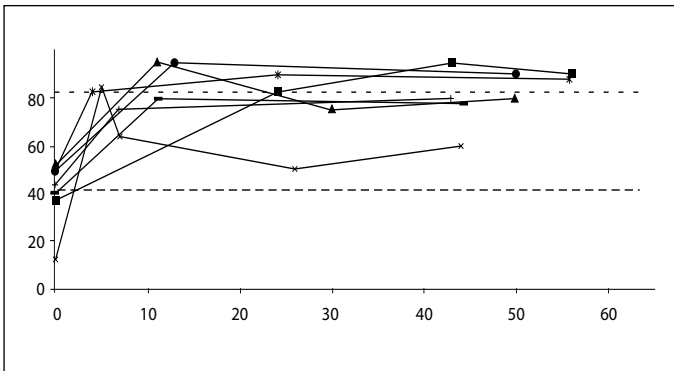


Figura 2 – Evolução do escore AOFAS-MTF.

Tabela 1 – Valores parciais e totais da escala AOFAS-MTF

	Pré-op	Pós-op	Var
Dor	19	33	↑ 1,73x
Função	15	36	↑ 2,4x
Alinhamento	8	14	↑ 1,75x
AOFAS-MTF	42	82	↑ 1,95x

Radiologicamente, nenhuma prótese mostrou sinais de sutura precoce, fratura ou problemas de desalinhamento dos componentes (Figura 3).

Relativamente ao grau de satisfação após a cirurgia, apenas um paciente referiu estar desiludido com os resultados, muito à custa de uma intercorrência infecciosa que sofreu e que condicionou os resultados.

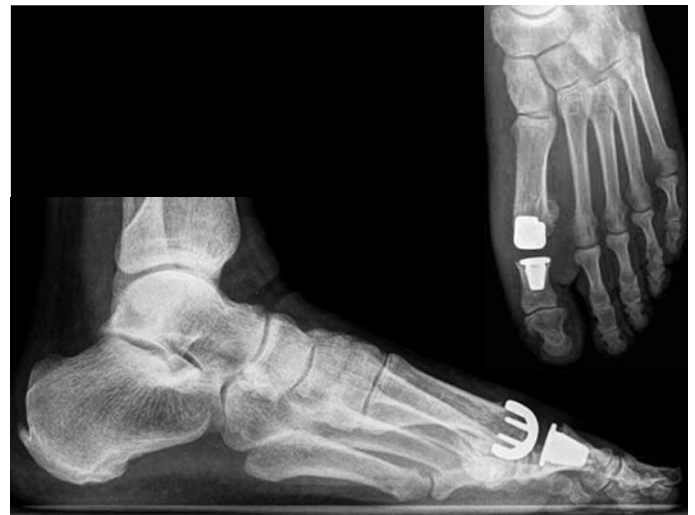

Figura 3 – Imagem de radiografia após a cirurgia.

Complicações

Um paciente teve uma intercorrência intraoperatória com fratura da falange proximal do hallux. No entanto, essa fratura não impediu a conclusão da cirurgia, não tendo sido necessário modificar o protocolo pós-operatório utilizado. No seguimento apresentou resultados semelhantes aos pacientes sem qualquer intercorrência.

Um paciente apresentou infecção do local cirúrgico às sete semanas após a cirurgia. Foi tratado de imediato com antibioterapia oral (amoxicilina + clavulamato) com aparente cura. Em termos de resultados, até às sete semanas apresentava melhoria do escore AOFAS-MTF relativamente ao seu escore pré-operatório; após o processo infeccioso, este escore diminuiu drasticamente, sendo o paciente com o pior resultado do grupo em estudo. É também o único paciente que refere estar desiludido com a cirurgia e que não voltaria a repetir o procedimento.

DISCUSSÃO

Dependendo do grau de *hallux rigidus*, a queilectomia, a operação de Keller e a artrodese MTF são consideradas como os tratamentos *gold standard* para o tratamento desta patologia. Embora apresentem resultados satisfatórios em muitos casos, não são imunes a insucessos ou complicações. A queilectomia é utilizada com bons resultados no alívio da dor apenas em estádios iniciais em que o espaço articular e o arco de mobilidade está preservado ou apenas limitado por dor na dorsiflexão⁽¹⁰⁾, não estando indicada para situações mais avançadas. Em pacientes em que já existe destruição significativa da articulação MTF, a ressec-

ção da porção proximal da primeira falange (operação de Keller) ou a artrodese MTF são as opções clássicas. Embora a operação de Keller mantenha um arco de movimento MTF aceitável, o faz à custa de perda de força de impulsão na marcha não estando indicada em pacientes jovens ou de meia-idade ativos. A longo prazo, o desenvolvimento de metatarsalgia central de transferência em cerca de 30% dos pacientes⁽¹¹⁾ ou hálux em colo de cisne, pode causar problemas com o uso de calçado padrão. A artrodese da primeira MTF é considerada por muitos como o tratamento a realizar em pacientes jovens ou ativos por apresentar resultados positivos a longo prazo no alívio da dor e por preservar a transmissão de forças de impulsão ao hálux, permitindo até determinadas atividades desportivas⁽¹²⁾. Contudo, estudos mostraram que esta é uma cirurgia que apresenta uma elevada taxa de insucesso na fusão metatarsofalângica (> 20%)⁽¹⁾ e que, apesar de uma artrodese bem sucedida habitualmente não necessitar de revisão cirúrgica, esta fusão articular altera a biomecânica do antepé. Muitos pacientes desenvolvem calosidades sob as cabeças dos outros metatarsianos por transferência de cargas, assim como é frequente o desenvolvimento de dor na articulação interfalângica do hálux⁽¹⁾. Vários referem também que, embora consigam fazer as atividades diárias com diminuição da dor, deixaram de poder utilizar o calçado padrão. Isto é referido essencialmente pelos pacientes jovens do sexo feminino (26%) dada a impossibilidade de utilizarem sapatos de salto alto, e por indivíduos com necessidade frequente de adotarem a posição de cócoras.

A realização de artroplastia MTJ com implante tem a vantagem de se poder obter alívio sintomático mantendo a anatomia e uma transmissão de forças o mais próximo possível da normalidade.

Historicamente, vários modelos de prótese MTF já foram propostos. No entanto, todos eles apresentaram complicações que impediram a sua utilização de forma corrente como tratamento do *hallux rigidus*.

As próteses em silicone foram apresentadas pela primeira vez em 1979 por Swanson *et al*⁽⁴⁾. Em estudos realizados para avaliar os resultados destas próteses (Silastic®), encontramos grande variabilidade de conclusões que vão desde o sucesso a longo prazo^(13,14) até à falência precoce. Shankar⁽⁵⁾, em 1995, apresentou um estudo de 40 pacientes com seguimento médio de 110 meses em que a taxa de complicações foi de

36%, na sua maioria relacionadas com fragmentação do silicone. É também referida a alta incidência de reações granulomatosas a partículas de silicone em cerca de 72% dos pacientes e que provocam osteólise significativa^(6,7).

Em 1994, Townley e Taranow⁽¹⁵⁾ desenvolveram uma hemiprótese de componente falângico em titânio. Contudo, os resultados foram sobreponíveis aos das próteses em silicone mais antigas, não superando assim as expectativas criadas⁽¹⁶⁾. Raikin *et al*⁽¹⁷⁾ apresentaram um estudo em que comparam os resultados entre 21 hemiartroplastias e 27 artrodeses MTF, com um tempo de seguimento médio de 79 meses, não tendo encontrado vantagens na realização da hemiartroplastia.

Em 2002, a *Medical Devices Agency* do Reino Unido publicou um alerta que motivou a retirada do mercado das próteses *screw-fit* Moje® pela sua elevada taxa de falência⁽²⁾. Redfern *et al*⁽⁸⁾, em 2003, publicaram uma revisão de 119 pacientes cujos resultados ao primeiro ano foram alarmantes, com 14% de revisões cirúrgicas e 5% de próteses com osteólise significativa embora assintomática. Esta prótese foi modificada, passando a possuir como meio de fixação/integração ósseo um sistema *press-fit*. Malviya *et al*⁽¹⁸⁾ apresentaram resultados positivos com este novo sistema Moje em um seguimento médio de 35 meses. No entanto, outros estudos reportam casos de falência da prótese *press-fit* Moje® por problemas com os materiais utilizados (cerâmica de zircónio)⁽⁹⁾, e em 2007, Nixon e Taylor⁽²⁾ publicaram os resultados de um estudo de 21 próteses concluindo que existe uma taxa de falência inaceitável com necessidade de revisão cirúrgica de cerca de 29% e uma taxa de complicações de 71% em três anos.

Após os problemas com as próteses iniciais, surgiu no mercado um novo modelo de prótese não restritiva e anatômica. Notni *et al*⁽¹⁹⁾, em 2001, avaliaram os resultados da prótese ReFlexion® (semelhante à METIS®), verificando uma diminuição significativa da dor e um elevado grau de satisfação dos pacientes após a cirurgia. Esses bons resultados foram reforçados por Fuhrmann⁽²⁰⁾, em 2005, que verificou uma melhoria do score AOFAS médio de 51p (pré-operatório) para 74p (pós-operatório) em um seguimento de 39 meses utilizando a mesma prótese. No entanto, ambos verificaram a existência de imagens de translucência periprotésica em metade das próteses sem tradução clínica.

Fazendo a análise das vantagens da prótese METIS® pode-se referir o fato de esta manter a função articular metatarsofalângica com amplitudes de movimento dentro dos padrões da anatomia normal; os excelentes resultados clínicos e funcionais obtidos neste estudo, com aumento do escore AOFAS-MTF médio de 42 para 82 (+40p); e o elevado grau de satisfação dos pacientes com os resultados finais. Como desvantagens, surge o custo da prótese (> 1.000€) comparativamente a outros procedimentos mais simples e baratos (operação de Keller, artrodese), o fato de ser uma técnica cirúrgica mais exigente e demorada e possuir um tempo de aprendizagem mais longo.

Ao estudo podemos colocar alguns reparos dado que se apresenta ainda em fase inicial, com pouco tempo

de seguimento, e com poucos casos em avaliação. Os pacientes estão a ser avaliados em consulta externa a tempos irregulares e os resultados podem estar a ser influenciados pela própria curva de aprendizagem do cirurgião e sua equipe.

CONCLUSÃO

A artroplastia total metatarsofalângica com a prótese METIS-Newdeal® aparenta ser uma alternativa válida para o tratamento das patologias desta articulação. No entanto, são necessários mais dados e mais tempo de seguimento para obter resultados conclusivos e estatisticamente significativos. Será necessário também comparar a longo prazo os resultados obtidos com os resultados dos tratamentos clássicos.

REFERÊNCIAS

1. Faraj A. Management of hallux rigidus. *Curr Orthop*. 2008;22(6):422-7.
2. Nixon MF, Taylor GJS. Early failure of the Moje implant when used to treat hallux rigidus: the need for regular surveillance. *Foot*. 2008;18(1):1-6.
3. Fadel G, Sripada S, Abboud R, Jain AS. Ceramic implant arthroplasty of the hallux: early results. *Foot Ankle Surg*. 2005;11(3):149-53.
4. Swanson AB, Lumsden RM, Swanson GD. Silicone implant arthroplasty of the great toe. A review of single stem and flexible hinge implants. *Clin Orthop Relat Res*. 1979;(142):30-43.
5. Shankar NS. Silastic single-stem implants in the treatment of hallux rigidus. *Foot Ankle Int*. 1996;17(2):145-51.
6. Moeckel BH, Sculco TP, Alexiades MM, Dossick PH, Inglis AE, Ranawat CS. The double-stemmed silicone-rubber implant for rheumatoid arthritis of the first metatarsophalangeal joint. Long-term results. *J Bone Joint Surg Am*. 1992;74(4):564-70.
7. Rahman H, Fagg PS. Silicone granulomatous reactions after first MTF hemiarthroplasty. *J Bone Joint Surg Br*. 1993;75(4):637-9.
8. Redfern DJ, Coleridge SD, Bendall SP. Early failure of the Moje screw-fit ceramic MTF joint replacement. *Foot*. 2003;13(4):204-8.
9. Pavier J. A catastrophic failure of a first MTF joint ceramic implant: Case report. *Foot*. 2005;15(1):47-9.
10. Harttrup SJ, Johnson KA. "Subjective results of hallux rigidus following treatment with cheilectomy. *Clin Orthop Relat Res*. 1988;(226):182-91.
11. Hamilton WG, O'Malley MJ, Thompson FM, Kovatis PE. "Capsular interposition Arthroplasty for severe hallux rigidus". *Foot Ankle Int*. 1997;18(2):68-70.
12. Maher AJ, Metcalfe SA. First MTP joint arthrodesis for the treatment of hallux rigidus: results of 29 consecutive cases using the foot health status questionnaire validated measurement tool. *Foot (Edinb)*. 2008;18(3):123-30.
13. Smetana M, Vencálková S. [Use of a silicone metatarsophalangeal joint endoprosthesis in hallux rigidus over a 15-year period]. *Acta Chin Orthop Traumatol Cech*. 2003;70(3):177-81.
14. Jain SA, Banerjee BC. Silastic flexible hinge implant arthroplasty of the great toe for hallux rigidus: A retrospective analysis. *The Internet Journal of Orthopedic Surgery*. 2008;9(2). Disponível em: http://www.ispub.com/journal/the_internet_journal_of_orthopedic_surgery/volume_9_number_2_6/article
15. Townley CO, Taranow WS. A metallic hemiarthroplasty resurfacing prosthesis for the hallux metatarsophalangeal joint. *Foot Ankle Int*. 1994;15(11):575-80.
16. Leavitt KM, Nirenberg MS, Wood B, Yong RM. Titanium hemi-great toe implant: a preliminary study of its efficacy. *J Foot Surg*. 1991;30(3):289-93.
17. Raikin SM, Ahmad J, Pour AE, Abidi N. Comparison of arthrodesis and metallic hemiarthroplasty of the hallux metatarsophalangeal joint. *J Bone Joint Surg Am*. 2007;89(9):1979-85.
18. Malviya A, Udawadia A, Doyle J. Pressfit ceramic arthroplasty of the first metatarsophalangeal joint: a short-term review. *Acta Orthop Belg*. 2004;70(5):455-60.
19. Notni A, Fährmann M, Fuhrmann RA. [Early results of implantation of an unconstrained metatarsophalangeal joint prosthesis of the first toe]. *Z Orthop Ihre Grenzgeb*. 2001;139(4):326-31.
20. Fuhrmann RA. MTP Prosthesis (ReFlexion™) for Hallux Rigidus. *Techn Foot Ankle Surg*. 2005;4(1):2-9.