



## Artigo Original

# Uso da prótese de polipropileno para o tratamento das lesões em ponta de dedo. Descrição de técnica cirúrgica e resultados<sup>☆</sup>



Leandro Azevedo de Figueiredo, Rafael de Souza Ribeiro, Antonio Leão Bandeira de Melo, André Luiz Lima, Bernardo Barcellos Terra\* e Fernando Carvalho Ventim

Santa Casa de Misericórdia de Vitória, Departamento de Ortopedia e Traumatologia, Vitória, ES, Brasil

### INFORMAÇÕES SOBRE O ARTIGO

Histórico do artigo:

Recebido em 18 de agosto de 2016

Aceito em 3 de outubro de 2016

On-line em 30 de janeiro de 2017

Palavras-chave:

Falanges dos dedos da mão

Traumatismos dos dedos

Adulto

### R E S U M O

**Objetivo:** Relatar os resultados do tratamento das lesões de ponta de dedo, bem como descrever a técnica cirúrgica, reproduzível e de baixo custo, que usa uma prótese de polipropileno que substitui temporariamente a unha e é colocada sobre a área da lesão, promove proteção e estímulo para a sua cicatrização por segunda intenção.

**Método:** Foram avaliados 22 pacientes portadores de lesões traumáticas da polpa digital de janeiro de 2012 a dezembro de 2015. Todos os procedimentos foram feitos pelo mesmo cirurgião. O tempo médio de seguimento pós-operatório foi de 13 meses, com um seguimento mínimo de seis meses. Para toda a inferência estatística, considerou-se um valor de  $p$  de 0,05. O software usado foi o SPSS for Windows, versão 21.0.

**Resultados:** Não foi observado caso de complicação referente ao dispositivo de polipropileno. Não foi observada diferença estatística significativa entre sensibilidade estática entre dois pontos (DE2P) e idade, entre sensibilidade e tempo entre lesão e data da cirurgia nem entre sensibilidade e tempo de seguimento. Adotou-se uma tabela de escores que incluiu três fatores propostos por Jefferson para melhor avaliação dos resultados; 72,7% (16 casos) dos pacientes tiveram resultados bons, 22,7% (cinco) regulares e apenas 4,5% (um) apresentou resultado ruim.

**Conclusão:** O presente estudo apresentou uma nova técnica, simples e facilmente reproduzível, para as lesões das pontas de dedos com resultados satisfatórios e baixa taxa de complicações.

© 2017 Sociedade Brasileira de Ortopedia e Traumatologia. Publicado por Elsevier Editora Ltda. Este é um artigo Open Access sob uma licença CC BY-NC-ND (<http://creativecommons.org/licenses/by-nc-nd/4.0/>).

<sup>☆</sup> Trabalho desenvolvido na Santa Casa de Misericórdia de Vitória, Departamento de Ortopedia e Traumatologia, Vitória, ES, Brasil.

\* Autor para correspondência.

E-mail: [bernardomed@hotmail.com](mailto:bernardomed@hotmail.com) (B.B. Terra).

<http://dx.doi.org/10.1016/j.rbo.2016.10.010>

0102-3616/© 2017 Sociedade Brasileira de Ortopedia e Traumatologia. Publicado por Elsevier Editora Ltda. Este é um artigo Open Access sob uma licença CC BY-NC-ND (<http://creativecommons.org/licenses/by-nc-nd/4.0/>).

## Polypropylene prosthesis for the treatment of fingertip injuries. Description of surgical technique and results

### A B S T R A C T

**Keywords:**  
Finger phalanges  
Fingers injuries  
Adults

**Objective:** Report the results of treatment of fingertip injuries and describe this reproducible and low cost surgical technique, which utilizes a polypropylene prosthesis that temporarily replaces the nail and is placed on the area of injury, providing protection and encouragement for healing by secondary intention.

**Method:** This study evaluated 22 patients with traumatic injuries of the fingertips in the period from January 2012 to December 2015. All procedures were performed by the same surgeon. The mean postoperative follow-up was 13 months, with a minimum follow-up of six months. For all statistical inferences, a p-value of 0.05 was considered. The software used was SPSS version 21.0 for Windows.

**Results:** There were no cases of complications related to the polypropylene device. There was no significant difference between static two-point discrimination and age, between discrimination and time between injury and surgery, or between discrimination and time to follow-up. The authors used a table of scores that includes three factors proposed by Jefferson for a better evaluation of the results. 72.7% (16 cases) of patients had good results, 22.7% (five cases) fair results, and only 4.5% (one case) poor result.

**Conclusion:** This study presented a new technique for finger tip lesions, simple and easily reproducible, with satisfactory results and low complication rates.

© 2017 Sociedade Brasileira de Ortopedia e Traumatologia. Published by Elsevier Editora Ltda. This is an open access article under the CC BY-NC-ND license (<http://creativecommons.org/licenses/by-nc-nd/4.0/>).

## Introdução

As lesões da ponta de dedo, definida como a porção distal do dedo onde se inserem os tendões flexores e extensores, respondem por uma das principais causas de atendimentos nos locais de urgência e emergência dos hospitais públicos e privados.<sup>1</sup>

Essas lesões, quando não tratadas ou mal conduzidas, levam a sequelas e limitações muitas vezes irreparáveis, causam um prejuízo muito grande à população economicamente ativa, principalmente quando envolve os dedos polegar e/ou indicador.<sup>2</sup>

Na literatura, existem inúmeras técnicas descritas para o tratamento das lesões de ponta de dedo, com vistas a manter o máximo de comprimento com cobertura funcional e sensibilidade adequada. Diferentes fatores devem ser considerados ao se escolher uma técnica cirúrgica em detrimento de outra, principalmente o tipo de lesão, fatores do paciente, do cirurgião e da instituição.<sup>2-5</sup> No entanto, muitas técnicas não são reproduzíveis em outros locais devido ao custo e à população estudada.

O objetivo deste trabalho é relatar os resultados do tratamento das lesões de ponta de dedo, bem como descrever a técnica cirúrgica, reproduzível e de baixo custo, que usa uma prótese de polipropileno que substitui temporariamente a unha e é colocada sobre a área da lesão, promove proteção e estímulo para a sua cicatrização por segunda intenção.

## Material e métodos

Foram avaliados 22 pacientes portadores de lesões traumáticas da polpa digital de janeiro de 2012 a dezembro de 2015.

Todos os procedimentos foram feitos pelo mesmo cirurgião. O estudo foi aprovado pelo Comitê de Ética da instituição e os pacientes preencheram o termo de consentimento informado para participação no trabalho.

Foi feita inicialmente uma análise descritiva das variáveis estudadas. Devido à não normalidade dos dados, foram usados testes não paramétricos para as análises inferenciais. Para a avaliação entre escore e idade, tempo entre lesão e cirurgia e tempo de seguimento, foi usado o teste de Mann-Whitney ou o de Kruskal-Wallis. Para análise entre avaliação subjetiva e idade, tempo entre lesão e cirurgia e tempo de seguimento, usou-se teste de Mann-Whitney. Para correlação entre sensibilidade e idade, tempo entre lesão e cirurgia e tempo de seguimento, foi usado o teste de correlação de Spearman.

O critério de inclusão neste estudo foi pacientes com trauma agudo (de compressão, avulsão) em qualquer dedo da mão. Os critérios de exclusão foram infecções, cirurgias prévias no dedo lesionado, tumores, osteoartrite severa da articulação, doenças sistêmicas, como psoríase, lúpus eritematoso, doença de Raynaud, ferroanemia por deficiência e hemocromatose e doenças cardíacas ou pulmonares.

A idade desses pacientes variou de 16 a 67 anos (média de 40), 20 (90,9%) deles eram do sexo masculino. A extensão da perda pulpar foi determinada imediatamente após o desbridamento adequado em todas as lesões, foi mensurada em centímetros quadrados com o auxílio de uma régua estéril. A **tabela 1** é composta por informações da análise descritiva de todas as variáveis numéricas contidas no banco de dados. A **tabela 1** contém as informações descritivas das variáveis numéricas.

Os pacientes foram avaliados quanto à sensibilidade fina nas áreas da lesão após a cicatrização. Os testes de discriminação entre dois pontos (teste de Weber) e

**Tabela 1 – Análise descritiva das variáveis numéricas**

	N	Média	DP	Mediana	Min	Max
Idade (anos)	22	40,27	14,7	39	16	67
DD2P (mm)	22	2,86	0,68	3	2	4
Tempo da lesão à cirurgia (dias)	22	5,38	7,17	2	0,5	28
Tempo de seguimento (meses)	22	13,05	7,14	12	6	36

DD2P, sensibilidade dinâmica entre dois pontos.

monofilamentar de Semmes-Weinstein foram usados para avaliar essa sensibilidade.

O tempo médio de seguimento pós-operatório foi de 13 meses, com um seguimento mínimo de seis meses.

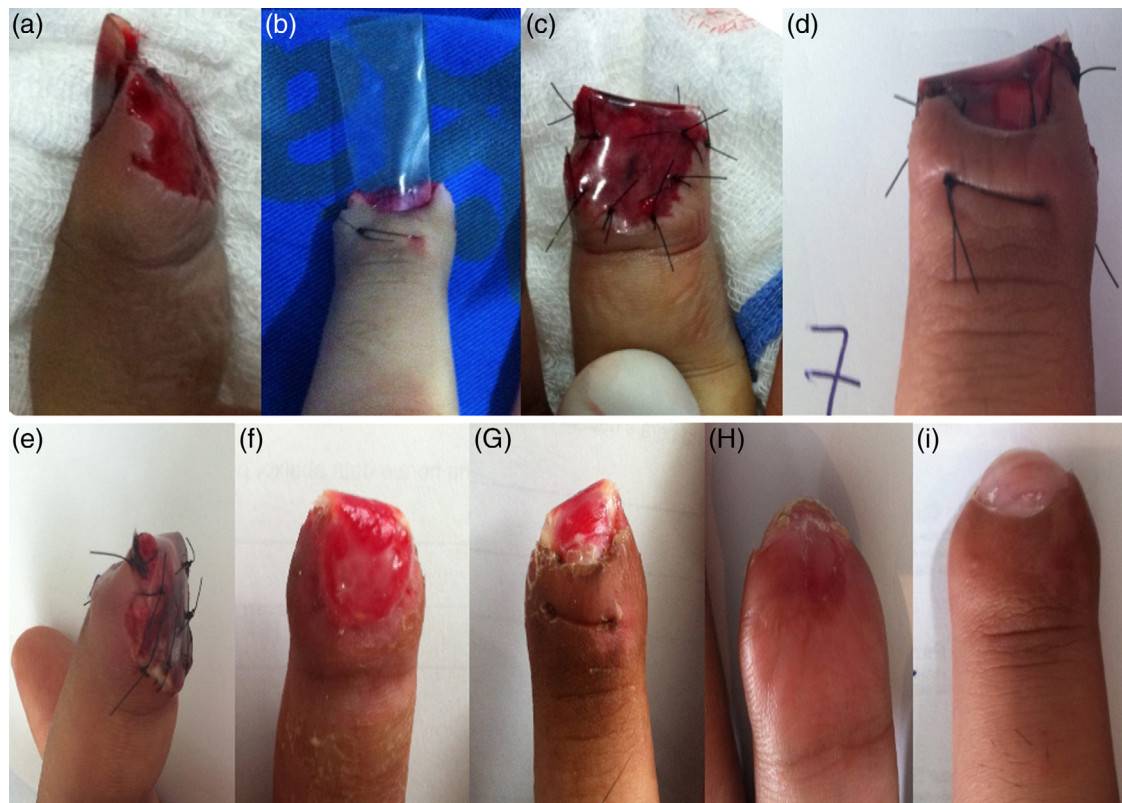
Para toda inferência estatística um p-valor de 0,05 foi considerado. O software usado foi o SPSS for Windows version 21.0

### Descrição da técnica

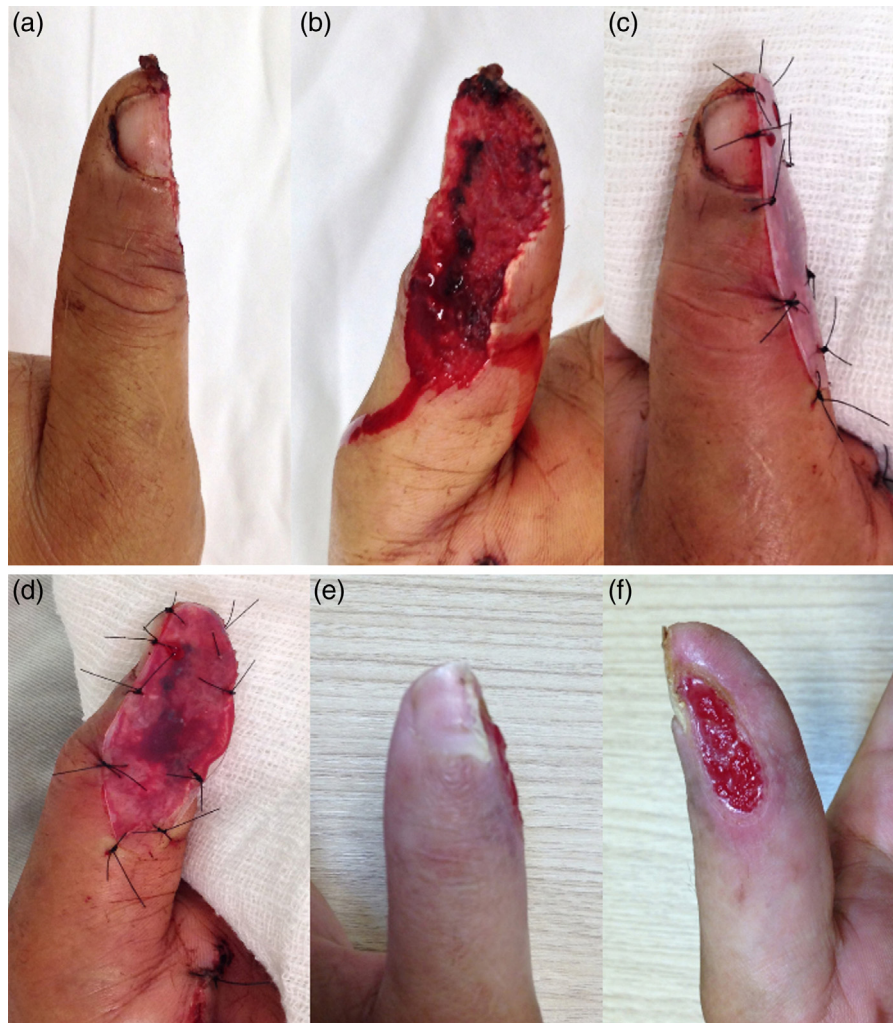Inicialmente era feito um bloqueio digital com lidocaína. Nos traumas em que existam lesões do leito ungueal, reparamos o leito com fio absorvível 6.0 ou fios inabsorvíveis microcirúrgicos 7.0 ou 8.0 e em seguida fizemos a proteção do leito com uma prótese de polipropileno obtida através de uma pequena porção de silicone flexível (polipropileno) da bolsa de soro fisiológico, o que substitui a unha de forma temporária. Esse material é facilmente acessível nos centros cirúrgicos.

Após cortar o material na forma exata da área cruenta da ferida, fixamos sob o eponíquio (*nail fold*) e suturamos nos bordos sadios da lesão. Para isso, fazemos um ponto em U com boa distância entre os locais de entrada e saída da linha para evitar a isquemia da pele. Esse mesmo ponto pode ser usado para fixação da prótese de plástico aos paroníquios. Pontos simples são suficientes para fixar o plástico na borda de pele íntegra de maneira que a prótese fique perfeitamente acomodada sem pressionar a ferida.

O curativo é feito com gaze estéril e micropore. A primeira troca ocorrerá somente após cinco ou sete dias. Durante esse primeiro período há a formação de exudato líquido, que umedece o curativo de forma discreta. Após a primeira semana não há mais exudato, e sim a formação de tecido de fibrina, que será gradativamente substituído pelo tecido de granulação, que preenche toda a área perdida e confere o formato original da polpa digital. Dessa forma, observamos que o dedo fica proporcionalmente menor, quanto maior for a perda óssea



**Figura 1 – Caso clínico 1: Paciente do sexo feminino, 49 anos. Trauma por esmagamento em dedo anular; (a) ferimento oblíquo volar com grande perda de substância e difícil para planejamento de retalhos; (b) plástico fixado com ponto em U. Observe a pequena quantidade de leito ungueal; (c) Fixação do plástico às bordas da ferida; (d-e): aspecto com uma semana; (f-g) plástico é removido após 45 dias; (h-i): aspecto com 70 dias.**



**Figura 2 – Caso clínico 2: Paciente do sexo feminino, 34 anos. Trauma por esmagamento em dedo médio; (a) aspecto do dorso do dedo com lesão complexa de leito ungueal; (b) ferimento oblíquo volar (difícil para retalhos); (c) Plástico é recortado em formato de U; (d) aspecto do intraoperatório; (e-f): pós-operatório tardio. Presença de unha viável.**

da falange. Contudo, o formato e o aspecto do segmento residual é bem próximo do original. As [figuras 1-3](#) ilustram casos clínicos com a técnica descrita.

Após a primeira semana os curativos são diários, somente com álcool 70%, cobre-se com gaze e micropore. A retirada da prótese é feita após seis semanas.

## Resultados

Não foi observado caso de complicação referente ao dispositivo de polipropileno do frasco da solução salina.

A variável tempo entre lesão e cirurgia tinha valores com diferentes unidades de medida, algumas em dias e outras em horas (< 24 h). Assim, para que fosse possível analisá-la foi feita a conversão de < 24 h para 12h.

Usamos uma tabela de escores que inclui três fatores ([tabela 2](#)) proposta por Jefferson<sup>6</sup> para melhor avaliação dos resultados. Consideramos o crescimento da unha (0 = sem crescimento; 1 = crescimento parcial com prisão; e 2 = crescimento normal), o tamanho da unha (0 = < 50%;

1 = entre 50 e 75% e 2 = > 75% do tamanho da unha do lado oposto) e a forma da unha (0 = deformidade importante no plano vertical; 1 = deformidade menor no plano vertical e 2 = sem deformidade), comparados com o lado oposto. Os resultados foram obtidos com a adição e a classificação dos escores

**Tabela 2 – Classificação estética e funcional de acordo com a soma dos resultados**

Crescimento da unha	0 = sem crescimento; 1 = crescimento parcial com prisão; 2 = crescimento normal
Tamanho da unha	0 = < 50%; 1 = entre 50% e 75%; 2 = > 75% do tamanho da unha do lado oposto
Forma da unha	0 = deformidade importante no plano vertical; 1 = deformidade menor no plano vertical; 2 = sem deformidade
Escore total: 6	Resultados foram obtidos adicionando e classificando os escores como bom (5-6), regular (3-4) e ruim (inferior a 3)

**Tabela 3 – Análise descritiva das variáveis qualitativas**

	Frequência (N)	%
<b>Gênero</b>		
Masculino	20	90,9
Feminino	2	9,1
<b>Lado</b>		
Direito	9	40,9
Esquerdo	13	59,1
<b>Dedo</b>		
Anelar	5	22,7
Indicador	6	27,3
Médio	6	27,3
Mínimo	2	9,1
Polegar	3	13,6
<b>Motivo</b>		
Acidente carro	1	4,5
Esmagamento	10	45,5
Explosão	1	4,5
Furadeira	1	4,5
Máquina de polir	1	4,5
Maquina	3	13,6
PAF	1	4,5
Trauma direto	2	9,1
Trauma em correia	1	4,5
Trauma porta	1	4,5
<b>Infecção</b>		
Sim	2	9,1
Não	20	90,9
<b>DE2P</b>		
Normal	17	77,3
Satisfatório	5	22,7
<b>Neuroma</b>		
Não	21	95,5
Sim	1	4,5
<b>Crescimento</b>		
1	2	9,1
2	20	90,9
<b>Tamanho</b>		
0	2	9,1
1	3	13,6
2	17	77,3
<b>Forma</b>		
0	2	9,1
1	12	54,5
2	8	36,4
<b>Avaliação subjetiva</b>		
Bom	12	54,5
Ótimo	10	45,5

como bom (5-6), regular (3-4) e ruim (< 3); 72,7% (16 casos) dos pacientes tiveram resultados bons, 22,7% (cinco) regulares e apenas 4,5% (um) resultado ruim.

A **tabela 3** contém as informações descritivas das variáveis qualitativas/categóricas.

A **tabela 4** contém os resultados da análise inferencial pelo método de Kruskal-Wallis para observar se havia diferença entre escore e idade, tempo entre cirurgia e lesão e tempo de seguimento. Não foi observada diferença significativa entre escore e idade, entre escore e tempo entre lesão e cirurgia nem entre escore e tempo de seguimento. As variáveis idade, tempo

entre lesão e cirurgia e tempo de seguimento parecem não ter influência no escore obtido.

A **tabela 5** mostra uma análise entre a avaliação subjetiva com idade, tempo entre cirurgia e lesão e tempo de seguimento. Não foi observada diferença significativa entre avaliação subjetiva e idade, entre avaliação subjetiva e tempo entre lesão e cirurgia nem entre avaliação subjetiva e tempo de seguimento. As variáveis idade, tempo entre lesão e cirurgia e tempo de seguimento parecem não ter influência no resultado da avaliação subjetiva.

A **tabela 6** contém os resultados da análise inferencial pelo método de Mann-Whitney para observar se havia diferença entre sensibilidade dinâmica entre dois pontos (DE2P) e idade, tempo entre cirurgia e lesão e tempo de seguimento. Não foi observado diferença significativa entre sensibilidade (DE2P) e idade, entre sensibilidade e tempo entre lesão e cirurgia e, nem entre sensibilidade e tempo de seguimento. As variáveis idade, tempo entre lesão e cirurgia e tempo de seguimento parecem não ter influência na sensibilidade.

Na **tabela 7** estão os resultados entre sensibilidade DD2P e idade, tempo entre lesão e cirurgia e tempo de seguimento. Não foi observada correlação significativa entre sensibilidade (DD2P) e idade, tempo entre lesão e cirurgia e tempo de seguimento. Foi observada correlação negativa entre DD2P e tempo entre lesão e cirurgia, ou seja, quanto maior o valor de DD2P, menor o tempo entre lesão e cirurgia ou vice e versa.

## Discussão

Nas lesões traumáticas de ponta de dedos, a unha pode ser avulsionada ou danificada de certa forma que a sua preservação fica impossibilitada nos procedimentos de reconstrução. Nesses casos, um substituto temporário pode ser usado para proteger o leito ungueal e a matriz até o crescimento de uma nova unha. Um substituto ideal deve ser estéril, de baixo custo, de fácil acesso e resistente o suficiente para proteger a ponta do dedo de estímulos dolorosos.

Inúmeros dispositivos têm sido usados nas últimas décadas para esse propósito.<sup>7</sup> Uma lâmina de silicone em forma de unha foi descrita por Zook.<sup>8,9</sup> No entanto, devido à fragilidade da lâmina pode ocorrer um deslocamento da prega se a sutura for colocada indevidamente. Talas-próteses específicas (INRO nail splint) foram descritas por Ogunro<sup>10</sup> para tratamento das lesões de unhas, mas seu custo inviabiliza sua aplicabilidade em outros centros. Substitutos mais simples, como uma porção do filme de radiografias ou o próprio envelope do fio de sutura, têm sido usados (Cohen, Dumontier). Outros autores relataram o uso de silicone à base de materiais de sondas nasogástricas ou seringas de plástico.<sup>5,7</sup> Esses materiais são facilmente disponíveis e adaptáveis para ser moldados como talas para o leito ungueal. No entanto, o material da sonda nasogástrica não é tão resistente como acrílico ou metal, bem como sua durabilidade e capacidade para proteger o leito ungueal contra forças externas. Já talas de metal ou acrílico podem ocasionar lesões adicionais devido a sua rigidez. No nosso estudo, foi usada uma prótese de polipropileno que tem características que protegem o leito ungueal contra estímulos dolorosos e forças externas e ao mesmo tempo não é tão rígida a ponto de provocar deformidades residuais.

**Tabela 4 – Análise entre escore e idade, tempo entre lesão e cirurgia e tempo de seguimento**

	Score				p valor
	≤ 3 M (± DP)	4 M (± DP)	5 M (± DP)	6 M (± DP)	
Idade (anos)	58,5 (± 9,19)	28,5 (± 3,82)	40,2 (± 14,0)	41,8 (± 14,2)	0,1
Tempo da lesão à cirurgia (dias)	10,7 (± 14,42)	3,5 (± 3,71)	6,0 (± 9,00)	4,0 (± 3,78)	0,97
Tempo de seguimento (meses)	6,5 (± 0,7)	19,4 (± 11,3)	12,4 (± 5,51)	12,0 (± 5,38)	0,16

Teste de Kruskal-Wallis.

**Tabela 5 – Análise entre avaliação subjetiva e idade, tempo entre lesão e cirurgia e tempo de seguimento**

	Avaliação Bom M (± DP)	Subjetiva Ótimo M (± DP)	p valor
Idade (anos)	44,8 (± 13,4)	34,4 (± 13,4)	0,09
Tempo da lesão à cirurgia (dias)	4,2 (± 7,6)	6,7 (± 6,6)	0,22
Tempo de seguimento (meses)	13,4 (± 5,5)	12,6 (± 9,0)	0,49

Teste de Mann-Whitney.

As lesões transversas do terço distal da falange distal são, em sua maioria, tratadas com retalhos de avanço tipo VY de Kutler ou Atasoy.<sup>6,11,12</sup> O grande desafio são as lesões oblíquas volares, que acometem grande extensão da polpa digital e não possibilitam o avanço da pele local, como ocorre nas lesões transversas. Para aqueles casos mais complexos, inúmeras técnicas de retallo são descritas na literatura, contudo não há um consenso sobre qual seria a melhor em cada tipo de lesão, são tecnicamente difíceis, exigem técnica, habilidade e treinamento específico por parte do especialista. Além disso, todas necessitam de uma área doadora de tecido cutâneo, que pode ser de uma região não traumatizada do próprio dedo lesionado ou de outro dedo menos importante, como ocorre no consagrado retallo de Littler.<sup>4</sup> Outras áreas, tanto volares quanto dorsais, da mão também podem funcionar como doadoras para os retalhos pediculados ou ao acaso. Retalhos microcirúrgicos também são citados e envolvem ainda mais habilidade e treinamento por parte do especialista, além de ser pouco reprodutíveis pela maioria dos cirurgiões. Essa técnica

**Tabela 7 – Correlação entre sensibilidade e idade, tempo entre lesão e cirurgia e tempo de seguimento**

	r	p valor
DD2p vs. Idade	0,23	0,98
DD2P vs. Tempo entre lesão e cirurgia	-0,006	0,3
DD2P vs. Tempo de seguimento	0,21	0,32

r, coeficiente de correlação de Spearman.

descrita está indicada para cobertura dos diversos tipos de lesões de ponta de dedo, que envolvam ou não o leito ungueal.

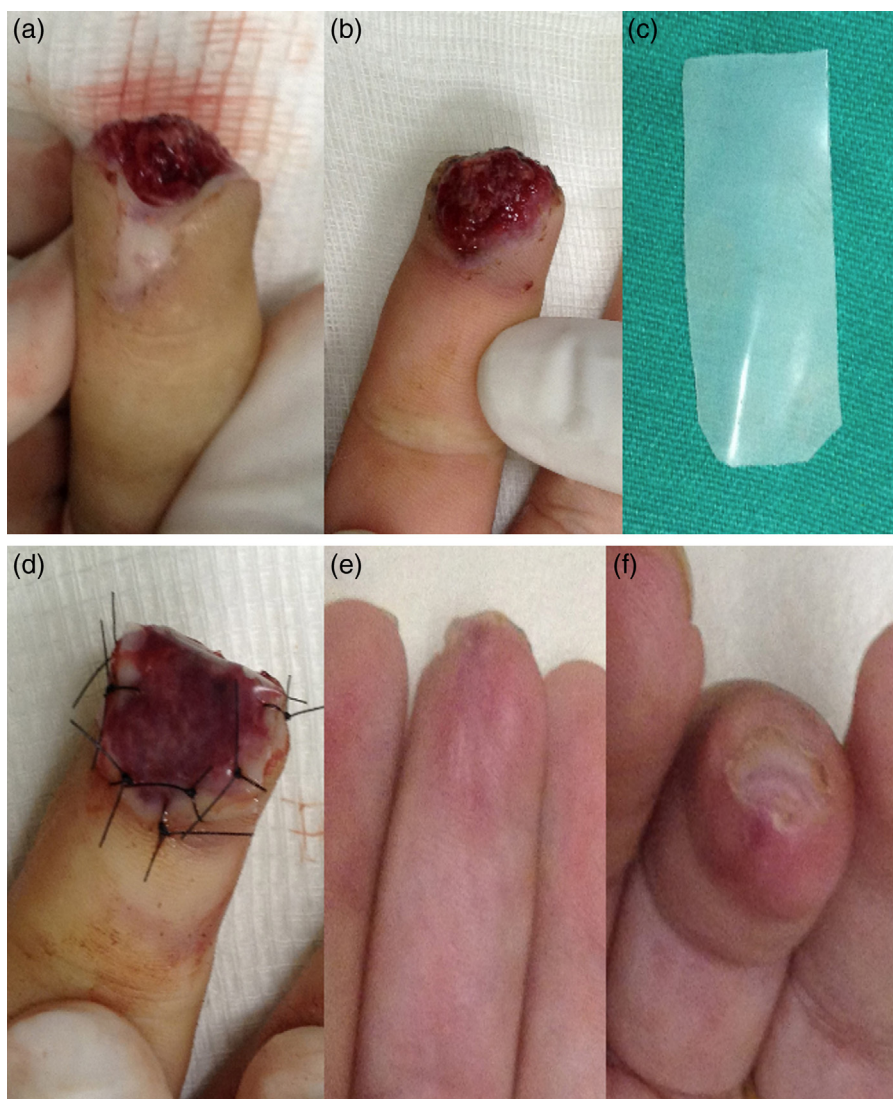
Enxertos, embora sejam uma opção de tratamento, não funcionam bem para cobertura de ponta de dedos, pois não conferem sensibilidade e não suportam o atrito, provocam ferimentos frequentes na área enxertada. Sabemos que o melhor tipo de cicatrização é aquela feita pelo próprio organismo e denominada de segunda intenção, já que ela é capaz de devolver as propriedades originais daquele segmento do dedo, sobretudo a sensibilidade, o formato anatômico e até a impressão digital. Essa técnica que preconizamos e descrevemos aqui, proporciona condições adequadas tanto de estímulo quanto proteção para que o organismo faça a cicatrização das lesões em ponta de dedos, seja ela transversa ou oblíqua. Durante os 45 dias de uso da prótese o organismo parece reagir à presença do polipropileno e produzir tecido de granulação de forma acelerada e coordenada, restabelece rapidamente o formato anatômico do dedo. Além disso, a prótese confere proteção à área cruenta da lesão e evita aderência do curativo e sangramentos durante as trocas. Observamos até retorno da impressão digital no segmento digital remanescente.

As infecções são complicações bem descritas após a cirurgia de dedos, especialmente em lesões contaminadas ou associadas a fraturas expostas.<sup>2</sup> O risco de infecção aumenta

**Tabela 6 – Análise entre sensibilidade e idade, tempo entre lesão e cirurgia e tempo de seguimento**

	Sensibilidade		p valor
	Normal M (± DP)	Satisfatória M (± DP)	
Idade (anos)	41,88 (± 13,4)	34,81 (± 16,3)	0,35
Tempo da lesão à cirurgia (dias)	6,35 (± 9,92)	2,00 (± 1,0)	0,64
Tempo de seguimento (meses)	12,24 (± 7,7)	15,8 (± 3,4)	0,12

Teste de Mann-Whitney.



**Figura 3 – Caso clínico 3: Paciente do sexo masculino, 38 anos. Ferimento em borda radial do polegar; (a-b) polegar com lesão oblíqua extensa da sua borda radial (área difícil para retalhos); (c-d) aspecto do plástico que cobre grande área cruenta; (e-f): aspecto em término de epiteliação, uma semana após retirada do plástico. O polegar adquire um formato arredondado.**

em 13% nas feridas contaminadas e 40% em feridas sujas. Os agentes infecciosos mais frequentemente encontrados são *S. aureus*, *Streptococcus* e *pseudomonas*.<sup>2</sup> No nosso trabalho não tivemos casos de infecção, o que acreditamos também que possa ter ajudado numa maior satisfação dos pacientes com relação à estética ou à deformidade residual do dedo.

### Conclusão

O presente estudo apresentou uma nova técnica, simples e facilmente reproduzível, para as lesões das pontas de dedos com resultados satisfatórios e baixa taxa de complicações.

### Conflitos de interesse

Os autores declaram não haver conflitos de interesse.

### REFERÊNCIAS

1. Brown RE. Acute nail bed injuries. *Hand Clin.* 2002;18(4):561-75.
2. Mangram AJ. A brief overview of the 1999 CDC Guideline for the Prevention of Surgical Site Infection, Centers for Disease Control and Prevention. *J Chemother.* 2001;13(1):35-9.
3. Oetgen ME, Dodds SD. Non-operative treatment of common finger injuries. *Curr Rev Musculoskelet Med.* 2008;1(2):97-102.
4. Leow ME, Ng WK, Pereira BP, Kueh KA, Pho RW. A technique of acrylic nail fixation in multilayered silicone finger prostheses. *Prosthet Orthot Int.* 1997;21(3):199-201.
5. Bayraktar A, Ozcan M. A nasogastric catheter splint for a nailbed. *Ann Plast Surg.* 2006;57(1):120.
6. Silva JB, Gerhardt S. Trauma to the nail complex. *Rev Bras Ortop.* 2014;49(2):111-5.

7. Etöz A, Kahraman A, Ozgenel Y. Nail bed secured with a syringe splint. *Plast Reconstr Surg.* 2004;114(6):1682-3.
8. Zook EG. Understanding the perionychium. *J Hand Ther.* 2000;13(4):269-75.
9. Zook EG. The perionychium: anatomy, physiology, and care of injuries. *Clin Plast Surg.* 1981;8(1):21-31.
10. Ogunro EO. External fixation of injured nail bed with the INRO surgical nail splint. *J Hand Surg Am.* 1989;14 2 Pt 1:236-41.
11. Henderson J. Shiny-side down is best for foil splints after nailbed repairs. *J Plast Reconstr Aesthet Surg.* 2009;62(4):479.
12. Zook EG. Anatomy and physiology of the perionychium. *Hand Clin.* 2002;18(4):553-9.