

USO DE ENXERTO ÓSSEO AUTÓLOGO ASSOCIADO À OSTEOSÍNTESE DE SUPORTE NAS FALHAS ÓSSEAS TIBIAIS MARGINAIS EM PRÓTESE TOTAL DE JOELHO

USE OF AUTOLOGOUS BONE GRAFT ASSOCIATED WITH SUPPORT OSTEOSYNTHESIS FOR TIBIAL EDGE BONE LOSSES IN TOTAL KNEE PROSTHESES

Marcello Teixeira Castiglia¹, Juliano Voltarelli Franco da Silva¹, Gabriel Silva Quialheiro¹, Rodrigo Salim², Maurício Kfuri Júnior³, Cleber Antonio Jansen Paccola⁴

RESUMO

Objetivo: Relatar os resultados iniciais com o uso de nova técnica para a fixação de enxerto ósseo em falhas ósseas tibiais não contidas em pacientes submetidos à prótese total de joelho. **Métodos:** Seis pacientes com deformidade grave em varo do joelho que, após a realização dos cortes e balanço ligamentar, ainda apresentavam falhas ósseas avançando até à margem do corte tibial e que comprometiam a estabilidade do implante, foram submetidos a uma nova técnica de fixação. **Resultados:** Cinco dos pacientes apresentaram bom resultado clínico, com integração do enxerto em até 12 semanas. Um paciente apresentou complicação clínica com deiscência da ferida e exposição da prótese, evoluindo para a retirada do implante e artrodese do joelho. **Conclusão:** A osteossíntese de suporte como método de fixação do enxerto é uma opção viável para o tratamento das falhas ósseas tibiais. A técnica proposta certamente necessita de mais estudos para a sua validação.

Descritores – Prótese do Joelho; Transplante Ósseo; Artroplastia

ABSTRACT

Objective: To report the initial results from the use of a new technique for fixation of bone grafts in uncontained tibial bone defects in patients undergoing total knee prosthesis implantation. **Methods:** Six patients with severe varus deformity of the knee who, after cuts and ligament balancing had been performed, still presented bone deficiencies that reached the edge of the tibial cut and compromised the implant stability, underwent a new fixation technique. **Results:** Five of the patients had good clinical results, with integration of the graft within 12 weeks. One patient presented clinical complications with wound dehiscence and implant exposure, which evolved to the need for implant removal and knee arthrodesis. **Conclusion:** Support osteosynthesis as a graft fixation method is a viable option for treating tibial bone deficiencies. The proposed technique certainly needs further studies for its validation.

Keywords – Knee Prosthesis; Bone Transplantation; Arthroplasty

1 – Médico Estagiário, Especializando em Cirurgia do Joelho e Trauma do Membro Inferior do Hospital das Clínicas da Faculdade de Medicina de Ribeirão Preto da Universidade de São Paulo – HCFMRP-USP.

2 – Médico Assistente da Disciplina de Cirurgia do Joelho e Trauma do Membro Inferior do HCFMRP – USP.

3 – Professor Doutor do Departamento de Biomecânica, Medicina e Reabilitação do Aparelho Locomotor da Faculdade de Medicina de Ribeirão Preto da Universidade de São Paulo – DMBRAL – USP.

4 – Professor Titular do Departamento de Biomecânica, Medicina e Reabilitação do Aparelho Locomotor da Faculdade de Medicina de Ribeirão Preto da Universidade de São Paulo – DMBRAL – USP.

Trabalho realizado no Hospital das Clínicas da Faculdade de Medicina de Ribeirão Preto da Universidade de São Paulo – HCFMRP – USP.

Correspondência: Cleber Paccola, Hospital das Clínicas de Ribeirão Preto, Av. Bandeirantes, 3.900, 11º andar, Campus Universitário – 14048-900 – Ribeirão Preto, SP. E-mail: cajpacco@fmrp.usp.br / marcellocastiglia@terra.com.br

Trabalho recebido para publicação: 05/03/10, aceito para publicação: 06/08/10.

Declaramos inexistência de conflito de interesses neste artigo

INTRODUÇÃO

Defeitos ósseos, tanto na artroplastia primária quanto na revisão, representam desafio importante para o cirurgião de joelho no que diz respeito à fixação dos implantes visando o estabelecimento de uma interface osso-implante estável e duradoura⁽¹⁻⁶⁾.

A indicação para o uso de reforço associado à enxertia óssea nas áreas de defeito ósseo se configura quando há impossibilidade em se lograr a estabilidade dos componentes de prova⁽⁷⁾.

A avaliação radiológica usando as radiografias em AP e perfil sabidamente subestimam a perda óssea^(2,3). O uso das radiografias em oblíquo e, eventualmente, tomografia axial computadorizada, pode ser necessário⁽²⁾.

Os métodos atuais para o reparo de tais falhas incluem o uso de aloenxertos estruturais, impacção de enxerto morselizado, autoenxerto e fixação com parafusos ou fios de Kirschner, cimento ósseo (em falhas de até 10mm) e o uso de cunhas metálicas adicionadas ao implante⁽³⁾. As cunhas são bem documentadas, tendo Brand *et al*⁽⁴⁾ demonstrado incidência de até 25% de radioluscência com o uso de cunhas após 3,5 anos da cirurgia. No caso de pacientes jovens e defeitos contidos, Cuckler prefere o uso de autoenxerto oriundo dos côndilos femorais ressecados⁽⁴⁾. Reforço com aloenxerto está indicado em casos de grandes falhas ósseas, traumas graves e, mais comumente, em revisões de artroplastia de joelho^(6,7). Quando a falha não é excessivamente grande, outra opção é o uso de enxerto de íliaco autólogo, de fácil obtenção e pouca morbidade^(1,7).

As opções para o tratamento de falhas mostram problemas como a não integração e/ou migração de enxerto, fadiga do cimento, soltura asséptica da prótese e ainda não foi apresentado tratamento ideal para esse problema relativamente comum⁽⁸⁾.

Quando a falha óssea alcança a margem do planalto, chamada falha óssea não contida, existe tendência de o enxerto escapar. Nestes casos, o uso de uma cinta de contenção parece ser adequado. Esta é a base da nossa ideia. Trata-se, portanto, de uma nova proposta para o tratamento de tais deficiências, através de fixação do enxerto com osteossíntese de suporte, agindo como uma cinta de contenção, para evitar que o enxerto seja expulso para a periferia do defeito.

PACIENTES E MÉTODOS

Revisamos seis pacientes com deficiência óssea do tipo T2A pela classificação da AORI, que foram submetidos à artroplastia total primária do joelho pelos autores sêniores (CAJP e MKJ), no período de janeiro de 2007 a fevereiro de 2009 e que apresentavam perda óssea importante, do tipo falha óssea não contida, alcançando parte importante da margem do planalto tibial. Os pacientes foram avaliados com radiografias em AP, perfil (Figura 1) e oblíquas do joelho, bem como radiografia em AP panorâmico do membro inferior, para avaliação do eixo mecânico.

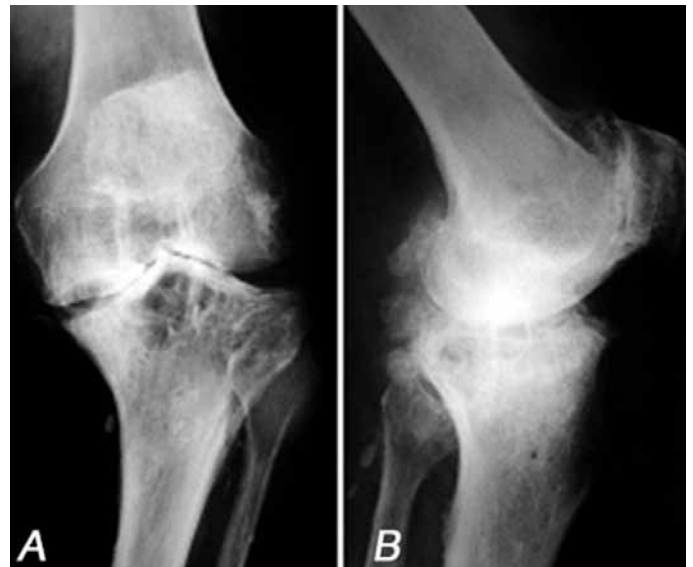

Figura 1 – Aspecto radiográfico de paciente com geno varo grave, submetido à técnica proposta.

O pós-operatório precoce foi conduzido conforme o habitual, com o uso de heparina não fracionada por 21 dias e por medidas antitrombóticas físicas (meia elástica e fisioterapia). Retornos foram agendados com uma, quatro e oito semanas, e bimestralmente, até a integração do enxerto. A carga foi restrita ao toque de artelhos, até ocorrer indício de integração óssea.

Técnica cirúrgica

O corte tibial transversal para defeitos do planalto medial era feito procurando ressecar o máximo possível do osso do planalto medial, mas que ainda permitia bom apoio ósseo no lado lateral, no sentido de reduzir ao mínimo o defeito tibial preexistente a ser preenchido.

No defeito remanescente, o osso ebúrneo era reavivado com cureta e perfurado múltiplas vezes com broca 2,5mm. Realizado o preparo da área receptora, era então escolhido o enxerto ósseo que mais se adaptava à falha. Usualmente, o enxerto escolhido era o proveniente do côndilo do lado do afundamento, por naturalmente se moldar à região. O enxerto era reduzido e repetidamente testado até o encaixe apropriado sobre a área da falha, quando então era fixado provisoriamente com fios de Kirschner de 0,6mm. Havendo locais sem cobertura com o enxerto, estes eram completados com osso esponjoso obtido dos cortes femorais e tibiais (Figuras 2A e 2B).

Após sua fixação provisória, era moldada uma placa AO de 1/3 de tubo, de cinco-oito orifícios, dependendo do tamanho do defeito. Tal placa deveria contornar todo o defeito e permitir a fixação com um-dois parafusos anteriores e um-dois posteriores, de modo a assegurar a estabilidade do enxerto no área receptora, evitando seu cisalhamento para a periferia (Figuras 2C e 2D).

RESULTADOS

A média de seguimento dos casos foi de 27,1 meses (min nove – max 35 meses). Dos seis casos operados,

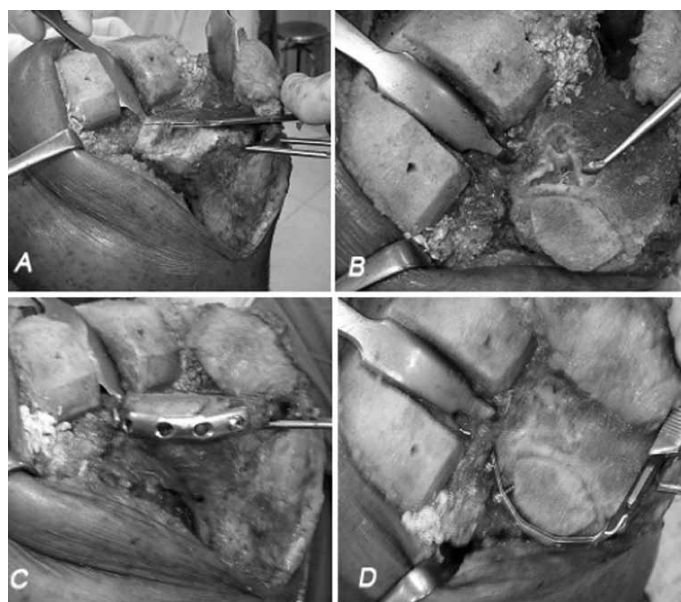


Figura 2 – Sequência de preparo da área receptora. A) Aspecto do defeito antes do preenchimento; B) falha vista de cima, após a verticalização da borda lateral do defeito; C e D) após a adaptação do enxerto e colocação da placa.

observamos complicações em um caso. A paciente era portadora de artrose avançada, secundária à doença reumatoide e não deambulava nos últimos quatro anos. No pós-operatório, houve problema de deiscência da ferida cirúrgica, necrose de pele e subcutâneo em grande área, necessitando de limpezas cirúrgicas, retalho local de gastrocnêmio medial e diversas sessões de oxigenoterapia hiperbárica. Mesmo após todas as medidas de salvamento, a paciente apresentou infecção crônica e teve que ser submetida à retirada do implante para controle da infecção. Não julgamos que a complicação foi oriunda mormente da técnica de fixação do enxerto e sim das comorbidades e complicações inerentes à gravidade do caso.

Ao se observar sinais radiológicos de integração dos enxertos, a carga total era liberada de forma progressiva, o que ocorria em geral após seis meses.

DISCUSSÃO

Soluções biológicas têm vantagens óbvias em relação às soluções com implantes especiais, particularmente nos pacientes jovens que podem posteriormente necessitar de cirurgia de revisão^(1,4,9-12). Reconstrução com osso, seja ele autólogo ou homólogo, é boa opção, mas a técnica de escolha deve incluir a atividade do paciente, extensão da perda óssea e a experiência do cirurgião com a técnica⁽¹³⁾.

A nosso ver, a técnica proposta tem a vantagem de prover suporte mecânico ao enxerto colocado na falha, evitando que este escape pela falha marginal da cortical da tibia. O acesso é simples, necessitando apenas de um descolamento das partes moles da borda óssea suficiente para acomodar a placa. No fechamento, deve-se ter o cuidado de fazer um bom reparo das partes moles sobre a placa, envolvendo o gastrocnêmio, a cápsula posterior e o poplíteo, uma maior exploração das estruturas posteriores, sem desvitalização adicional importante.

A associação de osteossíntese à colocação de enxerto pode ainda diminuir a ressecção óssea no corte tibial, por viabilizar a colocação de enxerto quando a margem cortical está ausente (Figura 3).

A estabilidade provida apenas pelos fios de Kirschner e parafusos não se mostrou suficiente após

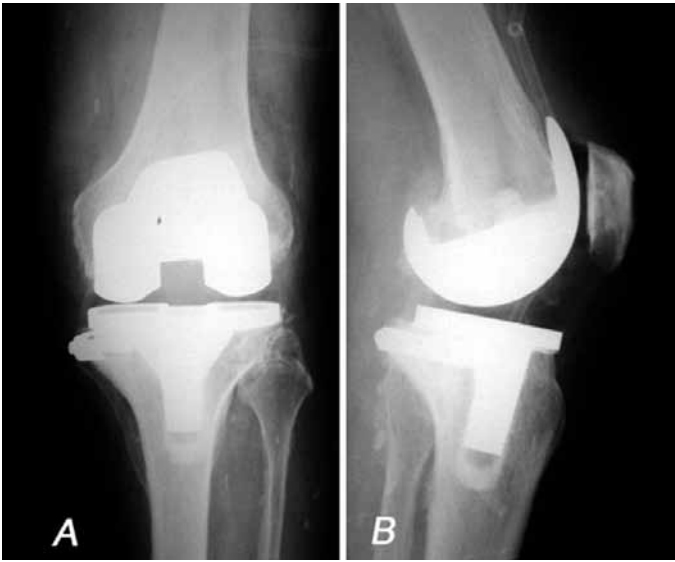

Figura 3 – Aspecto radiográfico final.

um teste manual cuidadoso. Além do mais, a ancoragem dos parafusos raramente era segura, o que nos induziu agregar uma placa de suporte com uma cinta de contenção.

CONCLUSÃO

Temos conhecimento das limitações do nosso estudo, que se trata de série limitada de casos. Excetuando um único mau resultado, que imputamos a fatores pré-operatórios desfavoráveis ligados ao paciente, todos tiveram bom resultado, o que nos permite recomendar a técnica descrita.

Um estudo com maior número de casos e seguimento a longo prazo é, no entanto, necessário para que se chegue a conclusões mais seguras.

REFERÊNCIAS

- Whittaker JP, Dharmarajan R, Toms AD. The management of bone loss in revision total knee replacement. *J Bone Joint Surg Br.* 2008;90(8):981-7.
- Engh GA, Ammeen DJ. Use of structural allograft in revision total knee arthroplasty in knees with severe tibial bone loss. *J Bone Joint Surg Am.* 2007;89(12):2640-7.
- Cuckler JM. Bone loss in total knee arthroplasty: graft augment and options. *J Arthroplasty.* 2004;19(Suppl 1):56-8.
- Brand MG, Daley RJ, Ewald FC, Scott RD. Tibial tray augmentation with modular metal wedges for tibial bone stock deficiency. *Clin Orthop Relat Res.* 1989;(248):71-4.
- Lyall HS, Sanghrajka A, Scott G. Severe tibial bone loss in revision total knee replacement managed with structural femoral head allograft: a prospective case series from the Royal London Hospital. *Knee.* 2009;16(5):326-31.
- Backstein D, Safir O, Gross A. Management of bone loss: structural grafts in revision total knee arthroplasty. *Clin Orthop Relat Res.* 2006;446:104-12.
- Dorr LD, Ranawat CS, Sculco TA, McKaskill B, Orisek BS. Bone graft for tibial defects in total knee arthroplasty. *Clin Orthop Relat Res.* 1986;(205):153-65.
- Lotke PA, Carolan GF, Puri, N. Technique for impaction bone grafting of large bone defects in revision total knee arthroplasty. *J Arthroplasty.* 2006;21(Suppl 1):57-60.
- Toms AD, Barker RL, McClelland D, Chua I, Spencer-Jones R, Kuiper JH. Repair of defects and containment in revision total knee replacement: a comparative biomechanical analysis. *J Bone Joint Surg Br.* 2009;91(2): 271-7.
- Ghazavi MT, Stockley I, Yee G, Davis A, Gross AE. Reconstruction of massive bone defects with allograft in revision total knee arthroplasty. *J Bone Joint Surg Am.* 1997;79(1):17-25.
- Radnay CS, Scuderi GR. Management of bone loss: augments, cones, offset stems. *Clin Orthop Rel Res.* 2006;446:83-92.
- Mabry T, Hanssen AD. The role of stems and augments for bone loss in revision knee arthroplasty. *J Arthroplasty.* 2007;22(Suppl 1):56-60.
- Rorabeck CH, Smith PN. Results of revision total Knee arthroplasty in the face of significant bone deficiency. *Clin Orthop North Am.* 1998;29(2):361-70.