



Artigo Original

Luxações congênicas altas da anca no adulto – Artroplastia e resultados funcionais[☆]



Diogo Lino Moura* e António Figueiredo

Serviço de Ortopedia, Centro Hospitalar e Universitário de Coimbra, Coimbra, Portugal

INFORMAÇÕES SOBRE O ARTIGO

Histórico do artigo:

Recebido em 13 de dezembro de 2016

Aceito em 21 de fevereiro de 2017

On-line em 22 de maio de 2017

Palavras-chave:

Luxação congênita de anca
Artroplastia de anca
Articulação da anca
Adulto
Osteotomia

R E S U M O

Objetivo: Estudo retrospectivo sobre a experiência dos autores no uso de artroplastias para o tratamento de luxações congênicas altas da anca.

Métodos: Amostra com 11 luxações congênicas altas da anca (Hartofilakidis tipo C) verificadas em sete pacientes, que foram submetidos a artroplastia da anca pelo mesmo cirurgião com a mesma técnica cirúrgica. O tempo de seguimento médio foi de $4,32 \pm 2,67$ anos (mínimo um ano) e todos os pacientes foram avaliados pelo mesmo médico.

Resultados: Todas as próteses tiveram fixação não cimentada, usaram-se cúpulas acetabulares aparafusadas, hastes femorais cônicas e par articular metal-polietileno. Em todos os pacientes foram efetuadas osteotomias de encurtamento femoral no nível subtrocantérico ou supracondiliano. O Harris Hip Score médio no momento da última avaliação clínica foi de $88,55 \pm 4,50$ (intervalo 81-94). O tempo de duração da luxação alta da anca ($42,91 \pm 14,59$ anos, intervalo 19-68) demonstrou uma correlação inversa significativa com o Harris Hip Score ($r = 0,80$; $p = 0,003$). Todos os pacientes relataram alívio importante das queixas álgicas e todos são capazes de deambular sem qualquer apoio exterior. Nas luxações unilaterais, conseguiu-se correção completa da dismetria e nas bilaterais, membros isométricos em todos os pacientes. Todas as osteotomias consolidaram em tempo médio de $3,27 \pm 0,47$ meses. Verificaram-se complicações em 18,18% da amostra: uma fratura iatrogênica intraoperatória do grande trocânter e uma neuropráxia transitória do ciático.

Conclusão: Apesar de ser uma cirurgia exigente e com elevado índice de complicações relatado, a artroplastia da anca na luxação congênita alta, quando devidamente indicada e tecnicamente bem executada, permite melhorar a funcionalidade e qualidade de vida dos pacientes.

© 2017 Sociedade Brasileira de Ortopedia e Traumatologia. Publicado por Elsevier Editora Ltda. Este é um artigo Open Access sob uma licença CC BY-NC-ND (<http://creativecommons.org/licenses/by-nc-nd/4.0/>).

[☆] Trabalho desenvolvido no Centro Hospitalar e Universitário de Coimbra, Serviço de Ortopedia, Coimbra, Portugal.

* Autor para correspondência.

E-mail: dflmoura@gmail.com (D.L. Moura).

<https://doi.org/10.1016/j.rbo.2017.02.004>

0102-3616/© 2017 Sociedade Brasileira de Ortopedia e Traumatologia. Publicado por Elsevier Editora Ltda. Este é um artigo Open Access sob uma licença CC BY-NC-ND (<http://creativecommons.org/licenses/by-nc-nd/4.0/>).

High congenital hip dislocation in adults – Arthroplasty and functional results

A B S T R A C T

Keywords:

Hip congenital dislocation
Hip arthroplasty
Hip joint
Adult
Osteotomy

Objective: Retrospective case-control study on the authors' experience regarding arthroplasty in high congenital dislocations of the hip in adults.

Methods: Sample with 11 high congenital hip dislocations (Hartofilakidis type C) that occurred in seven patients, who were submitted to hip arthroplasty by the same surgeon and with the same surgical technique. Mean follow-up period was 4.32 ± 2.67 years (minimum one year) and all patients were evaluated by the same examiner.

Results: All the arthroplasties had cementless fixation, with application of screwed acetabular cups, conical femoral stems, and a metal-polyethylene articular pars. In every patient, shortening femoral osteotomies were performed at subtrochanteric or supracondylar locations. The mean Harris Hip Score at the last evaluation was 88.55 ± 4.50 (range 81-94). The mean time with high dislocation of the hip (42.91 ± 14.59 years, range 19-68) showed a significant inverse correlation with Harris Hip Score ($r=0.80$; $p=0.003$). All patients reported important relief of pain complaints and are capable of ambulation without any external support. In the unilateral dislocations, leg length discrepancies were fully corrected; in the bilateral cases, isometric limbs were achieved in all patients. All the osteotomies consolidated, with a mean interval of 3.27 ± 0.47 months. There were complications in 18.18% of the sample: one iatrogenic intraoperative fracture of the greater trochanter and a transitory sciatic neuropathia.

Conclusion: Despite being a demanding surgery with a reportedly high complication rate, total hip arthroplasty in high congenital dislocations, when properly indicated and technically correctly performed, allows an improvement in function and quality of life.

© 2017 Sociedade Brasileira de Ortopedia e Traumatologia. Published by Elsevier Editora Ltda. This is an open access article under the CC BY-NC-ND license (<http://creativecommons.org/licenses/by-nc-nd/4.0/>).

Introdução

A luxação alta da anca, também descrita por Hartofilakidis como luxação tipo 3 ou tipo C, é uma entidade clínica rara e constitui o tipo mais grave do espectro de displasias congênitas de desenvolvimento da anca. Tipicamente, os pacientes surgem após décadas de evolução e adaptação à posição anormal da anca no neoacetábulo ou falso acetábulo, com queixas incapacitantes de dor e limitação funcional devido ao desenvolvimento de coxartrose secundária precoce (sintomas surgem tipicamente na 4ª e 5ª décadas de vida).¹⁻⁹ Foi demonstrado que a reconstrução artroplástica no centro de rotação correto da anca no nível do verdadeiro acetábulo ou paleoacetábulo tem resultados biomecânicos (entre os quais aumentar o braço de alavanca e a força da musculatura abduutora) e duração da artroplastia superiores em comparação com a aplicação mais cefálica da artroplastia.^{6,10-15} De modo a conseguir trazer o fêmur para o paleoacetábulo e a evitar ou minimizar a ocorrência de lesões neurovasculares por estiramento excessivo, nas luxações altas é frequente ser necessária uma osteotomia de encurtamento femoral.^{6,15-18} A artroplastia da anca nas luxações altas é considerada uma das cirurgias mais exigentes na ortopedia, sobretudo devido aos seguintes motivos: necessidade de reconstrução do centro de rotação no paleoacetábulo com risco de lesões neurovasculares por estiramento; necessidade de osteotomia de encurtamento femoral; distorção da anatomia óssea (reduzido capital ósseo

paleoacetabular e canal femoral estreito), muscular e neurovascular; necessidade de restaurar a isometria dos membros inferiores.^{5,6,15,19,20} Os autores descrevem a técnica de artroplastia que usam nas luxações congênicas altas da anca no adulto e em seguida apresentam os resultados da sua experiência.

Material e métodos

Apresentamos retrospectivamente 11 luxações congênicas altas da anca (Hartofilakidis tipo C),^{3,7} verificadas em sete pacientes, que foram submetidos a artroplastia da anca pelo mesmo cirurgião com recurso à mesma técnica cirúrgica ao longo de oito anos. O tempo de seguimento médio é $4,32 \pm 2,67$ anos (mínimo um; intervalo 1-8). Os pacientes foram estudados quanto à duração da luxação alta da anca, sintomas que conduziram à artroplastia, ao tipo de prótese aplicada e respetivo tempo de internamento, às complicações e ao nível de satisfação (escala de 0 a 5). Foi efetuada uma avaliação clínica e radiográfica no tempo de seguimento de cada paciente (1-8 anos de pós-operatório da artroplastia). O escore funcional usado foi o *Harris Hip Score*²¹ e o sinal de Trendelenburg foi classificado de acordo com Kuhfuss.²² Os pacientes foram também avaliados quanto à melhoria das queixas algicas, funcionalidade da marcha e se seriam ou não de novo submetidos à intervenção cirúrgica. A avaliação radiográfica incluiu a pesquisa de sinais de descolamento

e migração protética, bem como de ossificação heterotópica periarticular. Em relação ao tempo de consolidação da osteotomia, considerou-se igual à data da consulta em que essa foi verificada radiologicamente pela primeira vez através do desaparecimento da hipotransparência do corte de osteotomia e da presença de calo ósseo. As variáveis foram tratadas estatisticamente com recurso ao programa SPSS^v.²³ Para testar a correlação entre variáveis quantitativas foi usado o teste de correlação de Pearson. Todos os pacientes assinaram o termo de consentimento livre esclarecido e o presente estudo foi aprovado pela nossa instituição.

Técnica de artroplastia aplicada nas luxações congênicas altas da anca no adulto

A técnica de artroplastia usada pelos autores visa a aplicar o componente acetabular no centro de rotação da anca, isto é, no paleoacetábulo ou verdadeiro acetábulo, e ao mesmo tempo corrigir a dismetria dos membros inferiores. No pré-operatório, se a distância entre a localização da cabeça femoral no neoacetábulo ou falso acetábulo e o paleoacetábulo for superior a 4 cm, o que acontece na maioria das luxações congênicas altas da anca, os autores usam uma osteotomia de encurtamento do fêmur (pode ser feita no nível subtrocantérico ou supracondiliano) para trazer a anca para o paleoacetábulo, permite assim reduzir o risco de lesões neurovasculares por estiramento excessivo.^{16,17} É fundamental um planejamento pré-operatório cuidadoso da quantidade de osso femoral a ressecar na osteotomia de encurtamento femoral de modo a corrigir a dismetria presente. De referir que, apesar de se fazer uma osteotomia de encurtamento femoral, após a artroplastia da anca aplicada no paleoacetábulo, esses pacientes ficam mais altos em relação ao pré-operatório, uma vez que a cabeça femoral luxada em posição alta é reduzida para uma posição caudal, essa distância de redução da anca superior à quantidade de osso é ressecada na osteotomia. O paciente faz uma primeira tomada de cefazolina endovenosa cerca de 30 minutos antes da cirurgia e continua durante as primeiras 48 horas. A via de abordagem da anca de eleição para os autores para essa cirurgia é a via posterior, na qual o paciente está posicionado em decúbito lateral. Após remoção da cápsula articular hipertrófica e redundante, faz-se a osteotomia *in situ* do colo femoral. Segue-se a extração da cabeça femoral e exposição do paleoacetábulo, reconhecido através da identificação das seguintes referências: grande chanfradura ciática, U radiológico, colunas acetabular anterior/posterior, orifício obturador. Para saber até onde se poderá avançar em profundidade na fresagem acetabular no paleoacetábulo displásico, os autores perfuram o centro da cavidade acetabular progressivamente com uma broca fina até deixar de sentir consistência óssea. O comprimento da broca em posição intraóssea corresponderá à quantidade óssea remanescente no acetábulo até uma posição intrapélvica, deve a profundidade da fresagem ser inferior a esse comprimento medido. A fluoroscopia intraoperatória poderá ser útil para auxílio na identificação do nível de osteotomia do colo femoral e do verdadeiro fundo acetabular. O objetivo seguinte é reconstruir uma cavidade perante um acetábulo displásico e ao mesmo tempo preservar o máximo possível de osso nativo, o que se consegue à custa da fresagem (com fresas

pequenas – 40-44 mm) mais acentuada na parede acetabular posterior mais espessa e menor na parede anterior displásica. Deve-se preservar a ponte óssea existente entre o neo e paleoacetábulo, que, apesar de frágil, corresponde ao teto do paleoacetábulo. Em casos de displasia acetabular grave, em que mais de um terço da cúpula acetabular fica descoberta, usamos enxerto da cabeça femoral para reconstrução da parede acetabular (acetabuloplastia). Após preparação acetabular adequada, procede-se à implantação do componente acetabular não cimentado, fixação com parafusos (habitualmente dois parafusos) e respetivo insert de polietileno.

Nas luxações altas da anca é frequente a libertação de tecidos moles ser insuficiente para se conseguir redução da cabeça do fêmur para o paleoacetábulo. Assim, de modo a evitar lesões neurovasculares por estiramento excessivo, nas luxações altas os autores optam por uma osteotomia transversa de encurtamento do fêmur (pode ser ou não associada a libertação de tecidos moles, entre as quais a tenotomia do psoas-ilíaco, reto femoral, ísquio-tibiais e adutor longo), que se pode fazer em nível subtrocantérico (fig. 1) ou supracondiliano, prefere-se uma correção parcial da dismetria a uma lesão neurovascular por tensão excessiva. Atualmente os autores dão preferência às osteotomias femorais de encurtamento subtrocantéricas em detrimento das supracondilianas. Após aplicação do componente acetabular, inicia-se a fresagem femoral, que pode requerer fresas especiais devido ao canal intramedular displásico estreito e deve incluir cuidados especiais devido à frequente fragilidade das corticais ósseas e risco elevado de fratura iatrogênica. Segue-se a marcação do nível de osteotomia subtrocantérica com a haste prova e o primeiro corte da osteotomia é efetuado aproximadamente 1 cm distal ao pequeno trocânter. Fazemos a fresagem restante do fêmur proximal e distal e em seguida a aplicação de um clampe no fêmur distal e da haste prova através do fêmur proximal. A haste aplicada no fêmur proximal é reduzida para o componente acetabular e a sua porção distal é sobreposta ao fêmur distal, marca-se assim a quantidade de fêmur que será necessário remover (na maioria dos casos 2 a 3 cm) (fig. 1). Efetua-se o segundo corte da osteotomia de encurtamento do fêmur efetuada em nível subtrocantérico e em seguida a aplicação da haste femoral cônica não cimentada definitiva que passa primeiro pelo fragmento femoral proximal à osteotomia e depois através do fragmento distal, segue-se a redução da prótese. O tipo de implante usado e o método de fixação dependem da qualidade e quantidade do capital ósseo presente. Visto os pacientes com luxações altas da anca serem tipicamente jovens, com capital ósseo aceitável, a fixação protética de preferência é a não cimentada. Os implantes de eleição escolhidos pelos autores para essas artroplastias são cúpulas acetabulares de metal trabecular aparafusadas e hastes femorais cônicas. As principais vantagens das hastes cônicas não cimentadas incluem a sua melhor adaptação aos canais femorais displásicos típicos desses pacientes e a obtenção de maior estabilidade da osteotomia subtrocantérica devido à sua capacidade de fixação diafisária e conseqüente maior estresse de contato no nível da osteotomia (efeito de cavilha centro-medular estabilizada rotacionalmente pela sua porosidade e estresse de contato com o osso), o que frequentemente permite poupar material de fixação.²³⁻²⁷ Em situações de insuficiência da

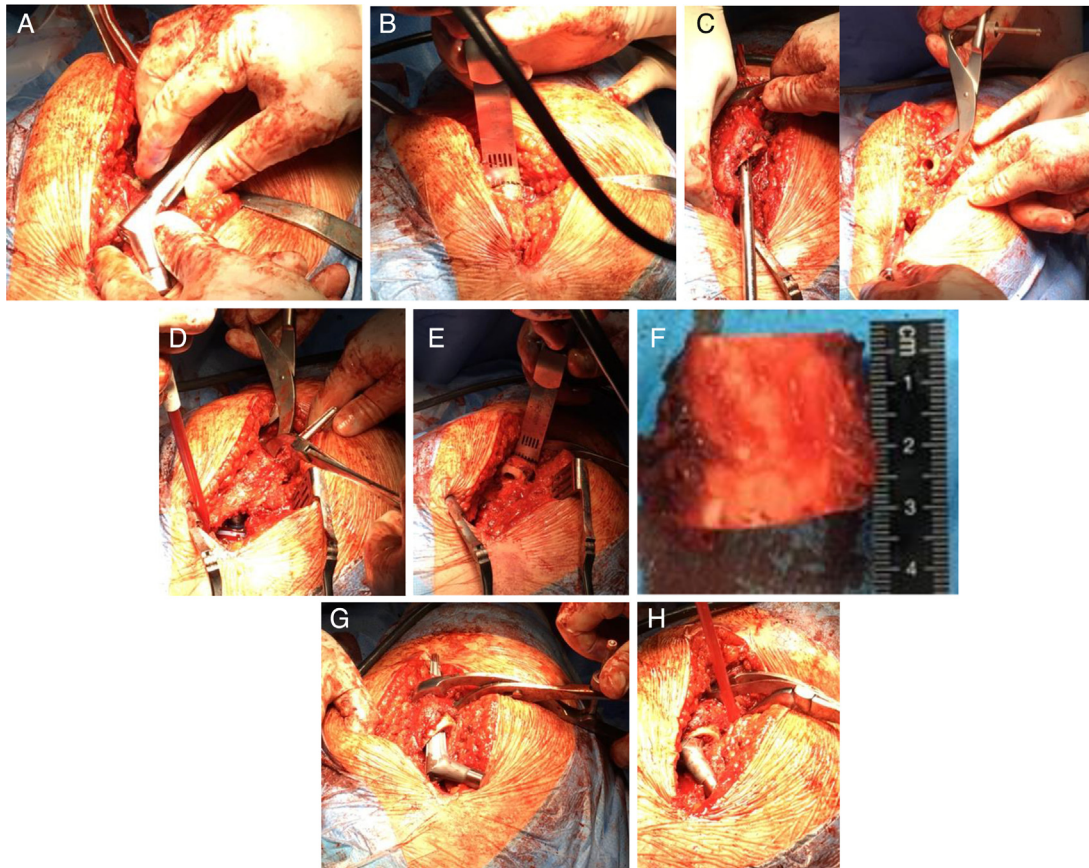


Figura 1 – Técnica de osteotomia subtrocantérica. A, marcação do nível do primeiro corte da osteotomia subtrocantérica com a haste prova; B, primeiro corte da osteotomia subtrocantérica; C, fresagem do fêmur proximal e distal e aplicação de clampe no fêmur distal; D, redução da haste aplicada no fêmur proximal para o componente acetabular previamente aplicado e sua sobreposição com o fêmur distal, marca a quantidade de fêmur a remover; E, segundo corte da osteotomia subtrocantérica, nesse caso com excisão de cerca de 3 cm de comprimento de fêmur (F); G, aplicação da haste femoral cônica definitiva primeiro pelo fragmento femoral proximal à osteotomia; H, aplicação da haste femoral cônica definitiva depois através do fragmento femoral distal, segue-se a redução da prótese.

musculatura abdução da anca e instabilidade protética, está indicado o uso de próteses constritivas ou de dupla mobilidade, de modo a garantir a estabilidade da neoarticulação. Perante capital ósseo acetabular escasso ou paredes ausentes, a cavidade pode ser construída com aplicação de autoenxerto extraído da cabeça femoral e o fundo acetabular ser reforçado com enxerto ósseo granulado impactado, segue-se a aplicação da cúpula acetabular não cimentada ou de anéis de reconstrução no osso hospedeiro restante. Na maior parte das osteotomias subtrocantéricas, após aplicação da haste cônica não cimentada, a osteotomia fica suficientemente estável para não ser necessário usar mais material para fixação. No entanto, se essa estabilidade não se verificar, particularmente em nível rotacional, a osteotomia deve ser estabilizada com placa ou cabos de aço. Nas osteotomias supracondilíneas é sempre necessária a sua estabilização com placa e parafusos. A duração dessa técnica de artroplastia total em luxação alta da anca está entre as duas e três horas e tem uma perda sanguínea aproximada de 600 mL. O pós-operatório desses pacientes consiste em marcha com canadianas com descarga do membro operado até consolidação da osteotomia, seguida

de reabilitação com foco no aparelho abductor. As etapas fundamentais dessa intervenção são: garantir boa exposição cirúrgica de modo a reconhecer as referências anatômicas, fresagem acetabular adequada no centro de rotação da anca do paleoacetábulo, restauração adequada da tensão de tecidos moles, reconstrução estável da neoarticulação e reabilitação adequada do aparelho abductor.

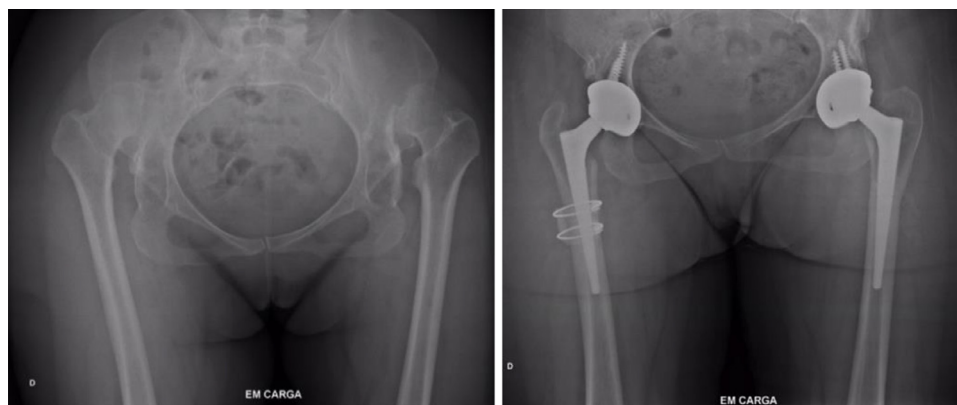Resultados

Os sete pacientes (todos do sexo feminino) foram submetidos a artroplastia total da anca após uma média de $42,91 \pm 14,59$ anos (intervalo 19-68) com luxações congênicas altas da anca classificadas como Hartofilakidis tipo C (tabela 1); 57% dos pacientes tinham luxações altas bilaterais, enquanto os restantes tinham luxações altas unilaterais, nesses últimos uma paciente (VAPS) apresentava do lado contralateral uma luxação baixa ou Hartofilakidis tipo 2.

As queixas que levaram os pacientes a pretender a artroplastia foram, em todos, a combinação de dor incapacitante

Tabela 1 – Análise descritiva da amostra

	CMPB	CMPB	RMSA	RMSA	VAPS		
Gênero	♀	♀	♀	♀	♀		
Lateralidade	E (Luxação bilateral)	D (Luxação bilateral)	D (Luxação bilateral)	E (Luxação bilateral)	E (Luxação bilateral, mas só alta à esquerda)		
Tempo da luxação – idade na cirurgia (anos)	26	27	44	45	19		
Tempo de seguimento (anos)	8	7	7	6	7		
	MHMT	MALS	MMMM	MMMM	MFDF	MFDF	Resumo
Gênero	♀	♀	♀	♀	♀	♀	100%♀
Lateralidade	D (Luxação unilateral)	E (Luxação unilateral)	E (Luxação bilateral)	D (Luxação bilateral)	E (Luxação bilateral)	D (Luxação bilateral)	54.54% E; 45.44% D; 57.14% pacientes com luxações altas bilaterais, 42.86% luxações altas unilaterais Média 42,91 ± 14,59
Tempo da luxação – idade na cirurgia (anos)	55	68	40	41	53	54	Média 42,91 ± 14,59
Tempo de seguimento (anos)	3	2	3	2	1.5	1	Média 4,32 ± 2,67
D, direito; E, esquerdo.							

**Figura 2 – Exemplo do paciente MMMM. Radiografias antes e após artroplastias por luxação alta bilateral.**

nas ancas afetadas e limitação funcional, em particular da capacidade de marcha (tabela 2). A via de abordagem da anca usada em todos os casos foi a posterior. Optou-se por osteotomia de encurtamento do fêmur em todas as ancas, efetuada em nível subtrocantérico em 72,72% dos casos e os restantes em nível supracondiliano. Todas as osteotomias supracondilianas foram fixadas com placa e parafusos. Nas osteotomias subtrocantéricas que ficaram estáveis após a aplicação da haste femoral não foi aplicada qualquer fixação extra, o que aconteceu em metade desse tipo de osteotomias. Na outra metade, devido a não se ter obtido estabilidade suficiente após colocação da haste femoral, essa foi reforçada com placa e parafusos e/ou cabos de aço. Em nenhum caso foi necessário qualquer outra libertação de tecidos moles para obter uma

artroplastia com mobilidades aceitáveis. Todas as próteses tiveram fixação não cimentada, usaram-se cúpulas acetabulares aparafusadas e hastas femorais cônicas em todos os pacientes. O par articular aplicado foi o metal-polietileno em todas as ancas. Num paciente (VAPS), por displasia paleoacetabular acentuada e paredes insuficientes, foi efetuada acetabuloplastia de butee com autoenxerto extraído da própria cabeça femoral, de modo a aumentar a cobertura acetabular superolateral. Em nenhum dos casos foi necessário aplicar próteses constritivas ou de dupla mobilidade.

O tempo de internamento médio da cirurgia de desartrodese foi $9,63 \pm 2,87$ dias (intervalo 6-14) e em 63,63% dos pacientes foi necessária transfusão de concentrado eritrocitário no pós-operatório (tabela 3).

Tabela 2 – Intervenção cirúrgica

	CMPB	CMPB	RMSA	RMSA	VAPS	MHMT
Motivo de querer artroplastia	Dor anca, limitação funcional	Dor anca, limitação funcional	Dor anca, limitação funcional	Dor anca, limitação funcional	Dor anca, limitação funcional	Dor anca, limitação funcional
Via de abordagem	Posterior	Posterior	Posterior	Posterior	Posterior	Posterior
Tipo de osteotomia femoral	Subtrocanterica, fixada com 1 placa e 2 cabos de aço	Supracondiliana, fixada com placa e 1 cabo de aço	Supracondiliana, fixada com placa	Supracondiliana, fixada com placa	Subtrocanterica, fixada com cabos de aço	Subtrocanterica, sem fixação extra
Prótese	Não cimentada, acetábulo aparafusado, haste cônica	Não cimentada, acetábulo aparafusado, haste cônica	Não cimentada, acetábulo aparafusado, haste cônica	Não cimentada, acetábulo aparafusado, haste cônica.	Não cimentada, acetábulo aparafusado, haste cônica, acetabuloplastia de butté	Não cimentada, acetábulo aparafusado, haste cônica
Par articular	Metalpolietileno	Metalpolietileno	Metalpolietileno	Metalpolietileno	Metalpolietileno	Metalpolietileno
	MALS	MMMM (fig. 2)	MMMM (fig. 2)	MFDF	MFDF	Resumo
Motivo de querer artroplastia	Dor anca, limitação funcional	Dor anca, limitação funcional	Dor anca, limitação funcional	Dor anca, limitação funcional	Dor anca, limitação funcional	100% Dor + Limitação funcional nas AVDs
Via de abordagem	Posterior	Posterior	Posterior	Posterior	Posterior	100% Posterior
Tipo de osteotomia femoral	Subtrocanterica, fixada com cabos de aço	Subtrocanterica, sem fixação extra	Subtrocanterica, fixada com cabos de aço e autoenxerto cortical	Subtrocanterica, sem fixação extra	Subtrocanterica, sem fixação extra	72,72% subtrocanterica; 27,27% supracondiliana
Prótese	Não cimentada, acetábulo aparafusado, haste cônica	Não cimentada, acetábulo aparafusado, haste cônica	Não cimentada, acetábulo aparafusado, haste cônica	Não cimentada, acetábulo aparafusado, haste cônica	Não cimentada, acetábulo aparafusado, haste cônica	100% não cimentada, acetábulo aparafusado e hastes cônicas
Par articular	Metalpolietileno	Metalpolietileno	Metalpolietileno	Metalpolietileno	Metalpolietileno	100% metalpolietileno

AVDs, atividades da vida diária.

Tabela 3 – Pós-operatório

	CMPB	CMPB	RMSA	RMSA	VAPS	MHMT	MALS	MMMM	MMMM	MFDF	MFDF	Resumo
Tempo de internamento (dias)	11	11	13	12	7	7	14	6	7	7	11	Média 9,63 ± 2,87
Transfusão de concentrado eritrocitário (CE)	Sim	Sim	Não	Sim	Não	Sim	Sim	Sim	Não	Não	Sim	63,63% sim

O *Harris Hip Score* médio no momento da avaliação clínica foi de 88,55 ± 4,50 (intervalo 81-94) (tabela 4). O tempo de duração da luxação alta da anca demonstrou uma correlação inversa significativa com o *Harris Hip Score* ($r = 0,80$; $p = 0,003$).

Todos os pacientes são atualmente capazes de deambular sem qualquer apoio exterior, 57,14% da amostra demonstram sinal de Trendelenburg ligeiro. Todos os pacientes referem

alívio importante das queixas álgicas, em 14,29% dos pacientes o alívio ocorreu de forma incompleta.

Nas luxações unilaterais conseguiu-se correção completa da dismetria e nas bilaterais conseguiram-se membros isométricos em todos os pacientes. Todas as osteotomias femorais consolidaram em tempo médio de 3,27 ± 0,47 meses.

Verificaram-se complicações em 18,18% da amostra (tabela 5), que corresponderam a: uma fratura iatrogênica

Tabela 4 – Resultados clínicos e funcionais

	CMPB	CMPB	RMSA	RMSA	VAPS	MHMT
Score de Harris	94	91	85	87	93	83
Marcha	Sim, sem apoios		Sim, sem apoios, Trendelenburg ligeiro		Sim, sem apoios	Sim, sem apoios, Trendelenburg ligeiro
Alívio algico	Sim, completo		Sim, incompleto		Sim, completo	Sim, completo
Índice satisfação (1-5)	5		5		5	5
Consolidação da osteotomia	Sim, 3 meses	Sim, 3 meses	Sim, 4 meses	Sim, 3 meses	Sim, 3 meses	Sim, 4 meses
	MALS	MMMM	MMMM	MFDF	MFDF	Resumo
Score de Harris	81	93	91	85	91	Média 88,55 ± 4,50
Marcha	Sim, sem apoios, Trendelenburg ligeiro	Sim, sem apoios		Sim, sem apoios, Trendelenburg ligeiro		100% sem apoios; 57,14% Trendelenburg ligeiro
Alívio algico	Sim, completo	Sim, completo		Sim, completo		100% sim, 85,71% completo e 14,29% incompleto
Índice satisfação (1-5)	5	5		4		Média 4,86 ± 0,3
Consolidação da osteotomia	Sim, 3 meses	Sim, 3 meses	Sim, 3 meses	Sim, 4 meses	Sim, 3 meses	100% sim, média 3,27 ± 0,47

Tabela 5 – Complicações

CMPB	CMPB	RMSA	RMSA	VAPS	MHMT	MALS	MMMM	MMMM	MFDF	MFDF	Resumo
Não	Não	Fratura intraoperatória do grande trocânter, fixação com fios K e banda de tensão	Não	Não	Não	Não	Neuropráxia do ciático (dor e parestesias que desapareceram em 2 meses)	Não	Não	Não	18,18% complicações: 9,09% fratura iatrogênica do grande trocânter; 9,09% neuropráxia do ciático

intraoperatória do grande trocânter, que foi fixado com fios de Kirschner e uma banda de tensão; e uma neuropráxia do nervo ciático, que reverteu totalmente após dois meses. Não foram registrados até a data deste estudo quaisquer casos de descolamento protético, infecção ou ossificação heterópica.

Todos os pacientes, inclusive aqueles que apresentaram complicações, admitem que seriam de novo submetidos à artroplastia (nível de satisfação médio de $4,86 \pm 0,3$ com intervalo 4-5, numa escala de 0 a 5), sobretudo devido ao alívio das queixas algicas, à recuperação das mobilidades da anca e à correção da dismetria, que lhes permitiram efetuar atividades da vida diária que não eram possíveis previamente e melhoraram assim substancialmente a qualidade de vida.

Discussão

A artroplastia em luxações congênicas altas da anca é uma cirurgia desafiante e de nível técnico exigente. A anatomia está distorcida por décadas de mobilização possível da anca luxada no neoacetábulo e os tecidos moles retraídos devido à subida da articulação. As luxações altas (Hartofilakidis tipo C) são a situação mais extrema de luxações congênicas da anca, o que implica uma longa distância da anca até reconstruir o seu centro de rotação correto. A correção do centro de rotação só se consegue na maioria das situações graças à osteotomia de encurtamento femoral.¹⁻⁵ Mesmo após osteotomia, o estiramento necessário para reconstruir a anca no

paleoacetábulo tem algum risco de provocar lesões neurovasculares, na maioria das vezes neuropráxias do ciático. Os autores usaram nesta série osteotomias transversas no nível subtrocantérico e também no nível supracondiliano. No entanto, e apesar de bons resultados com ambas as técnicas, de modo a diminuir a agressividade cirúrgica e ter apenas uma incisão, damos atualmente preferência às osteotomias subtrocantéricas em detrimento das supracondilianas.

Os resultados funcionais (*Harris Hip Score* médio de $88,55 \pm 4,50$), funcionalidade da marcha e o alívio sintomático dos pacientes na nossa amostra são sobreponíveis ao da literatura científica, varia o *Harris Hip Score* médio nos principais estudos sobre artroplastias em luxações altas da anca entre 83 e 95.^{5,6,20,27-32} Apesar de resultados funcionais satisfatórios, estão relatadas na literatura científica taxas importantes de complicações na artroplastia em luxações altas da anca (entre 9% e 43%), valores na maioria mais elevados do que os encontrados na nossa amostra (taxa de complicações de 18,18%). As principais complicações relatadas são descolamento assético protético, que varia entre 4,7% e 16% e é mais frequente para as cúpulas acetabulares do que para as hastes femorais, fraturas intraoperatórias, lesões neurovasculares, luxações, infecção, ossificação heterotópica, não consolidação da osteotomia, insuficiência do aparelho abductor, entre outras.^{5,6,20,28-32} As duas complicações verificadas na nossa amostra deveram-se a movimentos de tração ou afastamento excessivo de estruturas durante a cirurgia, resultaram numa fratura intraoperatória e numa neuropraxia. Não identificamos qualquer situação de descolamento protético, infecção, ossificação heterotópica ou não consolidação da osteotomia femoral. Por consequência, enquanto na literatura a taxa de revisão dessas artroplastias vai até 26%, na nossa amostra não foi até a data deste estudo necessário rever qualquer uma das próteses aplicada.^{5,20,28-32} Por sua vez, o cuidado durante a cirurgia em não lesar os abdutores retraídos (em particular o médio glúteo, evita-se afastamento direto sobre ele) e a reabilitação adequada da musculatura abductora permitiram um grau importante de recuperação da sua função e que o sinal de Trendelenburg registado nesta amostra seja apenas ligeiro e provavelmente recuperável após período reabilitação progressiva, o que está de acordo com outros estudos semelhantes.^{6,23,28} Além disso, ficou demonstrado estatisticamente neste estudo que quanto maior a duração da luxação alta da anca, menores são os índices funcionais do *Harris Hip Score* após tempo médio de seguimento deste estudo ($4,32 \pm 2,67$ anos), o que se deve provavelmente a maior atrofia e retração da musculatura abductora numa anca luxada durante mais tempo e consequente maior dificuldade da sua reabilitação em comparação com as luxações com menor tempo de evolução.

Os estudos em longo prazo sobre artroplastias em luxações congênicas altas da anca e com recurso apenas a próteses não cimentadas são escassos, em seguida resumimos alguns deles. Reikerås *et al.*,²⁰ num estudo prospetivo ao longo de tempo médio de seguimento de 13 anos (intervalo 8-18) em 65 artroplastias não cimentadas em luxações altas da anca, com recurso a osteotomia femoral de encurtamento em nível subtrocantérico, verificaram um *Harris Hip Score* médio de 87 e uma taxa de complicações de apenas 9%. As complicações incluíram 10 cúpulas acetabulares revistas por descolamento

assético (o mesmo não se verificou em qualquer das hastes femorais), um caso de luxação recidivante, duas neuropraxias do nervo fibular comum e uma não consolidação da osteotomia. Por sua vez, Ollivier *et al.*⁵ concluíram no seu estudo retrospectivo com tempo médio de seguimento de 10 anos (intervalo 0,8-14,5) com 28 artroplastias não cimentadas efetuadas em luxações altas da anca que, apesar de terem existido algumas complicações precoces (taxa de complicações de 29%), os resultados em longo prazo foram satisfatórios (melhoria estatisticamente significativa do *Harris Hip Score* médio de 43 no pré-operatório para 87), atingiu uma taxa de sobrevivência da artroplastia aos 10 anos de 89%. De maneira semelhante, Eskelinen *et al.*²⁷ estudaram retrospectivamente 64 luxações altas submetidas a artroplastias não cimentadas com tempo médio de seguimento de 12,3 anos e obtiveram uma melhoria estatisticamente significativa do *Harris Hip Score* médio de 54,2 no pré-operatório para 83,9 no fim do tempo de seguimento. Dois terços dos pacientes da amostra obtiveram alívio total das queixas algicas e apenas 8% dos pacientes apresentavam sinal de Trendelenburg positivo (em comparação com 84% no pré-operatório). A taxa de complicações perioperatórias foi de 19% e incluiu três neuropraxias do nervo fibular comum, uma do nervo femoral e outra do nervo glúteo superior, quatro fraturas intraoperatórias, uma haste mal posicionada, uma infecção superficial e duas luxações precoces. A taxa de sobrevivência aos 10 anos das hastes femorais foi de 93,7% e das cúpulas acetabulares foi de 87,8%. Os autores identificaram taxas de descolamento assético significativamente superiores nas cúpulas acetabulares não cimentadas roscadas em comparação com as de revestimento poroso, a taxa de sobrevivência aos 10 anos das últimas foi de 94,9%. Foram ainda identificados apenas três casos de ossificação heterotópica.

Alguns estudos referem alguns casos de não consolidação das osteotomias transversas por provável insuficiente estabilidade rotacional, pelo que recomendam osteotomias oblíquas em vez de transversas e alguma forma de fixação delas.^{5,18,20,30,33} No nosso estudo todas as osteotomias foram transversas e consolidaram num tempo médio de $3,27 \pm 0,47$ meses. Essa taxa deve-se provavelmente à qualidade da estabilidade conseguida nas osteotomias, quer apenas com a haste não cimentada cônica (considerada pelos autores de eleição para estabilização da osteotomia sem recurso a material de osteossíntese devido às suas características já descritas na técnica cirúrgica), quer com recurso a material de fixação, e também ao tempo adequado de descarga do membro até a osteotomia estar consolidada.

As principais limitações do presente estudo incluem a sua natureza retrospectiva, que não permitiu a obtenção rigorosa de uma avaliação funcional no pré-operatório, a reduzida dimensão da amostra e o curto tempo de seguimento. Por outro lado, o fato de as artroplastias terem sido todas efetuadas pelo mesmo cirurgião com recurso à mesma técnica cirúrgica diminui alguns vieses dependentes desses fatores.

Uma indicação adequada, uma cirurgia tecnicamente bem executada, sem lesar os abdutores, e a correta aplicação de componentes protéticos não cimentados que obtenham uma artroplastia estável e consigam isometria dos membros inferiores, bem como uma reabilitação adequada focada no aparelho abductor, poderão ser alguns fatores que justificam os

resultados satisfatórios obtidos nesta série. Os maiores desafios cirúrgicos da artroplastia na luxação alta da anca são o reconhecimento e a criação da cavidade acetabular no centro de rotação da anca (no paleoacetábulo) e a osteotomia de encurtamento femoral necessária à redução da anca para o paleoacetábulo, enquanto o maior desafio no pós-operatório é a reabilitação da musculatura abduutora atrofiada, retraída e com reduzida função durante décadas com a respetiva anca luxada.⁶

Conclusão

Apesar de ser uma cirurgia exigente e com elevado índice de complicações relatado, a artroplastia da anca na luxação congênita alta, quando aplicada com indicação correta e tecnicamente bem executada, permite melhorar a funcionalidade e qualidade de vida desses pacientes.

Conflitos de interesse

Os autores declaram não haver conflitos de interesse.

REFERÊNCIAS

- Hartofilakidis G, Stamos K, Ioannidis TT. Low friction arthroplasty for old untreated congenital dislocation of the hip. *J Bone Joint Surg Br.* 1988;70(2):182-6.
- Hartofilakidis G, Stamos K, Karachalios T, Ioannidis TT, Zacharakis N. Congenital hip disease in adults. Classification of acetabular deficiencies and operative treatment with acetabuloplasty combined with total hip arthroplasty. *J Bone Joint Surg Am.* 1996;78(5):683-92.
- Hartofilakidis G, Karachalios T, Georgiades G, Kourlaba G. Total hip arthroplasty in patients with high dislocation: a concise follow-up, at a minimum of fifteen years, of previous reports. *J Bone Joint Surg Am.* 2011;93(17):1614-8.
- Hartofilakidis G, Babis GC, Lampropoulou-Adamidou K, Vlamis J. Results of total hip arthroplasty differ in subtypes of high dislocation. *Clin Orthop Relat Res.* 2013;471(9):2972-9.
- Ollivier M, Abdel MP, Krych AJ, Trousdale RT, Berry DJ. Long-term results of total hip arthroplasty with shortening subtrochanteric osteotomy in Crowe IV developmental dysplasia. *J Arthroplasty.* 2016;31(8):1756-60.
- Erdemli B, Yilmaz C, Atalar H, Güzel B, Cetin I. Total hip arthroplasty in developmental high dislocation of the hip. *J Arthroplasty.* 2005;20(8):1021-8.
- Hartofilakidis G, Yiannakopoulos CK, Babis GC. The morphologic variations of low and high hip dislocation. *Clin Orthop Relat Res.* 2008;466(4):820-4.
- Boyle MJ, Frampton CM, Crawford HA. Early results of total hip arthroplasty in patients with developmental dysplasia of the hip compared with patients with osteoarthritis. *J Arthroplasty.* 2012;27(3):386-90.
- Park MS, Kim KH, Jeong WC. Transverse subtrochanteric shortening osteotomy in primary total hip arthroplasty for patients with severe hip developmental dysplasia. *J Arthroplasty.* 2007;22(7):1031-6.
- Pagnano W, Hanssen AD, Lewallen DG, Shaughnessy WJ. The effect of superior placement of the acetabular component on the rate of loosening after total hip arthroplasty. *J Bone Joint Surg Am.* 1996;78(7):1004-14.
- Yoder SA, Brand RA, Pedersen DR, O'Gorman TW. Total hip acetabular component position affects component loosening rates. *Clin Orthop Relat Res.* 1988;(228):79-87.
- MacKenzie JR, Kelley SS, Johnston RC. Total hip replacement for coxarthrosis secondary to congenital dysplasia and dislocation of the hip. Long-term results. *J Bone Joint Surg Am.* 1996;78(1):55-61.
- Linde F, Jensen J. Socket loosening in arthroplasty for congenital dislocation of the hip. *Acta Orthop Scand.* 1988;59(3):254-7.
- Desteli EE, Imren Y, Tan E, Erdoğan M, Özcan H. Clinical results of cementless total hip arthroplasty with shortening osteotomy for high dislocation with developmental dysplasia. *Acta Orthop Belg.* 2015;81(1):30-5.
- Hartofilakidis G, Karachalios T. Total hip arthroplasty for congenital hip disease. *J Bone Joint Surg Am.* 2004;86(2):242-50.
- Cameron HU, Eren OT, Solomon M. Nerve injury in the prosthetic management of the dysplastic hip. *Orthopedics.* 1998;21(9):980-1.
- Edwards BN, Tullos HS, Noble PC. Contributory factors and etiology of sciatic nerve palsy in total hip arthroplasty. *Clin Orthop Relat Res.* 1987;(218):136-41.
- Krych AJ, Howard JL, Trousdale RT, Cabanela ME, Berry DJ. Total hip arthroplasty with shortening subtrochanteric osteotomy in Crowe type-IV developmental dysplasia: surgical technique. *J Bone Joint Surg Am.* 2010;92 Suppl 1 Pt 2:176-87.
- Argenson JN, Flecher X, Parratte S, Aubaniac JM. Anatomy of the dysplastic hip and consequences for total hip arthroplasty. *Clin Orthop Relat Res.* 2007;465:40-5.
- Reikerås O, Haaland JE, Lereim P. Femoral shortening in total hip arthroplasty for high developmental dysplasia of the hip. *Clin Orthop Relat Res.* 2010;468(7):1949-55.
- Harris WH, McCarthy JC Jr, O'Neill DA. Femoral component loosening using contemporary techniques of femoral cement fixation. *J Bone Joint Surg Am.* 1982;64(7):1063-7.
- Kuhfuss W, Grundlagen. Diagnostik, konservative und operative Behandlung. In: Tönnis D, editor. *Die angeborene Hüft-dysplasie und Hüftluxation im Kindes- und Erwachsenenalter.* Berlin Heidelberg: New York Springer Verlag; 1984. p. 88.
- Zagra L, Bianchi L, Mondini A, Ceroni RG. Oblique femoral shortening osteotomy in total hip arthroplasty for high dislocation in patients with hip dysplasia. *Int Orthop.* 2015;39(9):1797-802.
- Wagner H, Wagner M. Cone prosthesis for the hip joint. *Arch Orthop Trauma Surg.* 2000;120(1-2):88-95.
- Faldini C, Nanni M, Leonetti D, Miscione MT, Acri F, Giannini S. Total hip arthroplasty in developmental hip dysplasia using cementless tapered stem. Results after a minimum 10-year follow-up. *Hip Int.* 2011;21(4):415-20.
- Yasgur DJ, Stuchin SA, Adler EM, DiCesare PE. Subtrochanteric femoral shortening osteotomy in total hip arthroplasty for high-riding developmental dislocation of the hip. *J Arthroplasty.* 1997;12(8):880-8.
- Eskelinen A, Helenius I, Remes V, Ylinen P, Tallroth K, Paavilainen T. Cementless total hip arthroplasty in patients with high congenital hip dislocation. *J Bone Joint Surg Am.* 2006;88(1):80-91.
- Sofu H, Kockara N, Gursu S, Issin A, Oner A, Sahin V. Transverse subtrochanteric shortening osteotomy during cementless total hip arthroplasty in Crowe type-III or IV developmental dysplasia. *J Arthroplasty.* 2015;30(6):1019-23.
- Zhu J, Shen C, Chen X, Cui Y, Peng J, Cai G. Total hip arthroplasty with a non-modular conical stem and transverse subtrochanteric osteotomy in treatment of high dislocated hips. *J Arthroplasty.* 2015;30(4):611-4.

-
30. Baz AB, Senol V, Akalin S, Kose O, Guler F, Turan A. Treatment of high hip dislocation with a cementless stem combined with a shortening osteotomy. *Arch Orthop Trauma Surg.* 2012;132(10):1481-6.
 31. Hasegawa Y, Iwase T, Kanoh T, Seki T, Matsuoka A. Total hip arthroplasty for Crowe type IV developmental dysplasia. *J Arthroplasty.* 2012;27(9):1629-35.
 32. Charity JA, Tsiridis E, Sheeraz A, Howell JR, Hubble MJ, Timperley AJ, et al. Treatment of Crowe IV high hip dysplasia with total hip replacement using the Exeter stem and shortening derotational subtrochanteric osteotomy. *J Bone Joint Surg Br.* 2011;93(1):34-8.
 33. Semenowicz J, Szymański S, Walo R, Czuma P, Pijet B. Total hip arthroplasty with shortening subtrochanteric Z osteotomy in the treatment of developmental dysplasia with high hip dislocation. *Ortop Traumatol Rehabil.* 2012;14(4):341-9.